

# Oralne manifestacije vitaminskih deficita kod djece

---

Šoštarić, Magdalena

Undergraduate thesis / Završni rad

2021

Degree Grantor / Ustanova koja je dodijelila akademski / stručni stupanj: **Josip Juraj Strossmayer University of Osijek, Faculty of Dental Medicine and Health Osijek / Sveučilište Josipa Jurja Strossmayera u Osijeku, Fakultet za dentalnu medicinu i zdravstvo Osijek**

Permanent link / Trajna poveznica: <https://um.nsk.hr/um:nbn:hr:243:360314>

Rights / Prava: [In copyright](#) / [Zaštićeno autorskim pravom.](#)

Download date / Datum preuzimanja: **2025-03-12**

Repository / Repozitorij:

[Faculty of Dental Medicine and Health Osijek  
Repository](#)



**SVEUČILIŠTE JOSIPA JURJA STROSSMAYERA U OSIJEKU  
FAKULTET ZA DENTALNU MEDICINU I ZDRAVSTVO  
OSIJEK**

**Preddiplomski sveučilišni studij Dentalna higijena**

**Magdalena Šoštarić**

**ORALNE MANIFESTACIJE  
VITAMINSKIH DEFICITA KOD DJECE**

**Završni rad**

**Osijek, 2021.**

**SVEUČILIŠTE JOSIPA JURJA STROSSMAYERA U OSIJEKU  
FAKULTET ZA DENTALNU MEDICINU I ZDRAVSTVO  
OSIJEK**

**Preddiplomski sveučilišni studij Dentalna higijena**

**Magdalena Šoštarić**

**ORALNE MANIFESTACIJE  
VITAMINSKIH DEFICITA KOD DJECE**

**Završni rad**

**Osijek, 2021.**

Rad je napisan na Fakultetu za Dentalnu medicinu i zdravstvo, Osijek

**Mentor/ica rada:** doc. dr. sc. Stjepanka Lešić, dr. med. dent.

**Komentor/ica rada:** doc. dr. sc. Zrinka Ivanišević, dr. med. dent.

Rad sadrži 33 lista, 2 tablice i 6 slika.

**Znanstveno područje:** Biomedicina i zdravstvo

**Znanstveno polje:** Dentalna medicina

**Znanstvena grana:** Oralna medicina

## SADRŽAJ

1. UVOD .....	1
2. POSTUPCI.....	3
3. VITAMINI TOPLJIVI U MASTIMA .....	4
3.1. Vitamin A .....	5
3.1.1. Oralne manifestacije deficita vitamina A.....	5
3.2. Vitamin D .....	6
3.2.1. Oralne manifestacije deficita vitamina D.....	6
3.3. Vitamin E.....	9
3.3.1. Oralne manifestacije deficita vitamina E .....	9
3.4. Vitamin K .....	10
3.4.1. Oralne manifestacije deficita vitamina K.....	10
4. VITAMINI TOPLJIVI U VODI .....	12
4.1. Vitamini B - kompleksa.....	13
4.1.1. Oralne manifestacije deficita vitamina B - kompleksa .....	13
4.2. Vitamin C .....	17
4.2.1. Oralne manifestacije deficita vitamina C.....	17
4.3. Vitamin H .....	18
4.3.1. Oralne manifestacije deficita vitamina H.....	18
5. VAŽNOST PREPOZNAVANJA VITAMINSKIH DEFICITA U USNOJ ŠUPLJINI .....	21
6. ZAKLJUČAK .....	23
7. SAŽETAK.....	24
8. SUMMARY .....	25
9. LITERATURA.....	26
10. ŽIVOTOPIS .....	30

## 1. UVOD

Vitamini su organske tvari koje čine spojevi različitih kemijskih sastava koji su prisutni u raznovrsnim prehrambenim namirnicama, a potrebni su za normalan metabolizam svih živih bića. U organizam se unose iz vanjskih izvora i imaju ulogu biokatalizatora. Vitamini su važan dio čovjekove prehrane, sudjeluju u mnogim procesima u organizmu i odgovorni su za normalan rast i razvoj djeteta. Vitamini se primjenjuju u preventivne svrhe obrane od različitih bolesti, infekcija i nekih vrsta tumora, te za njihovo liječenje. Vitamini se koriste i za obogaćivanje prehrambenih proizvoda, kao stabilizatori pojedinih biokemijskih procesa i kao antioksidansi. Osnovna podjela vitamina je ona prema topljivosti prema kojoj se dijele na vitamine topljive u mastima i vitamine topljive u vodi. Vitamini topljivi u mastima su: A, D, E i K. Glavni je način djelovanja vitamina topljivih u mastima poticanje propusnosti ili prijenosa kroz membrane stanica. Vitamine topljive u vodi čine vitamini B skupine (tiamin, riboflavin, piridoksin, cijanokobalamin, nikotinamid, nikotinska kiselina, pantotenska kiselina) te vitamini C i H. Glavni je način djelovanja vitamina topljivih u vodi aktivacija enzima. Višak vitamina u organizmu može izazvati hipervitaminozu koja je rijetka i izaziva različite bolesti i poremećaje. Puno je češći problem avitaminoza, tj. pomanjkanje vitamina u organizmu čovjeka. Nedostatak vitamina uzrokuje poremećaj brojnih funkcija u organizmu zbog čega nastaje niz bolesti i smetnja. Najčešće su noćno sljepilo, problemi s koagulacijom krvi, koštani poremećaji poput rahitisa i osteomalacije te degeneracija živaca i mišića. Kako vitaminski deficiti djeluju na cijelo tijelo tako djeluju i na stomatognatni sustav gdje su promjene vidljive na tvrdim i mekim tkivima. Oralne manifestacije vitaminskih deficita kod djece mogu se manifestirati od vrlo blagih i lakih simptoma pa sve do teških, i za cjelokupno zdravlje ugrožavajućih, simptoma. Najčešći su oštećenje zubne cakline, helitis, glositis, gingivitis. Oralne manifestacije vitaminskih deficita kod djece obično se javljaju ukoliko određeno dijete duže vrijeme ima deficit nekog od vitamina ili skupine više vitamina. Vitamini su važni u svakoj životnoj dobi čovjeka. Velika i istaknuta važnost vitamina u prehrani djece leži u tome da se upravo u toj dobi stječu pravilne prehrambene navike. One se oblikuju ovisno o prehrambenim navikama obitelji ili društvene zajednice. Potrebe djetetovog organizma za vitaminima mijenjaju se s dobi. Hrvatsko pedijatrijsko društvo ističe važnost prevencije nedostataka vitamina i minerala od dojenačke dobi pa sve do ranoga djetinjstva i objašnjava potrebu za dodatnim unosom vitamina u dječjoj dobi. Zbog užurbanoga i modernoga načina prehrane ili raznih stilova prehrane poput veganstva i vegetarijanstva u današnje vrijeme sve više dolazi do manjeg unosa vitamina od onog preporučenoga za dnevni

unos. Ističe se važnost prevencije nedostataka vitamina jednostavnim metodama zdrave i uravnotežene prehrane (1 - 3).

## 2. POSTUPCI

U izradi završnoga rada korištena je baza podataka PubMed i stručna znanstvena literatura. Ključne riječi korištene u pretraživanju literature su: vitaminski deficiti, oralne manifestacije, djeca, hipoplastični zubi. Literatura korištena u radu je u rasponu od 2000 do 2021.godine. U rad su uključena istraživanja, statistički podatci i preporuke prema istraživanju stručnjaka u području medicine i Hrvatskoga pedijatrijskog društva. Isključeni kriteriji bili su literatura starija od 2000. godine. Baze podataka na PubMed-u su na engleskome jeziku, a stručna znanstvena literatura knjige su na hrvatskom jeziku.



### 3. VITAMINI TOPLJIVI U MASTIMA

Vitamini topljivi u mastima su vitamini A, D, E i K. Svaki vitamin ima jedinstvene karakteristike i doprinosi cjelokupnom zdravlju pojedinca. Ovi vitamini imaju složene elemente apsorpcije, metabolizma i raspodjele koji pružaju zaštitu stanicama u tijelu, kao i mnogim organima. Djeluju na sustavu poticanja propusnosti i prijenosa kroz membrane stanica ili mogu imati redukcijsko - oksidacijsko djelovanje. Vitamini topljivi u mastima, nakon što se unesu i obrade, pohranjuju se u tijelu do upotrebe. Većina vitamina topljivih u mastima dobiva se iz voća, povrća, orašastih plodova i mesa životinja. Vitamini topljivi u mastima imaju svojstvo lipofilnosti, tj. otapaju se u mastima i uljima, a netopljivi su u vodi. Preporučeni dnevni unosi vitamina za zdravu djecu razlikuje se prema dobi djece. Sve ispod preporučenoga dnevnog unosa pojedinoga vitamina na duži vremenski period dovodi do rizika vitaminskoga deficita. Količine preporučenoga dnevnog unosa vitamina izražavaju se u međunarodnoj jedinici IJ (eng. *International unit* - IU) koji predstavlja mjeru za količinu biološki aktivne supstance. Veće količine vitamina izražavaju se u mikrogramima ( $\mu\text{g}$ ) ili miligramima (mg) (1, 2).

Tablica 1. Vlastita izrada prema: Duško Mardešić i suradnici, Pedijatrija

Preporučeni dnevni unos vitamina u razvojnoj dobi

Vitamin	Dob u godinama					
	1/2	1	2-3	4-6	7-9	10-18
Vitamin A i. j.	375	400	400	450	500	600
Vitamin D i. j.	200	200	200	200	200	200
Vitamin E mg	2,7	2,7	5	5	7	7,5
Vitamin K $\mu\text{g}$	5	10	15	20	25	35-55

### 3.1. Vitamin A

Vitamin A čine dvije glavne sastavnice, spojevi retinol i beta-karotenoid. Vitamin A u prirodi se nalazi u obliku palmitata koji se skladišti u organima životinja. Izvor vitamina A uglavnom je ulje dobiveno iz jetri riba. Nalazi se još i u mlijeku i mliječnim proizvodima, žumanjku, žutom voću, žutom i zelenom povrću. Retinol ima važnu ulogu u stvaranju rodopsina, vidnoga purpura koji je potreban za prilagođavanje vida u tami. Važan je i za imunitet, integritet epitela, stvaranje keratina kože, izgradnji kostiju i rast. Služi za normalan razvitak ektoderma koji je sloj stanica fetalnoga tkiva i za normalan razvoj fetusa u trudnoći (1).

#### 3.1.1. Oralne manifestacije deficita vitamina A

Dojenačka i predškolska dob period je kada se najčešće javlja hipovitaminoza vitamina A. Razlog tomu je što dojenčad nema dovoljne zalihe retinola pri rođenju, a dijete predškolske dobi ima velike potrebe za rast. Posljedica nedostatka vitamina A kod djece može se očitovati kao noćno sljepilo, keratomalacija, kseroftalmija, folikularn ahiperkeratoza, orožljenje sluznice dišnoga, probavnoga i mokraćnoga sustava, sklonost infekcijama i krhkim noktima. Od oralnih manifestacija posljedica nedostatka vitamina A kod djece najčešće se očituje kao oštećenje zubne cakline i defekt dentina s posljedicom stvaranja karijesa. Nedostatak vitamina A može uzrokovati sljedeće promjene u usnoj šupljini: smanjeni razvoj oralnoga epitela, oslabljeno stvaranje zuba, hipoplaziju cakline i parodontitis (1, 4).

Oštećenje zubne cakline – *Amelogenesis imperfecta*, može se pojaviti u obliku hipoplazije cakline ili opaciteta. Takva hipoplastična caklina povećava rizik mliječnih zuba za pojavu karijesa u ranom djetinjstvu. Nastaje trošenje zuba jer je takva caklina tanja, zadržavaju se naslage (plak) i smanjuje se otpornost na otapanje u kiselim tvarima u usporedbi s normalnom caklinom zuba. Takva caklina često je promijenjene boje što stvara estetski problem. Osim toga javlja se i osjetljivost zuba na vanjske podražaje, nastaju erozije i komplikacije endodontskih zahvata (5).

Defekti dentina često pokazuju abnormalne kalcifikacije i promjene kompleksa dentinskoga djela pulpe. Deficit vitamina A uzrokuje morfološke promjene u zubnim strukturama mezenhimskih stanica pulpe. Rjeđe, nedostatak ovoga vitamina može izazvati gljivičnu oralnu infekciju uslijed pada imuniteta kod djeteta. Javlja se u obliku bijelih, mekanih naslaga na

jeziku i bukalnoj sluznici usta. Daljnjim širenjem može uzrokovati probleme pri hranjenju i gutanju (6).

Nedostatak vitamina A u mnogim siromašnim zemljama poput jugoistočne Azije i Afrike je javnozdravstveni problem. Razlog tome je prehrana temeljena na riži. U Hrvatskoj ne treba preventivno davati vitamin A zdravoj djeci, ono se primjenjuje samo kod djece s malapsorpcijom masti. Dovoljan unos voća i povrća u dječjoj prehrani osigurava dovoljnu količinu unosa vitamina A. Veganskom prehranom osigurava se dovoljan unos vitamina A, gdje se ovaj vitamin dobiva iz karotenoida koji se nalazi u narančastom i žutom povrću i voću (1, 7).

### **3.2. Vitamin D**

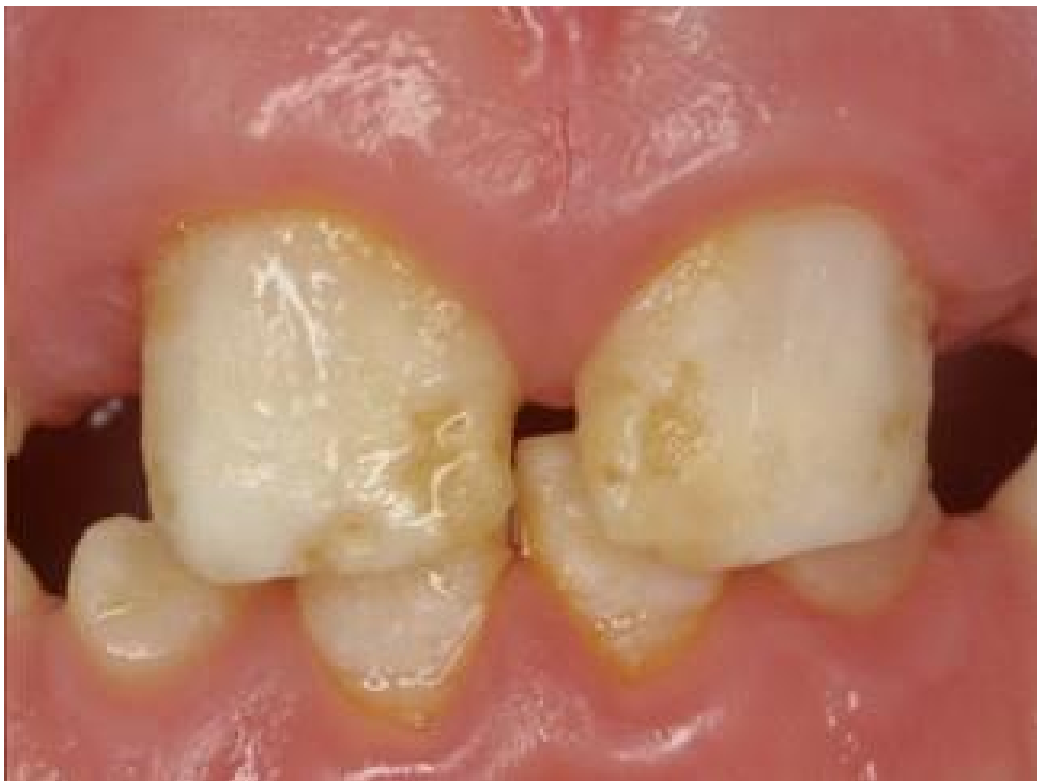Vitamin D prema svojim karakteristikama pripada grupi steroida, a za živa bića najvažniji su kolekalciferol (vitamin D3) i ergokalciferol (vitamin D2). Vitamini D2 i D3 nastaju pod djelovanjem sunčeva zračenja. To je biološki aktivan metabolit čija je jedna od funkcija održavanje ravnoteže koncentracije kalcija i fosfora u krvi regulirajući njihovu apsorpciju u crijevima i resorpciju u bubrezima. Vitamin D sudjeluje u održavanju ravnoteže različitih bioloških sustava: neuromuskularnoga, koštanoga, kožnoga i kardiovaskularnoga sustava. Osim toga ima sposobnost suzbijanja tumorskoga rasta te protuupalno i antibakterijsko svojstvo. Glavni su izvori vitamina D u dječjoj prehrani riblje ulje, žumanjak, vitaminizirani margarin, tvornička dječja hrana obogaćena vitaminima (1).

#### **3.2.1. Oralne manifestacije deficita vitamina D**

Najučestaliji i posebno istaknut deficit vitamina D je u dojenačkoj dobi djeteta jer u majčinom i kravljemu mlijeku nema dovoljno vitamina D. Kasnije tijekom djetinjstva najčešći nedostatak se javlja kao posljedica lošega odabira prehrambenih namirnica. Kronični nedostatak vitamina D najčešće se pojavljuje kod djece na veganskoj prehrani. Najznačajnija je bolest koja nastaje uslijed nedostatka vitamina D poremećena mineralizacija kostiju s posljedicom rahitisa kod djeteta koje je još u razvoju ili osteomalacije kod starije djece nakon puberteta. Promjene na zubnim strukturama nastale nedostatkom ovoga vitamina očituju se kao nesindromski oblik *Amelogenesis imperfecte* u hipoplastičnome obliku tijekom razvoja

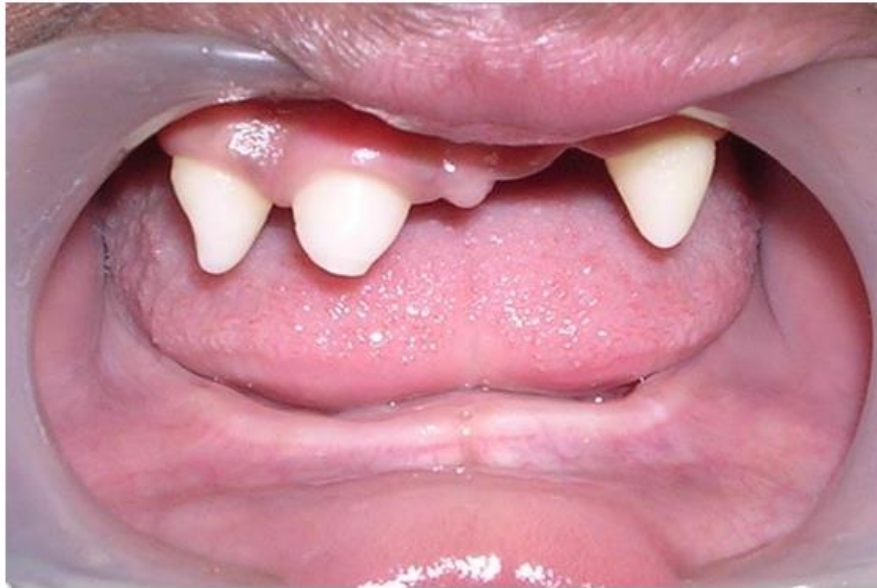zuba. Također nastaju promjene u dentinu, odnosno nastaje *Dentogenesis imperfecta* i ektodermalna displazija. Nedostatak vitamina D dovodi do smanjene mineralne gustoće kostiju i uzrokuje resorpciju u čeljusnoj kosti (1, 4).

*Amelogenesis imperfecta* je anomalija zuba s promjenama na caklini koja se osim kod deficita vitamina A očituje i kod nedostatka vitamina D ili je nasljedna anomalija. Najučestaliji je oblik ove promjene na caklini hipoplastični oblik, gdje kod nedostatka vitamina D anomalija može varirati od blagih promjena boje, kvalitete i količine cakline pa do ozbiljne strukturne promjene. Hipoplazija se pojavljuje u obliku bijelih ili žuto-smeđih mrlja na caklini, često u primarnoj denticiji i može uzrokovati nedostatke na površinama zuba trajnih nasljednika. Osim estetskih promjena, hipoplazija uzrokuje osjetljivost zuba i predispoziciju za karijes (8).



Slika 1. *Amelogenesis imperfecta* mliječnih zubi – hipoplastični oblik (CC BY)

Kod ektodermalne displazije u usnoj šupljini javlja se hipodoncija većega broja zubiju koji imaju nepravilan oblik (konusni oblik). Zubi su manji od prosjeka i većinom se samo devet stalnih zubiju nalazi u usnoj šupljini, i to najčešće očnjaci i prvi kutnjaci. Takav poremećaj može imati za posljedicu asimetrični razvoj alveolarnoga grebena. Konusni zubi često su hipoplastični (9).



Slika 2. Ektodermalna displazija (CC BY)

Dovoljan unos vitamina D može smanjiti rizik od gingivitisa ili utječe na smanjenje bakterija u gingivalnoj upali. Pokazalo se da ima imunosupresivni i protuupalni učinak, što je bitno u sprječavanju infekcija stomatognatnoga sustava i pokreće apoptozu stanica. Također se utvrdilo njegovo poboljšano djelovanje na zacjeljivanje postoperativne rane nakon parodontalne kirurgije. Istraživanja su pokazala kako vitamin D ima važnu ulogu u sprječavanju i liječenju parodontnih bolesti te u održavanju oralnog zdravlja i otpornosti parodonta. Jedan je od snažnih osteoklastičkih signalnih agensa koji je zadužen za resorpciju alveolarne kosti IL-6 citokin. Utvrđena su protuupalna svojstva vitamina D, gdje veće koncentracije vitamina D u krvnom serumu sadrže manje IL-6 i leptina te više adiponektina koji regulira imunološki odgovor. Kod zaraznih procesa i upale povećava se koncentracija leptina, dok adiponektin smanjuje proizvodnju i aktivnost upalnih produkata. To je naročito važno kod sprječavanja razornoga učinka kroničnoga parodontitisa (3, 8).

Zbog brojnih problema koje uzrokuje deficit vitamina D kod djece, postao je javnozdravstveni problem u razvijenim zemljama i potiče na daljnja istraživanja o ovome vitaminu. Ono što pogoduje razvitku nedostatka vitamina D današnji je stil života i trenutna incidencija pretilosti kod djece i adolescenata. Profilaktička doza vitamina D3 u dojenčadi je od 400 IU/dan do 1000 IU/dan, a propisana je prema preporukama stručnih društava u Europi i Americi. Vitamin D poželjno je dodavati tijekom cijele prve godine života kao dodatak prehrani u obliku kapi. Kasnije tijekom djetetovoga razvoja zdravu djecu treba poticati da jedu hranu koja sadrži dosta vitamina D poput ribe, jaja, mliječnih proizvoda, žitarica i sokova koji su dodatno obogaćeni ovim vitaminom. Djeca pod posebnim rizikom deficita vitamina D su djeca tamne boje kože, pretiła djeca, ona koja vrlo malo vremena provode vani i djeca koja boluju od bolesti poput celijakije, smetnje protoka žuči ili ona koja se slabo kreću. Kod njih je potrebna povremena kontrola vrijednosti vitamina D kako bi se nadoknadili nedostaci. Pedijatrija naglašava da su u modernoj prehrani današnjega doba najčešći deficiti upravo vitamina D i željeza. U EU raširenost nedostatka vitamina D kod dojenčadi i male djece varira od 10 do 30%, štoviše i u populaciji u kojoj je zabilježena dovoljna učestalost konzumiranja vitamina D u dječjoj prehrani. Time se utvrđuje da endogena sinteza pomoću sunčeva zračenja ovoga vitamina ne može zamijeniti nedovoljan unos prehranom (7, 10).

### **3.3. Vitamin E**

Vitamin E sastavljen je od tokoferola i tokotrinola, a svaki od njih ima četiri oblika kemijskih spojeva: alfa, beta, gama i delta. Za ljudske prehrambene potrebe značajan je alfa-tokoferol, kojega jetra metabolizira, a ostale oblike tokoferola i tokotrinola izlučuje i uklanja iz organizma. Prirodna funkcija mu je antioksidativno djelovanje, a potrebe za njim mu rastu kod hipermetaboličkih stanja. Najznačajniji su izvori tokoferola ulja raznih klica od žitarica, zeleno povrće, avokado, mahunarke i orasi (1, 11).

#### **3.3.1. Oralne manifestacije deficita vitamina E**

Vitamin E zastupljen je u velikom broju proizvoda koji se svakodnevno konzumiraju, zbog toga nedostatak ovoga vitamina nije česta pojava u općoj populaciji i razvijenim zemljama. Blaži oblici nedostatka vitamina E zabilježeni su u zemljama Južne Azije. Najugroženija

skupina su nedonošćad, djeca i trudnice. Nedostatak vitamina E u organizmu najčešće je uzrokovan nepravilnim funkcioniranjem apsorpcije masti ili metabolizma u prehrani. Vitamin E u vrlo malim količinama može prijeći preko placente u organizam djeteta tijekom trudnoće, zbog toga tek rođena djeca imaju nedovoljne zalihe vitamina E. Teži nedostatak vitamina E uzrokuje periferne i motorne neurodegenerativne bolesti poput ataksije i miopatije skeletalnoga sustava. Nedostatak vitamina E može oslabiti imunološki odgovor i uzrokovati hemolitičku anemiju. Vitamin E pokazao je vrlo djelotvoran učinak u liječenju oralnoga mukozitisa, pogotovo kod djece oboljele od raka i liječenih kemoterapijom. Mukozitis karakteriziraju ulceracije bijele boje na bukalnoj strani sluznice. Mogu se pojaviti problemi pri hranjenju. Vitamin E često se koristi u kombinaciji s vitaminom A ili samostalno. U usporedbi s drugim vitaminima nije pokazao značajniji učinak na parodontno zdravlje, ali se zna da povoljno djeluje na kontrolu upala u usnoj šupljini (11 - 15).

### **3.4. Vitamin K**

Vitamin K sudjeluje u stvaranju brojnih mehanizama koagulacije krvi. Za ljudsku prehranu bitni su vitamini K1 i K2. Sintezu filokinona ili vitamina K1 obavljaju crijevne bakterije. Uravnoteženom i zdravom prehranom unosi se dovoljno vitamina K, a unos antibiotika može poremetiti ravnotežu ovoga vitamina. Vitamin K1 pretežito se nalazi u jetri i zelenom povrću, dok se vitamin K2 nalazi u mliječnim proizvodima (1, 14).

#### **3.4.1. Oralne manifestacije deficita vitamina K**

Odmah pri rođenju novorođenčeta ima nisku koncentraciju vitamina K u krvi. Razlog tomu je nemogućnost prolaza vitamina K kroz posteljicu tijekom trudnoće. Vitamin K sudjeluje u normalnom stvaranju faktora zgrušavanja krvi. Pri nedostatku ovoga vitamina javlja se takozvana hemoragična bolest novorođenčeta, koju obilježava iznenadno krvarenje koje može utjecati na mozak djeteta, kožu, probavni trakt s životno opasnim ili trajnim neurološkim posljedicama. Rizik nastanka hemoragične bolesti najveći je u prvim danima djetetova života, te se odmah po rođenju daje nadoknada vitamina K. Ona se nastavlja sve do trećega mjeseca djetetova života zbog nedovoljne količine vitamina K u majčinom mlijeku ukoliko je dijete samo na takvoj prehrani. Nedostatak vitamina K često se pojavljuje kod osoba s cističnom

fibrozom. Cistična fibroza nasljedno je stanje s posljedicom bolesti u plućima, probavnom sustavu i gušterači. Lijekovi za antikoagulantnu terapiju mogu biti u međusobnoj interakciji s vitaminom K, jer supresija karboksilacije faktora zgrušavanja ovisi o vitaminu K. Zbog toga takve osobe često imaju visoki rizik od krvarenja kod operativnih zahvata u području oralne šupljine i zuba, to su postupci poput vađenja više zuba, parodontna operacija, rezanje apscesa i postavljanje implantata. Dodaci prehrani s vitaminom K na tržištu se nalaze u obliku pripravka s kombinacijom K1 i D3 vitamina. Kombinacija vitamina K1 i D3 povoljno djeluje na koštani sustav i izgradnju zdravoga skeletnog sustava djeteta (7, 16, 17).



#### 4. VITAMINI TOPLJIVI U VODI

Vitamini topljivi u vodi su vitamini B-kompleksa (B1, B2, B3, B5, B6, B9, B12), vitamin C i H. Karakterizira ih laka resorpcija iz crijeva. Nalaze se u brojim namirnicama poput: voća, povrća, mliječnih proizvoda, mahunarki, mesa, jaja i žitarica. Ukupan nedostatak svih vitamina topljivih u vodi rijedak je i može se pojaviti kod alkoholičara, ljudi sa sindromom malapsorpcije te kod veganstva i pothranjenih stanja. Dnevni unos vitamina topljivih u vodi povećava se s dobi i izražen je u  $\mu\text{g}$  i mg. Količine se kreću od 0,4  $\mu\text{g}$  za vitamin B12, pa do 25 mg za vitamin C za djecu mlađu od godine dana (18).

Tablica 2. Vlastita izrada prema: Duško Mardešić i suradnici, Pedijatrija

Preporučeni dnevni unos vitamina u razvojnoj dobi

Vitamin	Dob u godinama					
	1/2	1	2-3	4-6	7-9	10-18
Vitamin B1 mg	0.2	0.3	0,5	0,6	0,9	1,1
Vitamin B2 mg	0,3	0,4	0,5	0,6	0,9	1,0
Vitamin B3 mg	2	4	6	8	12	16
Vitamin B5 mg	1,7	1,8	2,0	3,0	4,0	5,0
Vitamin B6mg	0,1	0,3	0,5	0,6	1,0	1,2
Vitamin B9 $\mu\text{g}$	80	80	150	200	300	400
Vitamin B12 $\mu\text{g}$	0,4	0,7	0,9	1,2	1,8	2,4
Vitamin H mg	5	6	8	12	20	25

Vitamin C mg	25	30	30	30	35	40
-----------------	----	----	----	----	----	----

#### 4.1. Vitamini B-kompleksa

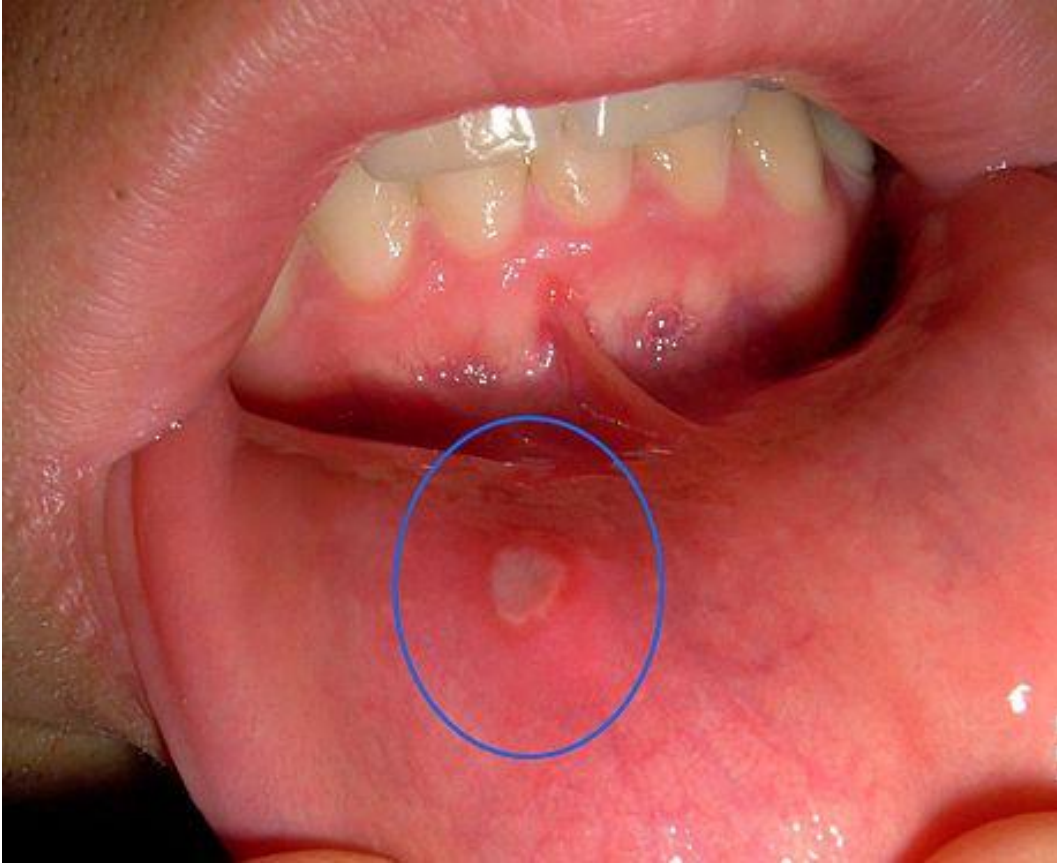
Vitamini B kompleksa su vitamin B1, B2, B3, B5, B6, B9 i B12. Imaju važnu ulogu u izmjeni i umnožavanju stanica. Možemo ih pronaći u kvascima, mesu, mahunarkama, cjelovitim žitaricama, orašastim plodovima, iznutricama, mliječnim proizvodima, sjemenkama, ribi, jajima, zelenome povrću i klicama žitarica. Često se dodaju brašnima, riži, tjestenini, žitaricama ili se koriste kao aditiv, pogotovo vitamin B2 zbog žute boje (1, 7).

##### 4.1.1. Oralne manifestacije deficita vitamina B-kompleksa

Nedostatci vitamina B skupine rijetko nastaju u dječjoj dobi, razlog tomu je široka zastupljenost ovih vitamina u mnogim namirnicama. Nedostatak vitamina B1 i B2 ima posljedicu na imunološki, kardiovaskularni i živčani sustav. Tiamin (vitamin B1) ima ulogu aktivatora u stvaranju energije, sudjeluje u procesu širenja živčanih impulsa i održava mijelinsku ovojnicu. Nalazi se u kvascima, mesu, mahunarkama, cjelovitim žitaricama i orašastim plodovima. Uzrokuje bolest Beri-Beri kod teškog nedostatka i Wernicke- Korsakoff sindrom kod alkoholičara s nedostatkom ovog vitamina. Smanjeni unos vitamina B1 povezuje se s prehranom s puno riže u nekim zemljama, kroničnim alkoholizmom, pothranjenosti, malapsorpcijskim sindromom (14).

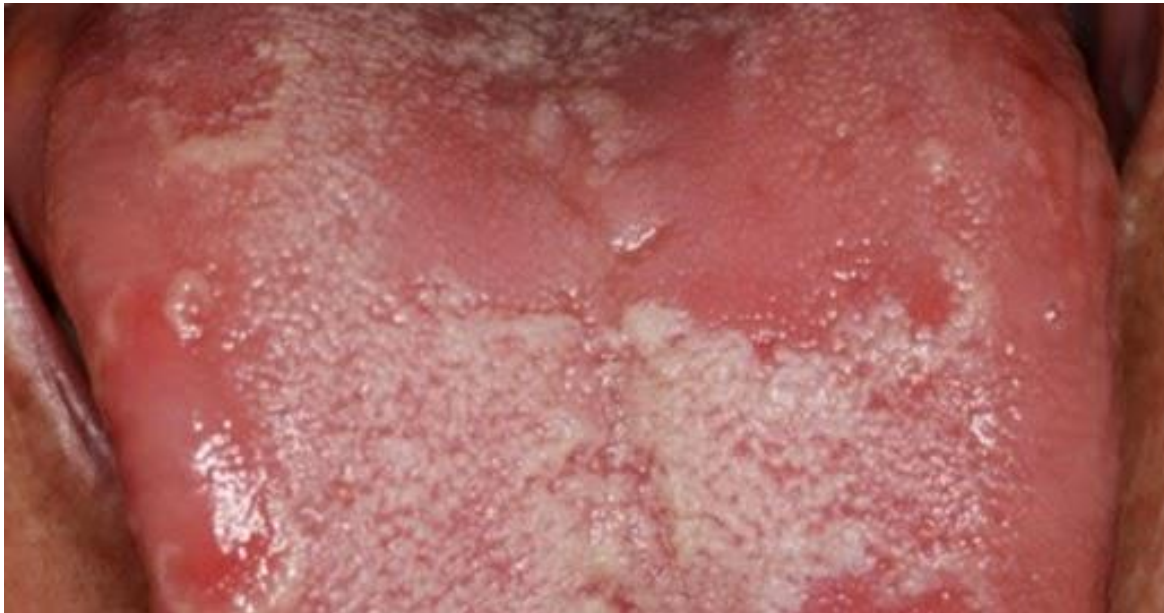Oralne manifestacije nedostatka vitamina B1 i B2 zahvaćaju meku sluznicu usne šupljine i manifestiraju se kao ponavljajući aftozni stomatitis te kao glositis. Ponavljajući aftozni stomatitis bolest je oralne sluznice. Pojavljuje se u obliku afti na nekeratiniziranoj oralnoj sluznici, najčešće na bukalnoj i usnoj sluznici. Postoje tri oblika aftoznoga stomatitisa; minor, major i herpetiform, gdje je kod djece najčešći minor oblik. Afta je okrugloga ili ovalnoga oblika, manji od 1 cm, bijelo-sive boje epitela. Ponavljajući aftozni stomatitis kod djece uzrokuje probleme tijekom govora i jela, jaku bol i uznemirenost. Približno 20% populacije pogođeno je pojavom aftoznoga stomatitisa. Češće se javlja kod djevojčica, nego kod dječaka. Kod djece s aftoznim stomatitisom bitna je dobra oralna higijena, kako bi se smanjilo širenje

afti po sluznici usne šupljine. Korisno je u takvim slučajevima uzimati dodatke nekih minerala i vitamina B1, B2, B6, B12 i C (14, 19 - 21).



Slika 3. Aftozni stomatitis meke sluznice orane šupljine kod djeteta. (CC BY)

Glositis je upalno stanje na jeziku. Može se očitovati uslijed nedostatka vitamina B1 ili B2. Simptomi su bolan jezik i promjene boje i teksture jezika s lezijama koje migriraju s jednoga dijela sluznice na drugi dio. Postoji nekoliko vrsta glositisa: atrofični, benigni (geografski), romboidni, geometrijski i jagodičasti jezik. Benigni glositis poznatiji kao geografski jezik pojavljuje se u obliku kružnih, erimatoznih površina na jeziku koje mogu migrirati svakih par dana ili tjedana ovisno o pojedincu. Obično se pojavljuju na bočnoj strani jezika. Glositis nastao nedostatkom vitamina B1 i B2 liječi se njihovom nadoknadom (22, 23).

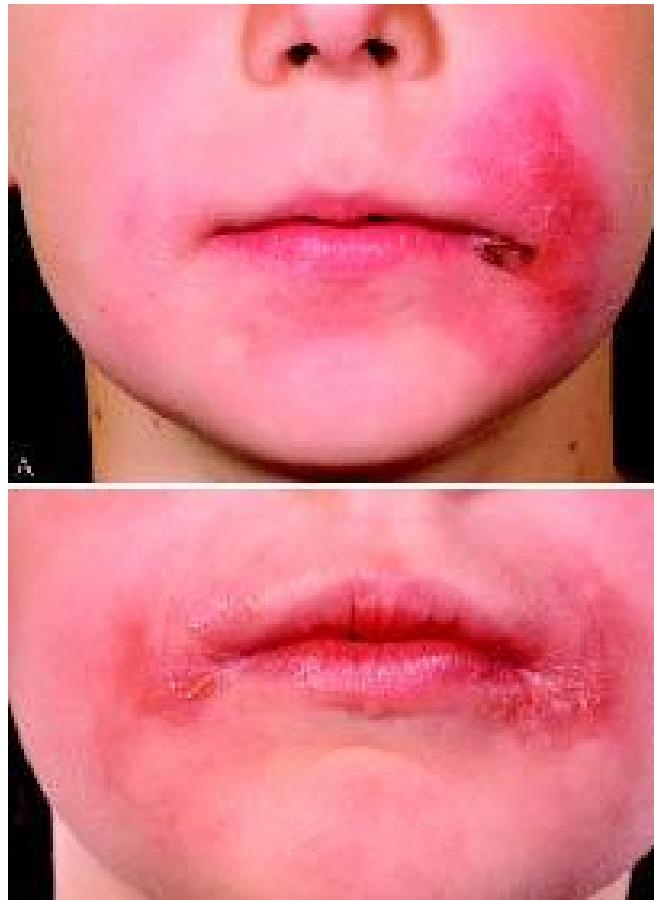

Slika 4. Glositis (CC BY)

Nedostatak vitamina B3 manifestira se kao pelagra, bolest kože. Početkom 20. stoljeća bila je česta pojava kod ljudi s nedovoljnim unosom kukuruza u prehrani koja je tada bila glavni izvor niacina. Pelagra je praćena promjenama na koži - lezije kože, kao i promjenama u usnoj šupljini - glositis, halitoza, aftozni stomatitis. Halitoza je neugodan zadah iz usta uzrokovana bakterijama ili suhoćom usta (24).

Nedostatak pantotenske kiseline ili vitamina B5 najčešće se javlja kod fizički jako aktivnih ljudi, sportaša ili kod stanja teže pothranjenosti. Simptomi se povezuju sa stanjima poput glavobolje, umora, slabosti, grčevima u mišićima, parestezije i mučnine. Povoljno djeluje u stanjima suhoće sluznice - kseroze i helitisa. Nedostatak vitamina B5 uzrokuje iste promjene kao i ostali vitamini B skupine u usnoj šupljini djeteta (25).

Pirodoksini (vitamin B6) važan je u fetalnom razvoju djeteta i dojenačkoj dobi. Sudjeluje u procesima stvaranja krvi, aminokiselina i svih proteinskih oblika u organizmu. Dodaje se mnogim multivitaminским pripravcima i hrani, stoga njegov nedostatak nije uobičajan. Nedostatak uzrokuje neadekvatnu gastrointestinalnu apsorpciju, poremećaj funkcije jetre, pad imuniteta i kožne promjene. Od oralnih manifestacija kod djece javljaju se angularni helitis: pukotine i ljuskava koža u kutu usana i glositis - bolest jezika. Rjeđe se javlja i gljivična upala oralne sluznice kao i kod nedostatka vitamina A, a nastaje uslijed pada imuniteta (26, 27).



Slika 5. Angularni helitis (CC BY)

Folna kiselina - vitamin B9 bitan je u prehrani trudnica. Sudjeluje u sintezi DNK-a, utječe na rast ploda i prevenciju teških malformacija djeteta. Prije se nedostatak folne kiseline viđao kod djece hranjene kozjim mlijekom jer takvo mlijeko ne sadrži ovaj vitamin. Danas to više nije problem zbog dojenja i dodataka vitamina adaptiranim mliječnim pripravcima. Nedostatna količina vitamina B9 očituje se kao megaloblastična anemija. Vitamin B9 povoljno djeluje na djecu oboljelu od celijakije, Crohnove bolesti i ulceroznoga kolitisa. Posljedica nedostatka vitamina B9 uočava se na mekim oralnim sluznicama i očituje se kao gingivitis, oboljenje zubnoga mesa sa znakovima otečenosti i krvarenja na dodir. Ograničeno je na područje mekoga tkiva. Još se javlja i angularni helitis, oboljenje oko rubova usana i glositis, oboljenje jezika (7, 28, 29).

Cijanokobalamin - vitamin B12 sudjeluje u aktivnosti živčanih stanica, replikaciji DNK-a i tvorbi tvari koje utječu na raspoloženje. Utječe na razinu homocisteina, tvari u krvi koja je bitna za nastanak bolesti srca i krvnih žila. Nedostatak vitamina B12 izaziva pernicioznu anemiju i kronični umor. Bitan je za intelektualni i neurološki razvoj djeteta. Nalazi se u mesu i namirnicama životinjskoga porijekla, mlijeku, jajima, ribi, dok se u namirnicama biljnoga porijekla, poput spiruline i tempehe, nalazi u vrlo malim količinama. Zbog toga su vegetarijanci i vegani najugroženija skupina za nastanak deficita vitamina B12. Također su ugrožena i dojenčad majki veganki gdje skoro polovina takve djece ima deficit vitamina B12. Zbog toga danas na tržištu postoje žitarice, kvasci i neki napitci obogaćeni ovim vitaminom. Dojiljama na veganskoj prehrani Hrvatsko pedijatrijsko društvo preporuča da suplementiraju vitamin B12 svojoj djeci. Kasnije tijekom razvoja djeteta na veganskoj prehrani potrebno je pripaziti na dovoljan unos ovog vitamina. Anemija kao najčešća komplikacija nedostatka ovoga vitamina na oralnoj sluznici očituje se kao bljedoća sluznice, anemična gingiva, glositis, suhoća usta i poremećaji okusa (7, 26).

## **4.2. Vitamin C**

Askorbinska kiselina ili vitamin C ima ulogu izmjene ugljikohidrata, proteina i kolesterola u krvi i sudjeluje u oksidacijsko-redukcijskim procesima u organizmu. Osnovna mu je funkcija održavanje kolagena, proteina potrebnoga za obnovu vezivnog tkiva u koži, kostima i ligamentima. Sudjeluje u procesu cijeljenja rana i opekline. Ima ulogu antioksidansa i bitan je čimbenik u prevenciji bakterijskih infekcija. Nalazi se u voću, pretežito citrusima te u zelenome lisnatom povrću i paprici (26).

### **4.2.1. Oralne manifestacije deficita vitamina C**

Deficit askorbinske kiseline u prehrani djece mogu izazvati posebna stanja poput anoreksije i bulimije ili jako selektivni jelovnici. Vitamin C utječe na apsorpciju željeza, koji je bitan mineral za krv. Vitamini su termolabilni pa tako se termičkom obradom namirnica bogatih vitaminom C smanjuje njegova razina u namirnicama. Kod djece s nedostatkom vitamina C pojavljuje se bolest skorbut, koju karakterizira umor, oslabljeni rast kostiju, problemi sa zglobovima, sklonost krvarenju, petehije, modrice i krvarenje desni. Petehije se prikazuju kao

sitna krvarenja ispod sluznice. Djeca s deficitom vitamina C, također su sklona infekcijama i sekundarnoj anemiji. Kod skorbuta zubno meso bolesnika postaje nabubreno, osjetljivo, spužvaste teksture, crveno i sklono krvarenju na dodir. Kasnije zubi postanu klimavi i lako ispadaju pa nastaju sekundarne infekcije jer rane sporo cijele, i lako se raskrvare. Za takva stanja postoje i posebne paste/gelovi s dodacima vitamina C koje su se također pokazale učinkovitim u poslijekirurškom zacjeljivanju rana. Nadoknada vitamina C, zajedno s vitaminima A, B, E i omega-3 masnim kiselinama pokazalo se dobrim u zacjeljivanju rana nakon nekirurškeparodontne terapije, subgingivalne kiretaže. Konzumacija dodataka vitamina C ima korisno djelovanje kod gingivalnih upala jer poboljšava povezivanje kolagena i tako smanjuje gingivalno krvarenje i upalu. Usljed oslabljenoga imunološkog sustava izazvanoga nedostatkom vitamina C mogu se pojaviti gljivične infekcije oralne sluznice kod djece. Nedostatak vitamina C rjeđe može izazvati kserostomiju. Kserostomija se očituje kao suhoća oralne sluznice zbog smanjenoga lučenja sline iz žlijezda slinovnica. Pretpostavlja se da vitamin C ima povoljan učinak u smanjenju oksidativnoga stresa kod parodontnih bolesti. Oksidativni stres nastaje kada bakterijski toksini aktiviraju upalni odgovor i tako dovode do oštećenja sluznice u gingivitisu i parodontitisu. Točan razvoj oksidativnoga stresa u parodontnoj bolesti nije potpuno razjašnjen (7, 14, 26, 30).

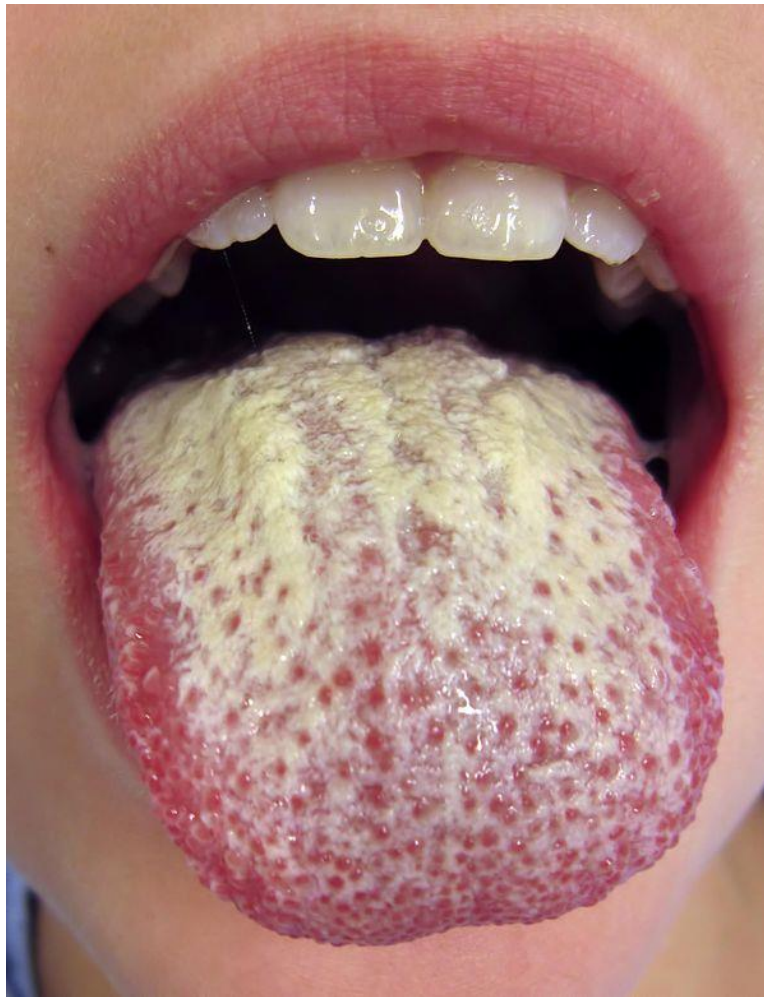### **4.3. Vitamin H**

Biotin je naziv za vitamin H i B7. Vitamin H koenzim je u metabolizmu ugljikohidrata, masti i aminokiselina. Sudjeluje u rastu i replikaciji stanica. Ključan je element za rast kose i noktiju. Nalazi se u žumanjku jajeta, iznutricama, kvascima, gljivama, bananama i kikirikiju (26).

#### **4.3.1. Oralne manifestacije deficita vitamina H**

Deficit vitamina H nije čest. Može ga izazvati specifična prehrana sirovim bjelanjkom jajeta jer bjelanjak ima mogućnost blokiranja apsorpcije biotina. Nedostatak se također može razviti kod osoba na dugoj antibiotskoj terapiji. Znakovi nedostatka vitamina H su: dermatitis, opadanje kose, anemija, depresija, povraćanje i crvenilo oko noktiju. Osim nabrojanih simptoma kod djece se pojavljuje konjunktivitis, ataksija, zastoj u razvoju. Kod starije djece

pojavljuje se slabost, pareza udova i problemi s oštrinom vida. Od oralnih manifestacija pojavljuje se kandidijaza na oralnoj sluznici. Oralna kandidijaza je zaraza uzrokovana gljivicom *Candida albicans*. Usred oboljenja od oralne kandidijaze zapažaju se bijele mrlje na jeziku, grlu i na drugim dijelovima oralne šupljine. Može se pojaviti bol na zahvaćenom području i problemi s gutanjem. Kod dojenčadi je najčešća pseudomembranozna kandidijaza (4, 26, 30 - 34).



Slika 6. Oralna kandidijaza (CC BY)

U nastojanju sprječavanja deficita vitamina H, kao i ostalih vitamina, na tržištu se nude pripravci s mješavinom vitamina i minerala. Poželjno ih je dodavati kod prehrane izbirljive djece koja se teško navikavaju na nove namirnice u jelovniku. Na tržištu su dostupni tzv. junior dodateci prehrani s mliječnom bazom za djecu stariju od godinu dana. Oni



## VITAMINI TOPLJIVI U VODI

zadovoljavaju do 100% dnevnih zahtjeva za vitaminima i mineralima, a konzumiraju se u količini od 400 do 600 ml na dan (7).

## 5. VAŽNOST PREPOZNAVANJA VITAMINSKIH DEFICITA U USNOJ ŠUPLJINI

Vitamini kao mikronutrijenti važni su za sve biološke procese u čovjekovu organizmu. Neophodni su za normalan rast i razvoj djeteta. Zbog toga se u pedijatriji i pedodonciji ističe važnost ranoga prepoznavanja deficita vitamina u dječjoj dobi. Već kod prvih znakova deficita vidljivih na tvrdim i mekim dijelovima usne šupljine kod djeteta provode se sve mjere nadoknade deficita i liječenja posljedica nastalih nedostatkom pojedinoga vitamina. Kreće se od dodavanja suplemenata vitamina koji nedostaje, provode se razni stomatološki postupci; endodontski tretmani i restaurativni postupci. Endodontski tretmani najčešće su potrebni kod kroničnoga nedostataka vitamina D koji svojim deficitom u organizmu dokazano utječe na pojavnost karijesa i nastanak parodontnih bolesti. U djetinjstvu se stječu pravilne navike hranjenja. One se oblikuju ovisno o prehranbenim navikama obitelji ili društva. Zbog užurbanoga i modernoga načina prehrane u današnje vrijeme sve više dolazi do manjega unosa vitamina od onoga preporučenoga za dnevni unos. Posebnu izloženost tome imaju djeca koja još nemaju jasno izraženu svijest o tome što je zdravo ili nezdravo, odnosno u kojim količinama se pojedina hrana mora unositi. Djeca predškolskoga i školskoga uzrasta kod kuće jedu većinom samo večeru, dok u odgojnim ustanovama konzumiraju doručak i ručak. Kod prehrane djece bitan je pravilan odabir namirnica i termičke obrade hrane. Većina vitamina gubi svoja djelotvorna svojstva na određenoj temperaturi, zbog toga je bitno konzumirati svježije namirnice ukoliko se radi o voću i povrću, a namirnice koje se moraju podvrgnuti termičkoj obradi ne treba obrađivati više nego što je to potrebno. Pri stjecanju pravilnih prehranbenih navika važnu ulogu imaju roditelji djeteta koji služe kao primjer svome djetetu gdje bi ga trebali poticati na jedenje za istim stolom gdje i oni, da djeca ne jedu „usput“ i ne preskaču obroke. Također treba osigurati djetetu različite vrste i izbore hrane i ne koristiti hranu kao predmet ucjene ili nagrade. Često roditelji nemaju dovoljno vremena posvetiti se prenošenju znanja djetetu o pravilnoj i uravnoteženoj prehrani ili sami to nikada nisu do kraja usvojili. Djeca su tada izložena načinu prehrane prema aktualnosti npr. brze prehrane ili su u nemogućnosti konzumiranja zdravih namirnica „prisiljeni“ na nezdravu hranu često nepoznatog podrijetla i lošeg nutritivnog sastava. Ono što također utječe na djetetovu prehranu je marketing, promocija nezdrave hrane i nametanje djeci namirnica koje često ne zadovoljavaju njihove nutritivne potrebe. Česti nedostatak određenih vitamina pojavljuje se kod posebnih vrsta prehrane, pogotovo kod veganstva i vegetarijanstva, o kojima postoje

## VAŽNOST PREPOZNAVANJA VITAMINSKIH DEFICITA U USNOJ ŠUPLJINI

brojna istraživanja i literature, gdje se ističe povezanost takve prehrane s vitaminskim i mineralnim deficitima. Hrvatsko pedijatrijsko društvo usmjerava na prevenciju nedostataka. Iako je prevencija nekad teško provediva pogotovo zbog tehnologije uz koju današnja djeca odrastaju i često zbog zaokupljenosti time prisežu za brzom prehranom, mislim da Hrvatska ide u dobrom smjeru, a kao primjer tomu viđaju se razni projekti o uvođenju zdrave prehrane s više voća i povrća u predškolske i školske ustanove, kao i to da predškolske ustanove imaju nutricioniste koji brinu o sastavljanju jelovnika za djecu. Tim postupcima utječe se na cjelokupno zdravlje djece, a time i na njihovo oralno zdravlje. Edukacijskim postupcima oblikuje se stav djeteta ali kod male djece još je važnije educirati roditelje o vitaminskim deficitima i njihovom utjecaju na opće i oralno zdravlje. Redovitim odlascima stomatologu promjene nastale vitaminskim deficitima uočavaju se u najranijoj fazi i tako se utječe na održavanje dobrog oralnog zdravlja kod djece. Svi stomatolozi i ostali zdravstveni djelatnici prepoznaju deficit određenoga vitamina, ukoliko se manifestirao u usnoj šupljini i čine sve postupke nužne za izlječenje posljedica deficita (7, 26).

## 6. ZAKLJUČAK

Vitamini su životno važne tvari. Njihov nedostatak utječe na cjelokupno zdravlje i funkciju čitavoga organizma, a tako i stomatognatnoga sustava djeteta. Manifestira se kroz brojne promjene na tvrdim tkivima poput zuba i na mekim tkivima usne šupljine. Najvažnije je kod vitaminskih deficita prevencija i rano prepoznavanje gdje bitnu ulogu ima pedodoncija i pedijatrija. Deficiti nekih vitamina poput vitamina A, D i K češće se izražavaju na tvrdim tkivima oralne šupljine poput zuba ili čeljusne kosti, dok dosta vitamina, pogotovo topljivih u vodi poput vitamina B-kompleksa, C i H svoje simptome nedostatka pokazuju više na mekim tkivima kao što su jezik, gingiva, bukalne strane usne šupljine i usne. Neki vitaminski deficiti uzrokuju anomalije zubi ili alveolarnoga grebena, dok kod deficita određenih vitamina nema posebnih znakova, ali su utvrđena njihova djelotvorna svojstva kod raznih komplikacija i bolesti u pedodonciji i općenito stomatologiji. Prvi korak u liječenju nedostataka vitamina je njihova nadoknada, a u pedodonciji i liječenje promjena nastalih njihovim deficitom kod djece.

## 7. SAŽETAK

Uvod: Vitamini su biokatalizatori koji imaju važnu ulogu u organizmu ljudi. Dijele se prema topljivosti na dvije osnovne vrste: vitamini topljivi u mastima i vitamini topljivi u vodi.

Prikaz teme: Svaki deficit vitamina ima teže ili lakše posljedice na usnu šupljinu djeteta. Deficit vitamina A i D očituje se kao hipoplastičnost na caklini zuba koji dokazano utječe na pojavnost karijesa i nastanak parodontnih bolesti. Od anomalija se pojavljuje ektodermalna displazija. Vitamin E se pokazao djelotvornim u liječenju oralnoga mukozitisa, dok vitamin K sudjeluje u procesu normalnoga zgrušavanja krvi pa je njegova koncentracija važna kod postupka vađenja zuba ili parodontnih operacija. Oralne manifestacije nedostatka vitamina B-kompleksa su: hipomineralizacija cakline, angularni heilitis, halitoza, gingivitis, glositis, stomatitis i bljedilo. Posebno je istaknut vitamin B1 čiji se nedostatak očituje kao aftozni stomatitis u usnoj šupljini. Vitamin C ima bitnu ulogu u održavanju zdravih kostiju kod djeteta, a nedostatak se očituje kao petehija i osjetljivost gingive u usnoj šupljini. Uslijed pada imuniteta kod djece s deficitom vitamina H može nastati oralna kandidijaza.

Zaključak: Vitaminski deficiti mogu nastati nepravilnom prehranom i različitim stilovima hranjenja poput veganstva i vegetarijanstva koji isključuje neke vrste namirnica iz prehrane. U preveniranju komplikacija nastalih vitaminskim deficitima u usnoj šupljini kod djece nužna je edukacija roditelja, kao i svih koji sudjeluju u odgoju djeteta.

Ključne riječi: djeca; hipoplastični zubi; oralne manifestacije; vitaminski deficiti

## 8. SUMMARY

### **Oral manifestations of the vitamin deficiency in children**

Introduction: Vitamins are biocatalysts that have an important role in human organism. They are divided according to solubility in two basic types: fat-soluble vitamins and water-soluble vitamins.

Overview: Every vitamin deficit has either harder or easier consequences on the oral cavity of the child. The deficit of a vitamin A and D is manifested as hypo plasticity on tooth enamel which has been shown to affect the incidence of caries and the development of periodontal disease. Ectodermal dysplasia results from anomalies. Vitamin E has been shown to be effective in the treatment of oral mucositis, while vitamin K participates in the process of normal blood clotting, so its concentration is important in the process of tooth extraction or periodontal surgery. In general, oral manifestations of vitamin B-complex are: enamel hypo mineralization, angular cheilitis, halitosis, gingivitis, glossitis, stomatitis and pallor. Particularly noteworthy is vitamin B1, which deficiency manifests itself as aphthous stomatitis in the oral cavity. The vitamin C plays an essential role in maintaining healthy bones in a child and deficiency manifests itself as petechiae and sensitivity of the gingiva in the oral cavity. Immune decline can lead to oral candidiasis in children with vitamin H deficiency.

Conclusion: Vitamin deficiencies can be caused by improper diet and different eating styles like veganism and vegetarianism which excludes certain types of food from the diet. In the prevention of complications caused by vitamin deficiencies in the oral cavity in children, it is necessary to educate parents, as well as all those involved in the child upbringing.

Keywords: children, hypoplastic teeth, oral manifestations, vitamin deficiencies.

## 9. LITERATURA

1. Mardešić D i sur. Pedijatrija. 8 izd. Zagreb: Školska knjiga; 2016.
2. Sherri LS. Fat- Soluble Vitamins. Nurs Clin Nort Am. 2021; 56: 33- 45.
3. Jagelavičiene E, Vaitkevičiene I, Šilingaitė D, Šinknaitė E, Daugelaite G. The Relationship between Vitamin D and Periodontal Pathology. Medicina. 2018; 54(3): 45.
4. Gutierrez Gossweiler A, Martinez- Mier E.A. Chapter 6: Vitamins and Oral Health. Monogr Oral Sci. 2020; 28: 59- 67.
5. Lacruz RS, Habelitz S, Wright JT, Paine ML. Dental Enamel Formation and Implications for Oral Health and Disease. Physiol Rev. 2017; 97: 939- 993.
6. R AN, Rafiq NB. Candidiasis. 2020. StatPearls. Treasure Island (FL): StatPearls Publishing 2021.
7. Grgurić J, Jovančević M. Preventivna i socijalna pedijatrija. Zagreb: Medicinska naklada; 2018.
8. Toupenay S, Fournier BP, Manière MC, Naulin CI, Berdal A, Molla MLD. Amelogenesis imperfecta: therapeutic strategy from primary to permanent dentition across case reports. BMC Oral Health. 2018; 18: 108.
9. Wright JT, Grange DK, Fete M. Hypopidrotic Ectodermal Dysplasia. GeneReviews. 2003. In: Adam MP, Ardinger HH, Pagon RA, et.al., editors. GeneReviews. Seattle (WA): University of Washington, Seattle; 1993- 2021.
10. Antonucci R, Locci C, Clemente MG, Chicconi E, Antonucci L. Vitamin D deficiency in childhood: old lessons and current challenges. J Pediatr Endocrinol Metab. 2018; 31(3): 247- 260.
11. Kemnic TR, Coleman M. Vitamin E Deficiency. 2020. In: StatPearls. Treasure Island (FL). StatPearls Publishing; 2021.

12. Jilani T, Iqbal MP. Vitamin E deficiency in South Asian population and the therapeutic use of alpha-tocopherol (Vitamin E) for correction of anemia. *Pak J Med Sci.* 2018; 34(6): 1571- 1575.
13. Chaitanya NC, Muthukrishnan A , Gandhi Babu DB, Kumari CS , Lakshmi MA, Palat G, i sur. Role of Vitamin E and Vitamin A in Oral Mucositis Induced by Cancer Chemo/Radiotherapy- A Meta-analysis. *J Clin Diagn Res.* 2017; 11: 06-09.
14. Najeeb S, Zafar MS, Khurshid Z, Zohaib S, Almas K. The Role of Nutrition in Periodontal Health: An Update. *Nutrients.* 2016; 8(9): 530.
15. Riley P, Glenny AM, Worthington HV, Littlewood A, Fernandez Mauleffinch LM, Clarkson JE, Mc Cabe MG. Interventions for preventing oral mucositis in patients with cancer receiving treatment: cytokines and growth factors. *Cochrane Database Syst Rev.* 2017; 11(11):CD011990.
16. Jagannath VA, Thaker V, Chang AB, Price AI. Vitamin K supplementation for cysticfibrosis. *Cochrane Database Syst Rev.* 2017; 8(8): 22.
- 17.Engelen ET, Schutgens RE, Mauser- Bunschoten EP, van Es RJ, van Galen KP. Antifibrinolytic therapy for preventing oral bleeding in people on anticoagulants under going minor oral surgery or dental extractions. *Cochrane Database Syst Rev.* 2018; 7(7): CD012293.
- 18.Lykstad J, Sharma S. Biochemistry, Water Soluble Vitamins. 2021. In: StatPearls[Internet]. Treasure Island (FL): StatPearls Publishing; 2021. – PMID: 30860745.
- 19.Wiley KD, Gupta M. Vitamin B1 Thiamine Deficiency. [Updated 2020 Jun 22]. In: StatPearls [Internet]. Treasure Island (FL): StatPearls Publishing; 2021 Jan-.
20. Al-Malweri SA, Halboub E, Ashraf S, Alqutaibi AY, Qaid NM, Yahya K i sur. Single application of topical doxycycline in management of recurrent aphthous stomatitis: a systematic review and meta-analysis of the available evidence. *BMC Oral Health.* 2020; 231: 20.
- 21.Plewa MC, Chatterjee K. Aphthous Stomatitis. [Updated 2021 Feb 3]. In: StatPearls [Internet]. Treasure Island (FL): StatPearls Publishing; 2021 Jan-.
- 22.Shareef S, Ettefagh L. Geographic Tongue. [Updated 2020 Aug 10]. In: StatPearls [Internet]. Treasure Island (FL): StatPearls Publishing; 2021 Jan-.



23. Sharabi AF, Winters R. Glossitis. [Updated 2020 Nov 30]. In: StatPearls [Internet]. Treasure Island (FL): StatPearls Publishing; 2021 Jan-.
24. Redzic S, Gupta V. Niacin Deficiency. [Updated 2021 Feb 6]. In: StatPearls [Internet]. Treasure Island (FL): StatPearls Publishing; 2021 Jan-.
25. Sanvictores T, Chauhan S. Vitamin B5 (Pantothenic Acid) [Updated 2021 Apr 10]. In: StatPearls [Internet]. Treasure Island (FL): StatPearls Publishing; 2021 Jan-.
26. Alibabić V, Mujić I. Pravilna prehrana i zdravlje. 1. izd. Rijeka: Veleučilište u Rijeci; 2016.
27. Brown MJ, Ameer MA, Beier K. Vitamin B6 Deficiency. [Updated 2021 Feb 11]. In: StatPearls [Internet]. Treasure Island (FL): StatPearls Publishing; 2021 Jan-.
28. Liver Tox: Clinical and Research Information on Drug- Induced Liver Injury. Folic Acid. Bethesda (MD): National Institute of Diabetes and Digestive and Kidney Disease. 2012.
29. Rathee M, Jain P. Gingivitis. [Updated 2021 Apr 7]. In: StatPearls [Internet]. Treasure Island (FL): StatPearls Publishing; 2021 Jan-.
30. Plevin D, Galletly C. The neuropsychiatric effects of vitamin C deficiency: a systematic review. BMC Psychiatry. 2020; 315: 20.
31. Bistas KG, Tadi P. Biotin. [Updated 2021 Feb 12]. In: StatPearls [Internet]. Treasure Island (FL): StatPearls Publishing; 2021 Jan-.
32. Wolf B. Biotinidase Deficiency. 2000 Mar 24 [Updated 2016 Jun 9]. In: Adam MP, Ardinger HH, Pagon RA, et al., editors. GeneReviews® [Internet]. Seattle (WA): University of Washington, Seattle; 1993-2021.
33. Hu L, Zhou M, Young A, Zhao W, Yan Z. In vivo effective nessandsafety of probiotics on prophylaxis and treatment of oral candidiasis: a systematic review and meta- analysis. BMC Oral Health. 2019; 140: 19.
34. R AN, Rafiq NB. Candidiasis. [Updated 2020 Nov 20]. In: StatPearls [Internet]. Treasure Island (FL): StatPearls Publishing; 2021 Jan