

Sestrinska skrb za bolesnika nakon transkateterske implantacije aortalnog zaliska

Lončar, Dubravka

Undergraduate thesis / Završni rad

2022

Degree Grantor / Ustanova koja je dodijelila akademski / stručni stupanj: **Josip Juraj Strossmayer University of Osijek, Faculty of Dental Medicine and Health Osijek / Sveučilište Josipa Jurja Strossmayera u Osijeku, Fakultet za dentalnu medicinu i zdravstvo Osijek**

Permanent link / Trajna poveznica: <https://urn.nsk.hr/urn:nbn:hr:243:065304>

Rights / Prava: [In copyright](#)/[Zaštićeno autorskim pravom.](#)

Download date / Datum preuzimanja: **2025-03-04**

Repository / Repozitorij:

[Faculty of Dental Medicine and Health Osijek
Repository](#)



SVEUČILIŠTE JOSIPA JURJA STROSSMAYERA U OSIJEKU

FAKULTET ZA DENTALNU MEDICINU I ZDRAVSTVO

OSIJEK

Preddiplomski sveučilišni studij Sestrinstvo

Dubravka Lončar

SESTRINSKA SKRB ZA BOLESNIKA

NAKON TRANSKATETERSKE

IMPLANTACIJE AORTALNOG

ZALISKA

Završni rad

Pregrada, 2022.

SVEUČILIŠTE JOSIPA JURJA STROSSMAYERA U OSIJEKU

FAKULTET ZA DENTALNU MEDICINU I ZDRAVSTVO

OSIJEK

Preddiplomski sveučilišni studij Sestrinstvo

Dubravka Lončar

SESTRINSKA SKRB ZA BOLESNIKA

NAKON TRANSKATETERSKE

IMPLANTACIJE AORTALNOG

ZALISKA

Završni rad

Pregrada, 2022.

Rad je ostvaren na Sveučilištu Josipa Jurja Strossmayera u Osijeku, Fakultet za dentalnu medicinu i zdravstvo Osijek, Dislocirani sveučilišni preddiplomski studij sestrinstva Pregrada.

Mentor rada: Brankica Juranić, mag. med. techn.

Rad sadrži: trideset i jednu (31) stranicu, dvadeset šest (26) listova

Znanstveno područje: Biomedicina i zdravstvo

Znanstveno polje: Kliničke medicinske znanosti

Znanstvena grana: Sestrinstvo

Sadržaj

1. UVOD	1
1.1. Aortalna stenoza	1
1.1.1. Dijagnostika	3
1.1.2. Liječenje	3
1.2. Transkateterska implantacija aortalnog zaliska	4
2. CILJ	9
3. PRIKAZ SLUČAJA	10
3.1. Sestrinska anamneza i status	10
3.2. Fizikalni pregled i promatranje	10
3.3. Sestrinske dijagnoze	11
3.2.1. Neučinkovito disanje u/s operativnim zahvatom 2° transkateterska implantacija aortalnog zaliska, što se očituje izjavama pacijentice da joj nedostaje zraka.	12
3.2.2. Visok rizik za infekciju u/s operativnim zahvatom	12
3.2.3. Visok rizik za pad u/s anestezijom 2° transkateterska implantacija aortalnog zaliska... ..	13
3.2.4. SMBS – osobna higijena u/sa smanjenom pokretljivošću što se očituje nemogućnošću pacijentice da samostalno opere i osuši dijelove tijela.....	14
3.2.5. SMBS – eliminacija u/sa smanjenom pokretljivošću što se očituje nemogućnošću bolesnice da samostalno obavlja aktivnosti eliminacije.....	14
3.2.6. Strah u/s ishodom operacijskog zahvata što se očituje izjavom bolesnice da se boji operacije i mogućih komplikacija.	15
4. RASPRAVA.....	16
5. ZAKLJUČAK	19
6. SAŽETAK	21
7. SUMMARY	22
8. LITERATURA	23
9. ŽIVOTOPIS	26

Popis kratica

CT – kompjuterizirana tomografija

MRI – magnetska rezonanca (engl. *Magnetic Resonance Imaging*)

AHA – Američka udruga za srce (engl. *American Heart Association*)

TAVI – transkateterska implantacija aortalnog zaliska (engl. engl. *Transcatheter Aortic Valve Implantation*)

CVK – centralni venski kateter

1. UVOD

Elektivna kirurška zamjena aortalnog zaliska smatra se najučinkovitijim tretmanom za uznapredovanu stenozu aortalnog zaliska, a rezultira značajnim poboljšanjem kliničke slike i vjerojatnosti preživljavanja u usporedbi s osobama koje nisu prihvatile invazivni kirurški zahvat ili su postojale određene kontraindikacije za isti (1). Kao odgovor na visoku stopu smrtnosti u prve dvije godine nakon zahvata, a isto tako i veliki broj bolesnika koji ne zadovoljavaju kriterije za kirurški zahvat, razvijaju se nove terapijske mogućnosti temeljene na transkateterskoj terapiji sa specifičnim protezama aortalnog zaliska. Specifične proteze mogu se transportirati do korijena aorte korištenjem nekirurškog endovaskularnog, transaortalnog ili transapikalnog pristupa (2, 3).

1.1. Aortalna stenozna

Aortalna stenozna čest je poremećaj vezan za rad srčanih zalistaka koji dovodi do opstrukcije izlaza iz lijeve klijetke. Uzroci nastanka mogu biti kongenitalne (bikuspidalne, unikuspidalne), kalcifikalne i reumatske bolesti. Simptomi, poput dispneje pri naporu ili umora, postupno se razvijaju nakon dugog asimptomatskog latentnog razdoblja od oko 10 do 20 godina. Kod bolesnika se razvija bol u prsima, zatajivanje srca i sinkopa. Definitivno liječenje aortalne stenozne uključuje zamjenu aortalnog zaliska kirurškim ili perkutanom pristupom. Stopa preživljavanja tijekom asimptomatske faze je visoka, no stopa smrtnosti iznosi više od 90 % unutar nekoliko godina nakon pojave simptoma (4, 5).

Bikuspidalni aortalni zalistak najčešći je uzrok aortalne stenozne u bolesnika mlađih od 70 godina, a od stečenih bolesti najčešća je reumatska bolest zalistaka. Ostali uzroci uključuju kalcifikaciju trolisnog zaliska, alkaptonuriju, sistemski eritematozni lupus, okronozu, zračenje, homozigotnu lipoproteinemiju tipa II i metaboličke bolesti kao što je Fabryjeva bolest. Poremećaji metabolizma minerala u završnoj fazi bubrežne bolesti, također su jedan od čimbenika koji pridonose kalcifikaciji zaliska (6).

Opstrukcija lijevog ventrikula, uzrokovana stenozom, povećava sistolički tlak, rezultira produljenim vremenom izbacivanja, smanjenim tlakom u aorti i povećanim krajnjim dijastoličkim tlakom. Povećano naknadno opterećenje, uz povećanje volumena preopterećenja,

dovodi do povećanja mase, disfunkcije i zatajenja lijevog ventrikula. Potrošnja kisika u miokardu raste, a vrijeme se perfuzije smanjuje, što posljedično dovodi do dodatnog pogoršanja funkcije lijevog ventrikula (6).

Stečena aortalna stenozna manifestira se dispnejom pri naporu, sinkopom, anginom i naposljetku zatajivanjem srca (7). Simptomi se po prvi puta javljaju u dobi od 50 do 70 godina, u bolesnika sa stenozom bikuspidalnog aortalnog zaliska, i nakon više od 70 godina u bolesnika s kalcifikatnom stenozom trolisnog zaliska. Teška dispneja pri naporu, paroksizmalna noćna dispneja, ortopneja i plućni edem znakovi su plućne venske hipertenzije, a angina je rezultat povećane potrebe za kisikom u hipertrofiranom miokardu i smanjenja isporuke kisika uslijed pretjerane kompresije koronarnih žila. Sinkopa je uzrokovana smanjenjem cerebralne perfuzije koja se javlja pri naporu jer arterijski tlak opada zbog sistemske vazodilatacije i neadekvatnog povećanja minutnog volumena srca povezanog sa stenozom. Javlja se i kao posljedica oštećenja baroreceptorskog mehanizma kod teške aortalne stenozne. Gastrointestinalno krvarenje karakteristično je u bolesnika s teškom aortalnom stenozom i često je povezano s angioplastijom, ili drugim vaskularnim malformacijama, a manifestira se agregacijom trombocita izazvanom smičnim stresom (stres induciran silom) i smanjenjem von Willebrandovog faktora (8). Cerebralna tromboza može se razviti kao rezultat stvaranja mikrotromba na zadebljanim bikuspidalnim zaliscima. Kod bolesnika je povećan rizik od infektivnog endokarditisa, posebno ako se radi o aortalnoj stenozu bikuspidalnog zaliska. Prilikom pregleda, palpacijom se može uočiti podizanje karotide. Prilikom auskultacije, drugi srčani ton često nije podijeljen i može se čuti kao jedan ton tijekom udisaja (6).

Prema smjernicama Američke udruge za srce (engl. *American Heart Association*, AHA), aortalna stenozna se dijeli na četiri stadija:

- stadij A – izloženost riziku od aortalne stenozne, identificirane skleroza bikuspidalnog ili aortalnog zaliska
- stadij B – progresivna aortalna stenozna, prisutan ehokardiografski dokaz blage ili umjerene aortalne stenozne
- stadij C – hemodinamski teški oblik aortalne stenozne bez simptoma
- stadij D – hemodinamski teški oblik aortalne stenozne s prisutnim simptomima (4).

Progresija hemodinamski teškog oblika aortalne stenozе je nepredvidiva, promjenjiva i pod utjecajem različitih prediktora koji pridonose bržem pogoršanju stanja bolesnika. Opterećenje aortalnog zaliska kalcijem najsnažniji je prediktor brzog napredovanja stenozе, a ostali čimbenici uključuju pušenje, dislipidemiju, muški spol, dijabetes, hipertenziju, kroničnu bubrežnu bolest i bolest koronarnih arterija. Rizik od smrtnog ishoda kod asimptomatskih bolesnika izravno je povezan s težinom aortalne stenozе i stopom progresije bolesti. Bolesnici kod kojih simptomi aortalne stenozе nisu izraženi, na testiranju tjelesnim opterećenjem imaju značajno veću vjerojatnost da će razviti spontane simptome ili će testiranje rezultirati smrtnim ishodom, za razliku od bolesnika s izraženim simptomima koji ograničavaju razinu opterećenja (4).

1.1.1. Dijagnostika

Dijagnoza i stupnjevanje teške stenozе aortalnog zaliska oslanjaju se na simptome bolesnika i slikovne podatke koji se odnose na anatomiju i hemodinamiku aortalnog zaliska, što se najčešće postiže provođenjem Doppler ehokardiografije (2). Standardna metoda procjene i praćenja bolesnika s aortalnom stenozom je ehokardiografija koja omogućuje oslikavanje anatomije zalistaka i procjenu ozbiljnosti kalcifikacije te izravno oslikavanje područja otvora (9).

Osjetljivija mjera funkcije lijevog ventrikula, koja predviđa neželjene događaje, uključujući i rizik od smrtnog ishoda, je longitudinalna sistolička slika naprežanja (6, 10). Testiranje tjelesnim opterećenjem pomaže u razotkrivanju simptoma kod asimptomatskih bolesnika, no postupak treba izbjegavati kod bolesnika s prisutnim simptomima (11). Korištenje kompjutorizirane tomografije (CT) srca indicirano je kada su svi neinvazivni testovi neuvjerljivi. Magnetnom rezonancom (MRI) srca može se procijeniti masa, funkcija i volumen lijevog ventrikula u situacijama u kojima je nalaz ehokardiografije nejasan (2, 6).

1.1.2. Liječenje

Stupanj progresije bolesti uvelike ovisi o primjeni farmakoterapije, dok se kod simptomatske i teške aortalne stenozе kao prvi izbor preporučuje zamjena aortalnog zaliska. U procesu liječenja pozornost je potrebno usmjeriti na liječenje hipertenzije, što često može predstavljati poteškoće

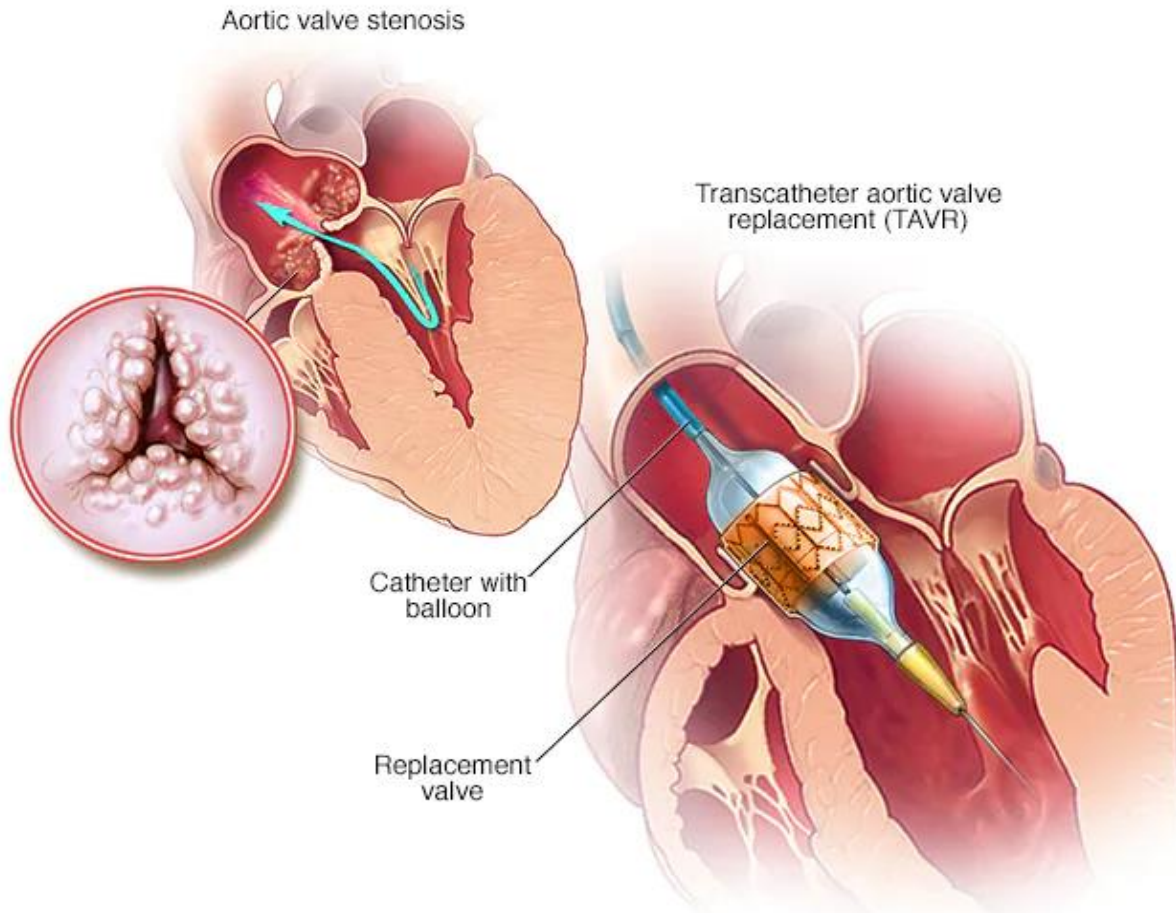
jer je aortalna stenoza stanje s fiksnim dodatnim opterećenjem. U liječenju se prvenstveno razmatra primjena inhibitora angiotenzin-konvertirajućeg enzima i blokatora angiotenzinskih receptora. Zamjena aortalnog zaliska je indicirana u bolesnika sa zatajenjem srca i preopterećenjem volumenom, uz primjenu diuretika koji pridonose smanjenju kongestije i pružaju simptomatsko olakšanje prije samog operacijskog zahvata. Balon valvuloplastika aorte može pridonijeti poboljšanju hemodinamskog statusa bolesnika, omogućiti kratkoročno poboljšanje preživljavanja i povećanje kvalitete života, no dobiti ove metode nisu dugoročno održive (12).

1.2. Transkateterska implantacija aortalnog zaliska

Transkateterska implantacija aortalnog zaliska (engl. *Transcatheter Aortic Valve Implantation* TAVI) (Slika 1), značajno je napredovala od prvog postupka provjere koncepta koji je izveo Alain Cribier 2002. Postupak je razvijen kao alternativna terapijska opcija za bolesnike s teškom stenozom aortalnog zaliska koji se ne mogu sigurno podvrgnuti kirurškoj zamjeni zaliska, a danas se koristi diljem svijeta i daje zadovoljavajuće kliničke rezultate (7).

Transkateterska implantacija aortalnog zaliska u smjernicama iz 2012. godine prvenstveno je bila ograničena na visokorizične ili neoperabilne bolesnike (13). Proširenje smjernica temelji se na velikim kliničkim randomiziranim ispitivanjima, koja pokazuju da transkateterska implantacija aortalnog zaliska, kod bolesnika s niskim rizicima, daje znatno bolje rezultate od kirurške zamjene (14 – 16).

Postupak se najčešće provodi u lokalnoj anesteziji, minimalno je invazivan, ne zahtijeva kardiopulmonalnu prenosnicu. Postupak predstavlja umetanje novog, a bez uklanjanja oštećenog i disfunkcionalnog zaliska. Broj dana hospitalizacije i oporavka nakon zahvata znatno je kraći u odnosu na broj dana nakon kirurške implantacije novog zaliska (17).



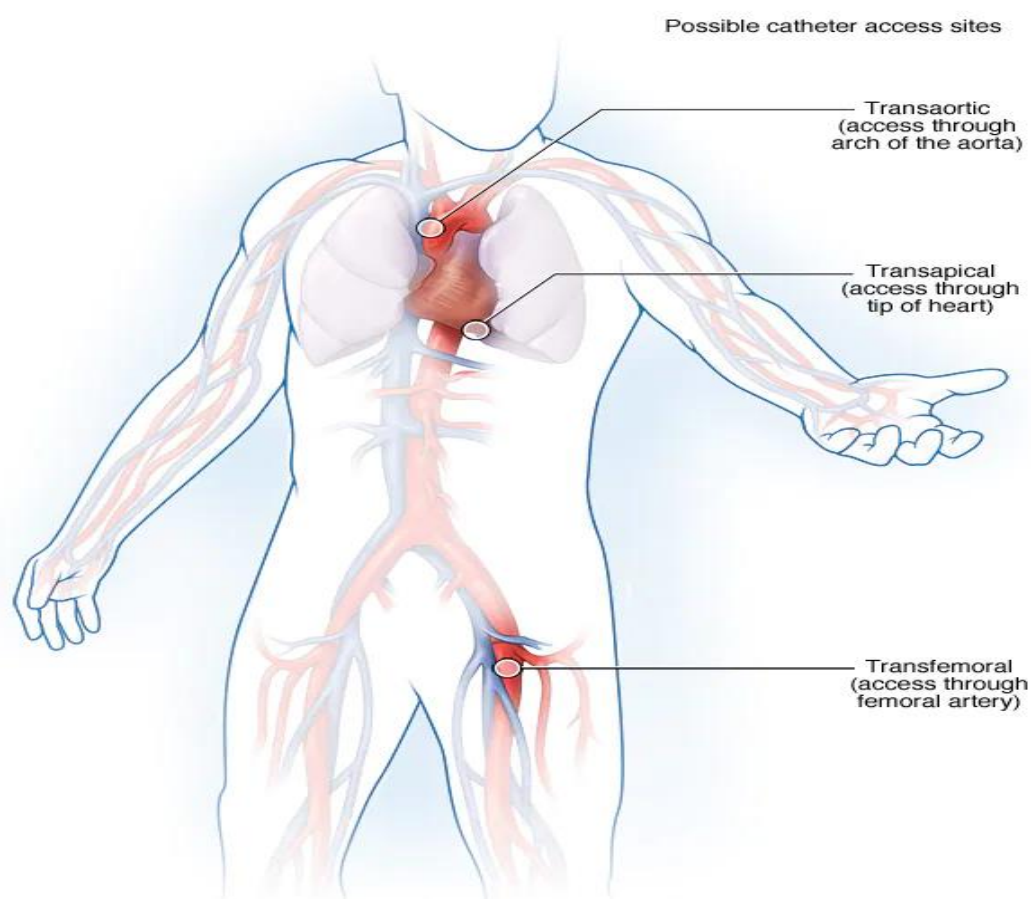
Slika 1. Implantacija aortalnog zaliska (Izvor: <https://www.mayoclinic.org/tests-procedures/transcatheter-aortic-valve-replacement/about/pac-20384698>).

Postupak transkateterske implantacije aortalnog zaliska pridonosi uspostavljanju protoka krvi i smanjuje znakove i simptome aortalne stenoze, poput boli u prsima, otežanog disanja, nesvjestica i umora. Postupak predstavlja prvi izbor kod bolesnika kod kojih postoje kontraindikacije ili visok rizik od komplikacija prilikom kirurške zamjene aortalnog zaliska (operacija na otvorenom srcu). Odluka o liječenju aortalne stenoze transkateterskom implantacijom aortalnog zaliska donosi se nakon konzultacija tima stručnjaka za srce i kardiokirurgiju, odnosno multidisciplinarnog tima koji sudjeluje u zbrinjavanju pacijenta s aortalnom stenozom (18).

Indikacije za transkatetersku implantaciju aortalnog zaliska uključuju tešku aortalnu stenozu s prisutnim simptomima, disfunkciju aortalnog zaliska od biološkog tkiva, postojanje apsolutne kontraindikacije za otvorenu operaciju srca, poput bolesti pluća i bubrega. Rizici koje sa sobom nosi postupak obuhvaćaju krvarenje, komplikacije povezane s krvnim žilama, probleme sa

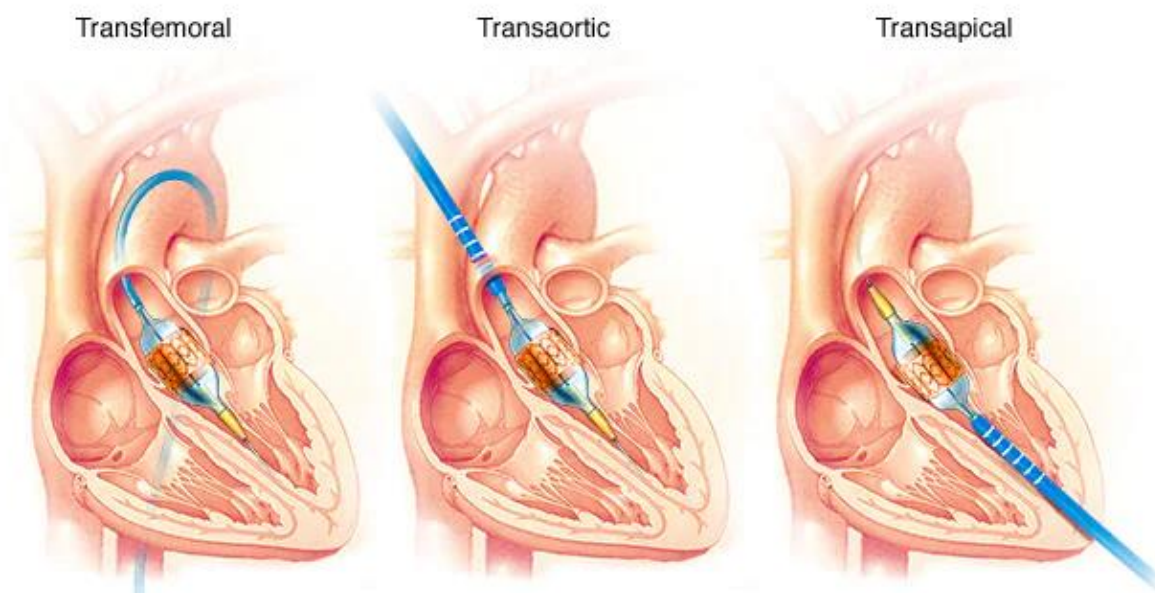
zamjenskim ventilom (ventil za regurgitaciju), cerebrovaskularni inzult, aritmije, potrebu za pacemakerom, bolest bubrega, srčani udar, infekcija te smrtni ishod (2, 12, 18).

Prije samog postupka postavlja se venski put, najčešće na podlaktici, primjeni se sedacija i antikoagulacijska profilaksa te, prema procjeni rizika od infekcije, antibiotska profilaksa. Transkateterska zamjena aortalnog zaliska uključuje zamjenu oštećenog aortalnog zaliska onim izrađenim od tkiva kravljeg ili svinjskog srca (zalistak biološkog tkiva). U nekim slučajevima ventil biološkog tkiva postavlja se u postojeći disfunkcionalni ventil biološkog tkiva. Za razliku od kirurške zamjene aortalnog zaliska, koja zahtijeva dugačak rez duž prsnog koša (operacija na otvorenom srcu), ovaj se postupak izvodi pomoću manjih rezova i tanke, savitljive cijevi (katetera) kako bi se došlo do srca. Kateter se uvodi u krvnu žilu, najčešće na području prepona ili na prsima (Slika 2), te se uvodi u srce (18).



Slika 2. Mjesta uvođenja katetera (Izvor: <https://www.mayoclinic.org/tests-procedures/transcatheter-aortic-valve-replacement/about/pac-20384698>).

Pristup srcu pomoću katetera može biti transfemoralni, transaortalni i transapikalni, ovisno o mjestu uvođenja katetera (Slika 3). Provjera položaja katetera provodi se rendgenskim slikanjem ili slikom ehokardiograma (12, 18).



Slika 3. Pristup srcu pomoću katetera (Izvor: <https://www.mayoclinic.org/tests-procedures/transcatheter-aortic-valve-replacement/about/pac-20384698>).

Zamjenski zalistak provuče se kroz šuplji kateter i postavi u područje aortalnog zaliska. Balon na vrhu katetera napuhuje se kako bi pritisnuo novi ventil na mjesto, no postoje zalisci koji se šire i bez balona. Nakon postavljanja zamjenskog biološkog zaliska i provjere položaja, uklanja se kateter. Tijekom postupka kontinuirano se prate vitalne funkcije, odnosno krvni tlak, otkucaji i ritam srca te disanje. Praćenje nakon zahvata traje u prosjeku od 12 do 24 sata, a vrijeme hospitalizacije ovisi o postojećim čimbenicima rizika za razvoj posljedičnih komplikacija. Prije otpusta iz bolnice, bolesnika je potrebno educirati o terapiji, prehrani i važnosti redovitih kontrola (18). Od lijekova se primjenjuju antikoagulansi i antibiotici. Antikoagulansi se propisuju kako bi se spriječilo stvaranje krvnih ugrušaka, a vrijeme i shema primjene terapije individualno je za svakog bolesnika. Antibiotici se propisuju jer je zamjenski biološki zalistak podložan razvoju infekcije. Većina bakterija koje uzrokuju infekcije srčanih zalistaka potječu iz bakterija u ustima, stoga je bolesnika potrebno educirati o važnosti dentalne higijene, uključujući važnosti redovitog rutinskog čišćenja zuba, koja se smatra jednom od najvažnijih mjera u sprječavanju infekcije nakon implantacije aortalnog zaliska. Primjena antibiotika

obavezna je i prije provođenja određenih stomatološkog zahvata. Redoviti pregledi i kontrole, koje uključuju laboratorijske i rendgenske pretrage, obavezne su u vremenskim intervalima prema odredbi liječnika (11, 12, 18). Bolesnike je potrebno upozoriti na važnost prepoznavanja znakova i simptoma koji mogu ukazivati na poremećaje rada zamjenskog zaliska, a koji uključuju vrtoglavicu i ošamućenost, oticanje gležnjeva, naglo povećanje tjelesne težine, ekstremni umor pri naporu te karakteristične znakove razvoja infekcije. Kod pojave navedenih znakova i simptoma, bolesnici se obavezno moraju javiti liječniku, a kod pojave bolova, pritiska i stezanja u prsima, teške dispneje i nesvjestice trebaju pozvati hitnu medicinsku pomoć jer ovi znakovi mogu ukazivati na stanje koje može ugroziti život. Transkateterska implantacija aortalnog zaliska može ublažiti znakove i simptome aortalne stenozе, a samim time povećava se kvaliteta života bolesnika. Pridržavanje preporuka iznimno je važno, a neke od najbitnijih promjena koje bolesnik treba usvojiti su promjene prehrambenih navika, redovita tjelesna aktivnost, održavanje optimalne tjelesne težine, prestanak pušenja i konzumacije alkohola (18).

2. CILJ

Cilj je ovog rada definirati aortalnu stenozu te, kroz prikaz slučaja, prikazati osobitosti zdravstvene skrbi pacijenta nakon transkateterske implantacije aortalnog zaliska.

3. PRIKAZ SLUČAJA

U nastavku će se prikazati slučaj bolesnice koja je zaprimljena na Zavod za bolesti srca i krvnih žila zbog planirane transkateterske implantacije aortalnog zaliska. Bolesnica je informirana o prikupljanju podataka i korištenju istih u svrhu izrade ovog završnog rada, pri čemu je zajamčena anonimnost i korištenje podataka u skladu s etičkim standardima.

3.1. Sestrinska anamneza i status

Bolesnica E. N., rođena 1949. godine, iz Bizovca, udovica, ima jednog sina koji živi s njom, ali u odvojenom kućanstvu sa suprugom i dvoje djece. Zaprima se na odjel 13. 6. 2022. godine, dan prije dogovorene transkateterske implantacije aortalnog zaliska. Pacijentica je upoznata s epidemiološkim mjerama. Po prijemu se osjeća subjektivno dobro, samostalna je u provođenju osnovnih postupaka samozbrinjavanja, hoda uz pomoć štake. Bolesnica po prijemu negira angiozne i dispnoične tegobe, tolerira ravno uzglavlje, potkoljenice su bez edema, negira krize svijesti, vrtoglavice i omaglice. Navodi da se brzo umara pri naporu. Pri svijesti je, eupnoična, orijentirana. Bolesnica ne puši, ne konzumira alkohol. Stolica i mokrenje uredni. Appetit dobar, unos tekućine od 1500 do 2000 ml/24h. Alergična na penicilin.

Prije hospitalizacije kod bolesnice je učinjena opsežna dijagnostička obrada, utvrđene su indikacije za transkatetersku implantaciju aortalnog zaliska. Obrada je uključivala kontrolu laboratorijskih parametara, rendgensku snimku pluća i srca, ultrazvuk srca i koronarografiju. Periproceduralni tijek protekao je bez poteškoća.

3.2. Fizikalni pregled i promatranje

Bolesnici u dobi od 73 godine, po prijemu na Zavod za bolesti srca i krvnih žila, se osigura venski put, izvade se uzorci krvi za laboratorijske pretrage i učini rendgen srca i pluća te konzilijarni pregled anesteziologa. Kontroliraju se vitalni znakovi i primjeni se ordinirana terapija. Pacijentica noć prije planiranog zahvata provodi mirno, ne žali se na kardiološke teškoće. Na dan operacije primjeni se ordinirana terapija i pacijentica se odvodi u salu za koronarografiju te se učini transkateterska implantacija aortalnog zaliska.

Nakon učinjenog zahvata, bolesnica je zaprimljena u Jedinicu intenzivne koronarne skrbi. Bolesnica nakon buđenja izjavljuje da je žedna, a problem žeđi rješava se gazom natopljenom vodom. Uvodi se urinarni kateter te se utopljava poplunom. Kontinuirano se prati srčani ritam, krvni tlak, disanje i saturacija. Pacijentica se nakon zahvata ne žali na kardijalne teškoće. Prvi postoperativni dan primjenjuje se ordinirana terapija, dovoljan unos tekućine i na zahtjev bolesnice, osobna higijena provodi se u krevetu uz pomoć medicinske sestre. Pregledom kože ne uočavaju se oštećenja niti crvenilo na predilekcijskim mjestima. Žali se na nedostatak zraka, a nakon primjene terapije subjektivno se bolje osjeća. Izvađena je krv za hitni laboratorij. Kontroliraju se vitalne funkcije, puls (65 o/min), krvni tlak (125/80 mmHg), saturacija (95 %), izvade se kontrolni laboratorijski nalazi prema shemi. Drugi postoperativni dan provodi se osobna higijena u krevetu, izvade se laboratorijski nalazi prema listi, bolesnica se ne žali na poteškoće. Jutarnja higijena obavljena je uz pomoć medicinske sestre, provede se pregled kože i sluznica. Bolesnica sjedi samostalno sa spuštenim nogama uz krevet, normotenzivna, bradikardna (50 o/min), kontrolira se saturacija (98 %). Primijenjen Kalcijev citrat. Treći postoperativni dan bolesnica ne navodi teškoće, noć je provela mirno, osobnu higijenu obavila je u krevetu. Primjenjuje se ordinirana terapija, prevoj tupfera na desnoj preponi. Prijavljena je za ehokardiografiju, konzultira se fizioterapeut te se planira otpust za sutrašnji dan (18. 3. 2022.). Četvrti postoperativni dan bolesnica provodi jutarnju higijenu samostalno, ne navodi teškoće, odstranjena je arterijska kanila, centralni venski kateter, nema vidljivog krvarenja. Bolesnica se otpušta u pratnji sina s popratnom dokumentacijom i uputama do prve kontrole za mjesec dana.

3.3. Sestrinske dijagnoze

Prikupljanjem i analizom podataka kod bolesnice su definirani problemi sestrinske njege, odnosno sestrinske dijagnoze.

Sestrinske dijagnoze:

- neučinkovito disanje u/s operativnim zahvatom 2° transkateterska implantacija aortalnog zaliska, što se očituje izjavama pacijentice da joj nedostaje zraka
- visok rizik za infekciju u/s operativnim zahvatom
- visok rizik za pad u/s anestezijom 2° transkateterska implantacija aortalnog zaliska

- SMBS – osobna higijena u/s smanjenom pokretljivošću što se očituje nemogućnošću pacijentice da samostalno opere i osuši dijelove tijela
- SMBS – eliminacija u/s smanjenom pokretljivošću što se očituje nemogućnošću bolesnice da samostalno obavlja aktivnosti eliminacije
- strah u/s ishodom operacijskog zahvata što se očituje izjavom bolesnice da se boji operacije i mogućih komplikacija.

3.2.1. Neučinkovito disanje u/s operativnim zahvatom 2° transkateterska implantacija aortalnog zaliska što se očituje izjavama pacijentice da joj nedostaje zraka.

Cilj: Bolesnica će imati normalnu razinu plinova u krvi.

Sestrinske intervencije:

- kontinuirano kontrolirati saturaciju
- pratiti respiratorni status bolesnice
- poučiti bolesnicu vježbama disanja
- primijeniti ordiniranu oksigenoterapiju
- pratiti vitalne funkcije
- biti uz bolesnicu, pružiti podršku
- poučiti bolesnicu učinkovitim tehnikama disanja.

Evalvacija: Tijekom hospitalizacije bolesnica ima normalnu razinu plinova u krvi.

3.2.2. Visok rizik za infekciju u/s operativnim zahvatom

Cilj: Tijekom hospitalizacije neće doći do pojave simptoma i znakova infekcije.

Sestrinske intervencije:

- provoditi kontrolu vitalnih funkcija i tjelesne temperature

- promatrati mjesto zahvata na desnoj preponi
- previjati ranu uz poštivanje aspetičnih pravila rada
- kontrolirati mjesto punkcije centralnog venskog katetera
- provoditi osobnu higijenu i higijenu perianalnog područja
- kontrolirati urinarni kateter
- pratiti laboratorijske nalaze
- izvijestiti liječnika o promjenama
- dokumentirati promjene.

Evaluacija: Tijekom hospitalizacije nije došlo do pojave simptoma i znakova infekcije.

3.2.3. Visok rizik za pad u/s anestezijom 2° transkateterska implantacija aortalnog zaliska.

Cilj: Bolesnica tijekom hospitalizacije neće pasti.

Sestrinske intervencije:

- upoznati bolesnicu s postojanjem rizika za pad
- upoznati bolesnicu s novom okolinom
- ukloniti prepreke iz okoline koje mogu ograničiti kretanje bolesnice
- upoznati bolesnicu s korištenjem sustava za pozivanje u pomoć
- nadzirati pacijenticu pri prvom ustajanju iz kreveta
- objasniti bolesnici siguran način ustajanja iz kreveta
- koristiti zaštitne ogradice
- omogućiti bolesnici pomagala za kretanje
- provjeriti usvojenost informacija
- dokumentirati postupke.

Evaluacija: Tijekom hospitalizacije bolesnica nije pala.

3.2.4. SMBS – osobna higijena u/sa smanjenom pokretljivošću što se očituje nemogućnošću pacijentice da samostalno opere i osuši dijelove tijela

Cilj: Bolesnica će biti čista, bez neugodnih mirisa, očuvanog integriteta kože, osjećat će se ugodno.

Sestrinske intervencije:

- procijeniti stupanj samostalnosti bolesnice
- definirati situacije u kojima bolesnica treba pomoć
- osigurati pribor za provođenje osobne higijene
- poticati bolesnicu na korištenje pribora za osobnu higijenu u skladu s mogućnostima
- postaviti pribor za provođenje osobne higijene bolesnici nadohvat ruke
- planirati vrijeme provođenja osobne higijene zajedno s bolesnicom
- promatrati kožu i sluznice, uočiti promjene
- biti uz bolesnicu tijekom provođenja osobne higijene
- provesti osobnu higijenu u krevetu, okupati bolesnicu
- dokumentirati učinjeno.

Evaluacija: Bolesnica je čista, bez neugodnih mirisa, očuvanog integriteta kože, osjeća se ugodno.

3.2.5. SMBS – eliminacija u/sa smanjenom pokretljivošću što se očituje nemogućnošću bolesnice da samostalno obavlja aktivnosti eliminacije.

Cilj: Bolesnica će prihvatiti pomoć medicinske sestre pri obavljanju aktivnosti eliminacije.

Sestrinske intervencije:

- procijeniti stupanj samostalnosti bolesnice pri obavljanju aktivnosti eliminacije
- poticati bolesnicu da koristi pomagala pri obavljanju eliminacije
- dogovoriti način na koji će bolesnica pozvati pomoć u slučaju potrebe

- biti u neposrednoj blizini bolesnice tijekom eliminacije
- pripremiti krevet i pomagala za provođenje aktivnosti eliminacije u krevetu
- osigurati bolesnici dovoljno vremena
- osigurati privatnost
- provoditi osobnu higijenu nakon eliminacije.

Evaluacija: Bolesnica prihvaća pomoć medicinske sestre pri obavljanju aktivnosti eliminacije.

3.2.6. Strah u/s ishodom operacijskog zahvata što se očituje izjavom bolesnice da se boji operacije i mogućih komplikacija.

Cilj: Bolesnica će opisati smanjenu razinu straha.

Sestrinske intervencije:

- stvoriti empatičan, profesionalan odnos
- identificirati zajedno s bolesnicom čimbenike koji dovode do pojave straha
- poticati bolesnicu da verbalizira osjećaje
- promatrati bolesnicu, pravovremeno uočiti pojavu straha
- primjereno reagirati na pojavu straha kod bolesnice
- informirati bolesnicu o intervencijama koje se provode i koje će se provoditi
- razgovarati s bolesnicom smireno i s razumijevanjem
- ne popustiti u slučaju postavljenih iracionalnih zahtjeva
- poštivati osobna uvjerenja bolesnice,
- usmjeravati bolesnicu na pozitivno razmišljanje.

Evaluacija: Bolesnica opisuje smanjenu razinu straha.

4. RASPRAVA

Transkateterska implantacija aortalnog zaliska preferirano je liječenje bolesnika s aortalnom stenozom visokog rizika za kardiokirurgiju s proširenjem indikacija na bolesnike nižeg rizika (14). Broj zahvata koji se izvode u porastu je u svim zemljama, što se pripisuje porastu životne dobi populacije na globalnoj razini, a sukladno tome povećava se prevalencija aortalne stenozе (19).

Bolesnica E. N., u dobi od 73 godine, zaprimljena je na Zavod za bolesti srca i krvnih žila zbog planirane transkateterske implantacije aortalnog zaliska. Prije zahvata učinjena je obrada koja je prema smjernicama za procjenu uključivala procjenu kliničkog statusa, laboratorijske i rendgenske pretrage, koronarografiju i ehokardiografiju te procjenu oštećenja strukture zalistaka i razine zatajivanja koja je učinjena prema standardiziranim smjernicama. Odluka o postupku donesena je na temelju dokaza koji ukazuju transkateterska implantacija aortalnog zaliska ima nižu stopu komplikacija i bolje kliničke ishode u odnosu na provođenje operativnog zahvata, a uzevši u obzir dob bolesnice smatra se prvim izborom (20, 21). Osim opsežne dijagnostičke predoperativne obrade, prohodnost transkateterskog puta preduvjet je za sigurnu implantaciju zamjenskog biološkog zaliska. Unatoč rastućem nizu opcija, prema međunarodnim smjernicama transfemoralni pristup ostaje preferirani put pristupa (15, 22). Čimbenici rizika za komplikacije uključuju cirkumferentnu aterosklerozu, okluzivnu vaskularnu bolest, mali nativni promjer žile, disekcije, prisutnost stentova i izraženu tortuoznost žile. Ovi čimbenici rizika odnose se na sva pristupna mjesta. Kada transfemoralni pristup nije izvediv (15 % – 25 % slučajeva), mogu se razmotriti druga pristupna mjesta, s konačnim izborom alternativnog pristupa ovisno o anatomske izvedivosti i lokalnoj stručnosti (23, 24). U slučaju bolesnice E. N. procjenom rizika isključeni su svi rizični čimbenici za transfemoralni pristup, stoga se isti odabire kao najadekvatniji. S obzirom na to da kod transfemoralnog pristupa postoji povećan rizik od krvarenja, postoperativna rana kontinuirano se kontrolira, procjenjuje se prisutnost rizičnih čimbenika za krvarenje te se provode postupci usmjereni na sprječavanje komplikacija (25).

Nakon učinjenog zahvata, bolesnica je zaprimljena na Jedinicu intenzivnog koronarnog liječenja gdje se provodi kontinuirani nadzor. Medicinska sestra kontrolira vitalne funkcije u određenim vremenskim intervalima, prati vrijednosti krvnog tlaka, pulsa, frekvencije disanja i saturaciju. Sve vrijednosti upisuju se u dokumentaciju, a terapija se primjenjuje prema odredbi

liječnika i u skladu s procjenom. Provodi se kontinuirana procjena boli i primjena ordinirane terapije prema nalogu liječnika. Terapija boli korigira se u odnosu na procjenu. Medicinska sestra prati promjene nakon primijenjene terapije te učinak iste. O svim promjenama obavještava liječnika. Nakon buđenja, pacijentica E. N. navodi da je žedna, što je očekivano nakon operacijskog zahvata te joj se daje gaza natopljena vodom. Transkateterska implantacija aortalnog zaliska, kao i svaki drugi postupak koji se provodi na srcu, zahtijeva opću anesteziju (26). Postoperativna žeđ čest je klinički problem s visokom učestalošću (72 %) (27, 28). Uzročni čimbenici mogu biti rutinsko gladovanje prije operacije, veliki gubitak krvi i tekućine tijekom operacije, primjena lijekova za anesteziju, osobito atropina, skopolamina i fenciklidin hidroklorida koji inhibiraju lučenje žlijezda te nepovoljni podražaji uslijed trahealne intubacije i endotrahealne sukcije (28). U slučaju bolesnice E. N. žeđ je posljedica rutinskog gladovanja i primjene anestezije, u ovom slučaju atropina, te endotrahealne intubacije, dok se ostali navedeni čimbenici mogu isključiti.

Dekubitus, kao jedna od postoperativnih komplikacija zahtijeva provođenje procjene rizičnih čimbenika, te njihovo uklanjanje, što je najvažnija mjera u sprječavanju razvoja oštećenja kože. Većina dekubitusa, koji se razvijaju kod hospitaliziranih pacijenata, dogode se na jedinicama intenzivne skrbi, što je najizraženije kod pacijenata koji su stariji od 70 godina. Razvoj dekubitusa je multifaktorski, odnosno, pod utjecajem vanjskih i unutarnjih čimbenika. Prema nekim istraživanjima, oko 83 % dekubitusa razvija se unutar pet dana od hospitalizacije. Tkiva mogu podnijeti abnormalnu količinu vanjskog pritiska, no stalni pritisak koji se vrši tijekom duljeg razdoblja glavni je prediktor za razvoj dekubitusa, a može nastati uslijed kompresije, trenja i smicanja. Potrebno je voditi računa o posteljnomo rublju i odjeći bolesnika kako bi se izbjegli dodatni podražaji na tkivo pod pritiskom jer mogu dovesti do oštećenja površinskih slojeva kože (29, 30). Bolesnica E. N. prvi i drugi dan nije u mogućnosti samostalno obaviti osobnu higijenu, stoga je provodi uz pomoć medicinske sestre. Nakon operacije medicinska sestra provodi postupke kupanja u krevetu, pri čemu provodi pregled i procjenu integriteta kože i sluznica, s ciljem pravovremenog uočavanja prvih znakova komplikacija dugotrajnog ležanja. Kod bolesnice E. N. ne uočavaju se znakovi crvenila na predilekcijskim mjestima za razvoj dekubitusa, sluznice nisu suhe, unos tekućine se provodi po želji pacijentice, no ne u manjoj količini od preporučenog dnevnog unosa.

Pacijentici je postavljen urinarni kateter, prati se diureza, a prilikom svakog mjerenja provjeravaju se vidljive promjene urina te prate potencijalni znakovi i simptomi koji mogu

ukazivati na infekciju povezanu s urinarnim kateterom. Također, zbog rizika od infekcije prati se i izgled mjesta insercije centralnog venskog katetera. Da bi se spriječio razvoj infekcije povezane s centralnim venskim kateterom, svako postupanje s kateterom potrebno je provoditi prema načelima aseptičnog rada. Svakodnevna njega mjesta insercije CVK-a usmjerena je na održavanje područja suhim, čistim i nekontaminiranim. Umetanje i njega katetera provode se u sterilnim uvjetima uz odgovarajuću higijenu ruku, pokrivače i sterilne materijale. Promjena obloga na mjestu insercije preporučuje se svakih 48 sati uz korištenje sredstava za dezinfekciju kože. Prilikom promjene obloge medicinske sestre trebaju koristiti sterilne rukavice i zaštitnu masku, koja se također stavlja na lice bolesnika. Nakon uklanjanja obloge i prije postavljanja nove, potrebno je promijeniti rukavice. Procjena kože i mjesta insercije provodi se prilikom svake promjene, a kod svakog provođenja postupaka zdravstvene njege potrebno je procijeniti je li kateter na mjestu i fiksiran (31 – 33).

Procjena i praćenje stanja bolesnika nakon zahvata provodi se ehokardiografijom, koja se smatra najboljim slikovnim modalitetom nakon transkateterske implantacije aortalnog zaliska (20), stoga se bolesnica E. N. prije otpusta iz bolnice naručuje na ehokardiografiju te se dodatno upisuje za ultrazvuk srca. Medicinska sestra provodi edukaciju bolesnice, pri čemu posebnu pozornost obraća na važnost pridržavanja propisane terapije, prehrane i tjelesne aktivnosti te redovitost kardioloških kontrola prema uputama. Bolesnicu se upoznaje s mogućim komplikacijama koje se mogu razviti, prvim znakovima i simptomima istih, te kako ih prepoznati i u kojim situacijama potražiti liječničku ili hitnu medicinsku pomoć.

5. ZAKLJUČAK

Transkateterska implantacija aortalnog zaliska preferirano je liječenje bolesnika s aortalnom stenozom kod kojih postoji visok rizik za operacijski zahvat. Broj zahvata koji se provodi je u porastu, što se povezuje s porastom životne dobi na globalnoj razini. Prije zahvata provodi se opsežna dijagnostička obrada s ciljem utvrđivanja indikacija i prisutnog rizika i procjene prohodnosti transkatetskog puta. Dijagnostička obrada uključuje procjenu kliničkog statusa, laboratorijske i rendgenske pretrage, ehokardiografiju kao i procjenu oštećenja strukture zalistaka i stupanj zatajivanja srca.

- Pripremanje bolesnice za implantaciju jednako je bitno kao i sudjelovanje medicinske sestre pri samoj implantaciji i praćenju bolesnice poslije procedure.
- Praćenje bolesnice u Jedinici intenzivnog koronarnog liječenja nakon implantacije provodilo se sustavno i kontinuirano.
- Planiranje zdravstvene njege, postavljanje sestrinskih dijagnoza iziskivalo je analizu i sintezu točnosti podataka u interpretiranju potreba bolesnice.
- Provođenje osobne higijene i sprječavanje nastanka dekubitusa, omogućuju medicinskoj sestri/tehničaru donošenje odluka o željenim ishodima i potrebnim intervencijama za ostvarenjem postavljenih ishoda.
- Dokumentiranje pružanja zdravstvene njege i evaluacija učinjenog doprinosi boljoj učinkovitosti u zadovoljavanju potreba bolesnice s implantiranim aortalnim zaliskom.
- Sprječavanje komplikacija i prevencija infekcije nakon procedure od velikog su značaja kao indikator uspješnosti u liječenju aortalne stenozе implantacijom zaliska.
- Zadovoljavanje specifičnih potreba bolesnice i interdisciplinarna komunikacija osiguravanju bolju učinkovitost u razumijevanju unutar zdravstvenog tima u svrhu poboljšanja kvalitete života bolesnice.

Poticanje bolesnice na promjenu životnog stila, prihvaćanje novih životnih navika, značaj odlaska na kontrole, redovita primjena propisane terapije prema preporuci liječnika i upoznavanje članova obitelji koji skrbe o njoj o mogućim simptomima i znakovima razvoja komplikacija, utječu na bolju kvalitetu života bolesnice nakon implantacije aortalnog zaliska.

6. SAŽETAK

Ciljevi: Cilj je ovog rada, kroz prikaz slučaja, prikazati osobitosti zdravstvene skrbi bolesnice nakon transkateterske implantacije aortalnog zaliska.

Opis slučaja: Bolesnica E. N. (1949.) zaprima se na odjel 13. 6. 2022. radi planirane transkateterske implantacije aortalnog zaliska. Upoznata je s epidemiološkim mjerama. Po prijemu se osjeća dobro, samostalna je u provođenju postupaka samozbrinjavanja, hoda uz pomoć štake, brzo se umara pri naporu. Pri svijesti je, eupnoična, orijentirana. Ne puši, ne konzumira alkohol. Stolica i mokrenje su uredni. Apetit je dobar, unos tekućine od 1500 do 2000 ml/24h. Alergična je na penicilin. Prije hospitalizacije učinjena je opsežna dijagnostička obrada, utvrđene su indikacije za transkatetersku implantaciju aortalnog zaliska. Obrada je uključivala kontrolu laboratorijskih parametara, ultrazvuk srca, ehokardiografiju. Tijekom hospitalizacije kontroliraju se vitalne funkcije, provodi se kontinuirana procjena boli te se primjenjuje ordinirana terapija. Postoperacijski tijek prolazi bez teškoća, bolesnica se 18. 3. 2022., nakon edukacije, otpušta kući.

Zaključak: Transkateterska implantacija aortalnog zaliska je prva metoda izbora u liječenju aortalne stenoze. Zdravstvena njega kod bolesnice nakon zahvata temelji se na kontroli vitalnih funkcija, provođenju mjera sprječavanja postoperativnih komplikacija i infekcije. Od velikog je značaja edukacija bolesnice o načinu života nakon operacije, redovitom uzimanju ordinirane terapije i važnosti redovitih kontrola.

Ključne riječi: aortalna stenoza; transkateterska implantacija aortalnog zaliska; zdravstvena njega

7. SUMMARY

Nursing care for the patient after transcatheter implantation of the aortic valve

Aims: The aim of this paper is to present the peculiarities of the patient's health care after transcatheter implantation of the aortic valve through a case report.

Case description: Patient E. N. (1949) is admitted to the department on June 13, 2022 for a planned transcatheter aortic valve implantation. She is familiar with epidemiological measures. Upon admission she feels well, is independent in carrying out self-care procedures, walks with the help of crutches, gets tired quickly when exerting herself. She is conscious, eupnoic, oriented. She does not smoke and she does not consume alcohol. Stool and urination are regular. Appetite is good, fluid intake from 1500 to 2000 ml/24h. She is allergic to penicillin. Extensive diagnostic workup was performed before hospitalization, indications for transcatheter implantation of the aortic valve were established. Processing included control of laboratory parameters, ultrasound of the heart, echocardiography. During hospitalization vital functions are monitored, continuous pain assessment is carried out and prescribed therapy is applied. The postoperative course passes without difficulties, the patient is discharged home after education on March 18, 2022.

Conclusion: Transcatheter aortic valve implantation is the first method of choice in the treatment of aortic stenosis. The patient's health care after the procedure is based on the control of vital functions, the implementation of measures to prevent postoperative complications and infection. It is of great importance to educate the patient about the way of life after surgery, regularly taking prescribed therapy and the importance of regular check-ups.

Key words: aortic stenosis; transcatheter aortic valve implantation; health care

8. LITERATURA

1. Bach DS, Siao D, Girard SE, Duvernoy C, McCallister BD, Gualano SK. Evaluation of patients with severe symptomatic aortic stenosis who do not undergo aortic valve replacement: the potential role of subjectively overestimated operative risk. *Circ Cardiovasc Qual Outcomes*. 2009;2(6):533-9.
2. Francone M, Budde PJ, Bremerich J, Dacher JN, Loewe C, Wolf F, i sur. CT and MR imaging prior to transcatheter aortic valve implantation: standardisation of scanning protocols, measurements and reporting-a consensus document by the European Society of Cardiovascular Radiology (ESCR). *Eur Radiol*. 2020;30(5):2627-50.
3. Blanke P, Weir-McCall JR, Achenbach S, Delgado V, Hausleiter J, Jilaihawi H, i sur. Computed Tomography Imaging in the Context of Transcatheter Aortic Valve Implantation (TAVI)/Transcatheter Aortic Valve Replacement (TAVR): An Expert Consensus Document of the Society of Cardiovascular Computed Tomography. *JACC Cardiovasc Imaging*. 2019;12(1):1-24.
4. Generux P, Stone GW, O'Gara PTO, Marquis-Gravel G, Redfors B, Marquis-Gravel G, i sur. Natural History, Diagnostic Approaches, and Therapeutic Strategies for Patients With Asymptomatic Severe Aortic Stenosis. *J Am Coll Cardiol*. 2016;67(19):2263-88.
5. Nishimura RA, Otto CM, Bonow RO, Carabello BA, Ervin JP, Fleisher LA, i sur. 2017 AHA/ACC Focused Update of the 2014 AHA/ACC Guideline for the Management of Patients With Valvular Heart Disease: A Report of the American College of Cardiology/American Heart Association Task Force on Clinical Practice Guidelines. *J Am Coll Cardiol*. 2017;70(2):252-89.
6. Pujari SH, Agasthi P. *Aortic Stenosis*. Treasure Island (FL): StatPearls Publishing; 2022.
7. Lindman BR, Bonow RO, Otto CM. Current management of calcific aortic stenosis. *Circ Res*. 2013;113(2):223-37.
8. Loscalzo J. From clinical observation to mechanism--Heyde's syndrome. *N Eng J Med*. 2012;367(20):1954-6.
9. Baumgartner H, Hung J, Bermejo J, Chambers JB, Evangelista A, Griffin BP, i sur. Echocardiographic assessment of valve stenosis: EAE/ASE recommendations for clinical practice. *J Am Soc Echocardiogr*. 2009;22(1):1-23.

10. Kearney LG, Lu K, Ord M, Patel SK, Profitis K, Matalanis G, i sur. Global longitudinal strain is a strong independent predictor of all-cause mortality in patients with aortic stenosis. *Eur Heart J Cardiovasc Imaging*. 2012;13(10):827-33.
11. Magnr J, Lancellotti P, Pierard LA. Exercise testing in asymptomatic severe aortic stenosis. *JACC Cardiovasc Imaging*. 2014;7(2):188-99.
12. Kapadia S, Stewart WJ, Andersworn WN, Babaliaros V, Feldman T, Cohen DJ, i sur. Outcomes of inoperable symptomatic aortic stenosis patients not undergoing aortic valve replacement: insight into the impact of balloon aortic valvuloplasty from the PARTNER trial (Placement of AoRtic TraNscathetER Valve trial). *JACC Cardiovasc Interv*. 2015;8(2):324-33.
13. Vahanian A, Baumgartner H, Bax J, Butchart E, Dion R, Filippatos G, i sur. Guidelines on the management of valvular heart disease: The Task Force on the Management of Valvular Heart Disease of the European Society of Cardiology. *Eur J Cardiothorac Surg*. 2012;28(2):230-68.
14. Mack MJ, Leon MB, Thourani VH, Makkar R, Kodali SK, Russo M, i sur. Transcatheter aortic-valve replacement with a balloon-expandable valve in low-risk patients. *N Eng J Med*. 2019;380(18):1695-705.
15. Baumgartner H, Falk V, Bax JJ. ESC/EACTS Guidelines for the management of valvular heart disease: The Task Force for the Management of Valvular Heart Disease of the European Society of Cardiology (ESC) and the European Association for Cardio-Thoracic Surgery (EACTS). *Eur Heart J*. 2017;38(36):2739-91.
16. Popma JJ, Deeb M, Yakubov SJ, Mumtaz M, Gada H, O'Hair D, i sur. Transcatheter Aortic-Valve Replacement with a Self-Expanding Valve in Low-Risk Patients. *N Eng J Med*. 2019;380:1706-15.
17. What is TAVR? (TAVI). AHA; 2020. Dostupno na: <https://www.heart.org/en/health-topics/heart-valve-problems-and-disease/understanding-your-heart-valve-treatment-options/what-is-tavr> (Datum pristupa: 14.7.2022.)
18. Transcatheter aortic valve replacement (TAVR). Mayo Clinic; 2021. Dostupno na: <https://www.mayoclinic.org/tests-procedures/transcatheter-aortic-valve-replacement/about/pac-20384698> (Datum pristupa: 14.7.2022.)
19. Rahhab Z, Faquir NE, Tchetché D, Delgado V, Kodali S, Vollema EM, i sur. Expanding the indications for transcatheter aortic valve implantation. *Nat Rev Cardiol* 2020;17(2):75-84.

20. Selgado R, Addouli HE, Budde RPJ. Transcatheter Aortic Valve Implantation: The Evolving Role of the Radiologist in 2021. *Rofo*. 2021;193(12):1411-25.
21. Manuel AM, Almeida J, Guerreiro C, Dias T, Barbosa A, Teixeira P, i sur. The effects of transcatheter aortic valve implantation on cardiac electrical properties. *Rev Port Cardiol (Engl Ed.)*. 2020;39(8):431-40.
22. Ewe SH, Ng ACT, Schuijf JD, van der Kley F, Colli A, Palmem M, i sur. Location and severity of aortic valve calcium and implications for aortic regurgitation after transcatheter aortic valve implantation. *Am J Cardiol*. 2011;108(10):1470-7.
23. Overtchouk P, Modine T. A comparison of alternative access routes for transcatheter aortic valve implantation. *Expert Rev Cardiovasc Ther*. 2018;16(10):749-56.
24. Overtchouk P, Modine T. Alternate Access for TAVI: Stay Clear of the Chest. *Interv Cardiol*. 2018;13(3):145-50.
25. Kodali S, Thourani VH, White J, Malaisrie SC, Lim S, Greason KL, i sur. Early clinical and echocardiographic outcomes after SAPIEN 3 transcatheter aortic valve replacement in inoperable, high-risk and intermediate-risk patients with aortic stenosis. *Eur Heart J*. 2016;37(28):2252-62.
26. Goyal A, Chhabra L, Parekh A, Bhyan P, Khalid N. *Minimally Invasive Aortic Valve Surgery*. Treasure Island (FL): StatPearls Publishing; 2022.
27. Serati VM, Fonseca LF, Birolim MM, Rossetto EG, Mai LD, Garcia AKA. Package of menthol measures for thirst relief: a randomized clinical study. *Rev Bras Enferm*. 2019;72(3):600-8.
28. Pierotti I, Fracarolli IFL, Fonesca LF, Aroni P. Evaluation of the intensity and discomfort of perioperative thirst. *Esc Anna Nery*. 2018;22(3):e20170375.
29. Wu C, Liu Y, Yang L, Tang Y, Zhou L, Wang X. Thirst Relief Effect of 0.75% Citric Acid Spray During the Anesthesia Recovery Period: A Randomized Controlled Trial. *J perianaesth Nurs*. 2021;36(6):642-6.
30. Zaidi SRH, Sharma S. *Pressure Ulcer*. Treasure Island (FL): StatPearls Publishing; 2022.
31. Ball M, Singh A. *Care Of A Central Line*. Treasure Island (FL): StatPearls Publishing; 2022.
32. Bell T, O'Grady N. Prevention of Central Line-Associated Bloodstream Infections. *Infect Dis Clin North Am*. 2017;31(3):551-9.
33. Aloush SM, Alsarairh FA. Nurses' compliance with central line associated blood stream infection prevention guidelines. *Saudi Med J*. 2018;39(3):273-9.