

Liječenje kserostomije primjenom niskoenergetskoga lasera - prikaz slučaja

Vernić, Klara

Undergraduate thesis / Završni rad

2022

Degree Grantor / Ustanova koja je dodijelila akademski / stručni stupanj: **Josip Juraj Strossmayer University of Osijek, Faculty of Dental Medicine and Health Osijek / Sveučilište Josipa Jurja Strossmayera u Osijeku, Fakultet za dentalnu medicinu i zdravstvo Osijek**

Permanent link / Trajna poveznica: <https://urn.nsk.hr/urn:nbn:hr:243:870071>

Rights / Prava: [In copyright](#)/[Zaštićeno autorskim pravom.](#)

Download date / Datum preuzimanja: **2025-02-02**

Repository / Repozitorij:

[Faculty of Dental Medicine and Health Osijek
Repository](#)



**SVEUČILIŠTE JOSIPA JURJA STROSSMAYERA U OSIJEKU
FAKULTET ZA DENTALNU MEDICINU I ZDRAVSTVO U
OSIJEKU**

Preddiplomski sveučilišni studij Dentalna higijena

Klara Vernić

**LIJEČENJE KSEROSTOMIJE
PRIMJENOM
NISKOENERGETSKOG LASERA -
PRIKAZ
SLUČAJA**

Završni rad

Osijek, 2022.

**SVEUČILIŠTE JOSIPA JURJA STROSSMAYERA U OSIJEKU
FAKULTET ZA DENTALNU MEDICINU I ZDRAVSTVO U
OSIJEKU**

Preddiplomski sveučilišni studij Dentalna higijena

Klara Vernić

**LIJEČENJE KSEROSTOMIJE
PRIMJENOM
NISKOENERGETSKOG LASERA -
PRIKAZ
SLUČAJA**

Završni rad

Osijek, 2022.

Rad je ostvaren na Fakultetu za dentalnu medicinu i zdravstvo u Osijeku

Mentor rada: doc. dr. sc. Stjepan Siber

Komentor rada: prim. dr. sc. Miroslav Sikora

Rad sadrži: 20 stranica, 5 slika

Zahvala

Ovim putem zahvaljujem mentoru doc. dr. sc. Stjepanu Siberu te komentoru rada prim. dr. sc. Miroslavu Sikori na stručnom vodstvu, pomoći, razumijevanju te dobroj volji u procesu izrade ovog završnog rada.

Također zahvaljujem pacijentici na dobroj volji i suradnji prilikom stvaranja rada.

Sadržaj

1. UVOD	1
1.1. UZROCI KSEROSTOMIJE	2
1.1.1. Bolesti žljezda slinovnica	2
1.1.2. Jatrogeni uzroci	2
1.1.3. Sistemska oboljenja	2
1.2. POSLJEDICE KSEROSTOMIJE	3
1.2.1. Bolesti zuba i zubnog tkiva	3
1.2.2. Bolesti oralne sluznice	3
1.3. DIJAGNOSTIČKE METODE I LIJEČENJE KSEROSTOMIJE	4
1.3.1. Dijagnostičke metode	4
1.3.1.1. Vitro AD test	4
1.3.1.2. Sijalometrija	4
1.3.1.3. Slikovne dijagnostičke metode	4
1.3.2. Liječenje kserostomije i primjena niskoenergetskog lasera	5
1.3.2.1. Preparati umjetne sline	5
1.3.2.2. Akupunktura	5
1.3.2.3. Elektroterapija	5
1.3.2.4. Niskoenergetski laseri	6
2. CILJ RADA	7
3. PRIKAZ SLUČAJA	8
4. RASPRAVA	13
5. ZAKLJUČAK	15
6. SAŽETAK	16
7. SUMMARY	17
8. LITERATURA	18
9. ŽIVOTOPIS	20

1. UVOD

Slina je bistra tekućina koju luče žlijezde slinovnice. Uz mnoštvo malih žlijezda slinovnica postoje i tri velike žlijezde koje stvaraju slinu, a to su: podušna žlijezda (Glandula parotidea), podčeljusna (Glandula submandibularis) i podjezična žlijezda (Glandula sublingualis). Glavni sastav sline su voda, elektroliti, enzim ptijalin i mucin. Enzim ptijalin već u usnoj šupljini započinje razgradnju škroba pa tako možemo reći da slina ima vrlo važnu ulogu kao početni faktor u procesu probave. Slina ne samo da pridonosi procesu probave, ona također ima važnu ulogu pri podmazivanju i vlaženju usne šupljine i njezinu mehaničkom čišćenju. Rastapa hranu, dovodi je u dodir s okusnim pupoljcima te omogućava osjet okusa. Izlučivanjem zaštitnih tvari slina djeluje antibakterijski, antivirusno i antifungicidalno(1). Budući da sadrži imunološke komponente i druge sastojke, često se koristi u svrhu dijagnosticiranja imunoloških bolesti, endokrinih poremećaja, infektivnih i malignih bolesti, autoimunih i nasljednih poremećaja, pa čak i konzumacije opijata ili u svrhu reguliranja medikamentozne terapije (2).

Žlijezde slinovnice stvaraju najveći udio sline, u prosjeku 1,5 - 2,0 ml/min. Kod smanjenja te vrijednosti za pola dolazi do pojave kserostomije (3). Kserostomija, odnosno suhoća usta subjektivan je simptom koji narušava oralno zdravlje osobe, stvarajući poteškoće u svakodnevnom životu pri gutanju, žvakanju, govoru, što ujedno utječe na psihi. Kserostomija se jasno razlikuje od pojma hiposalivacije, što je objektivno smanjenje lučenja sline, no ta dva pojma često su povezana (4). Vrlo je važno shvatiti ozbiljnost problema te biti upoznat s uzrocima i terapijskim mogućnostima kserostomije kako bi se takvi pacijenti prepoznali i sukladno njihovom problemu liječili (2).

1.1. UZROCI KSEROSTOMIJE

Uzroci kserostomije su raznoliki i često povezani s pojmom hiposalivacije, no najčešći su bolesti žlijezda slinovnica, jatrogeni uzroci i sistemska oboljenja (5).

1.1.1. Bolesti žlijezda slinovnica

Bolesti žlijezda slinovnica svrstavaju se u nekoliko skupina. Specifične bolesti žlijezda slinovnica kao što su razvojne anomalije, sijalolitijaza, ranula ili mukokela rezultiraju smanjenjem lučenja ili potpunim nedostatkom sline. Upalne i reaktivne lezije, imunološke i metaboličke bolesti te tumori također narušavaju fiziološku funkciju žlijezda, kao i metode liječenja tih stanja, npr. zračenje kod određenih vrsta tumora (6).

1.1.2. Jatrogeni uzroci

Jatrogeni uzroci lijekova koje pacijenti uzimaju svaki dan, a neki i nekoliko puta dnevno znatno utječu na količinu izlučene sline. Neki od tih lijekova koriste se kod bolesnika s povišenim krvnim tlakom, srčanih bolesnika, kao i za liječenje depresije, a i u drugim vrstama psihofarmaka, antidijabetika, antihistaminika te lijekova protiv alergije i muskularnih relaksansa prisutni su sastojci koji mogu izazvati promjene. Većina tih lijekova ne utječe i ne oštećuje direktno žlijezde slinovnice, ali smanjuje proizvodnju sline. Korisnici spomenutih lijekova uglavnom su starije dobi pa se može zaključiti da se kserostomija u većini slučajeva pojavljuje kod starije populacije (5).

1.1.3. Sistemska oboljenja

Pacijenti s kroničnim ili autoimunim bolestima nerijetko se susreću s problemom suhih usta. Sjögrenov sindrom autoimuna je bolest koja stvaranjem antitijela napada vlastita tkiva i uzrokuje upalu suznih žlijezda i žlijezda slinovnica. Primarno djeluje na podušnu žlijezdu, a posljedično i na podjezične i podčeljusne žlijezde, što rezultira smanjenjem lučenja i subjektivnim osjećajem suhoće te peckanjem usnica i usne šupljine (6). Pacijenti sa Sjögrenovim sindromom također imaju osjećaj suhoće očiju i nosa.

Hepatitis C, dijabetes, infekcija HIV-om, sarkoidoza i slična oboljenja svrstavaju se u sistemske poremećaje koji uz mnoštvo drugih simptoma uzrokuju i kserostomiju (7).

1.2. POSLJEDICE KSEROSTOMIJE

Uloga sline u održavanju zdravlja usne šupljine od velike je važnosti. Stoga svako odstupanje od normalnog, fiziološkog lučenja dovodi do opasnosti za usnu šupljinu od raznih bolesti koje direktno utječu na oralnu sluznicu, zube i jezik (3).

1.2.1. Bolesti zuba i zubnog tkiva

Pri smanjenom lučenju sline dolazi do promjene pH vrijednosti usne šupljine. Normalna pH vrijednost iznosi od 6,2 do 7,6. Promjenom tih vrijednosti dolazi do demineralizacije zubne cakline i nastanka karijesa. Kod kserostomije karijesne lezije specifično su locirane na incizalnim rubovima zubne krune i zubnom vratu.

Slina ne samo da vlaži već i ispiru zube i oralnu sluznicu pa se tako nedovoljnim ispiranjem povećavaju naslage zubnog plaka, a time dolazi do množenja bakterija, što pak dovodi do rizika od parodontalnih oboljenja. Također takvi zubi nerijetko su osjetljivi na podražaj toplo – hladno (8).

1.2.2. Bolesti oralne sluznice

Gubitkom antifungicidalnog djelovanja sline na oralnoj sluznici često se pojavljuju gljivične infekcije. Kandidijaza prouzročena gljivicom *Candidom albicans* stvara bijele naslage na oralnoj sluznici, jeziku i kutovima usana (9). Crvenilo i peckanje, pa čak i svrbež mogu otežati žvakanje i gutanje hrane. Kod pacijenata s protetičkim zahvatima može doći i do iritacije i pucanja same sluznice.

Često uočljiv simptom kserostomije jasno je vidljiv na samome jeziku. Sluznica jezika je glatka, suha s nedostatkom papila, a na samoj površini jasno su vidljive pukotine, odnosno fisure. Zbog nemogućnosti da se slinom dovede hrana u dodir s okusnim pupoljcima i njihova nedostatka pacijenti gube osjet okusa (4, 1).

Vrlo poznat simptom kserostomije je sindrom pekućih usta. Subjektivni osjećaj suhih, pekućih usta također predstavlja prepreku pri žvakanju hrane, gutanju i govoru (2).

1.3. DIJAGNOSTIČKE METODE I LIJEČENJE KSEROSTOMIJE

1.3.1. Dijagnostičke metode

Pri dijagnosticiranju kserostomije koriste se dva vrlo jednostavna, ali pouzdana testa. Iako ne potvrđuje kserostomiju, Vitro AD test koristi se u dijagnosticiranju smanjenja salivacije.

1.3.1.1. Vitro AD test

Za ovaj test potrebno nam je stomatološko ogledalce. Ono se postavi na dorsum jezika te njegovim odizanjem prati se da li se ono lagano odiže ili je prisutna adheracija. Ako se ogledalce lijepi za površinu jezika, potvrđujemo smanjenu salivaciju, odnosno normalnim odizanjem bez lijepljenja test je negativan (10).

1.3.1.2. Sijalometrija

U dijagnosticiranju kserostomije često se koristi ovaj jednostavan, ali učinkovit test. Sijalometrijskim ispitivanjem mjeri se količina sline koju ispitanik iz sjedećeg položaja izbacila u mjernu epruvetu tijekom jedne ili pet minuta. Mjeri se stimulirana i nestimulirana salivacija. Količinu stimulirane sline provjeravamo tako što se pacijentu na jezik kapne 2%-tna limunska kiselina koja potakne lučenje i istim postupkom ispitanik izbacuje slinu u mjernu epruvetu. Ako je količina stimulirane sline manja od 0,7 ml/min., odnosno nestimulirane 0,1 ml/min., potvrđuje se prisustvo kserostomije (11).

1.3.1.3. Slikovne dijagnostičke metode

Sijalografija je jedna od slikovnih dijagnostičkih metoda kojom se promatra kompletan sustav izvodnih kanala žlijezda slinovnica. Ova metoda provodi se ubrizgavanjem kontrastnog sredstva u kanal žlijezde slinovnice te se nakon sat vremena od ubrizgavanja provodi rendgensko snimanje (12,13).

Još neke od slikovnih dijagnostičkih metoda su ultrazvuk, kompjutorizirana tomografija (CT) i magnetska rezonancija (MR), no ove metode češće se koriste pri dijagnosticiranju kamena u izvodnom kanalu ili tumora i novonastalih tvorevina. Nisu uvijek indicirane u procesu dijagnosticiranja kserostomije (13).

1.3.2. Liječenje kserostomije i primjena niskoenergetskog lasera

1.3.2.1. Preparati umjetne sline

Postoji nekoliko preparata koji se koriste u svrhu liječenja kserostomije. Njihova primjena ovisi o stupnju oštećenja žlijezda slinovnica, odnosno o tome u kojoj mjeri su one funkcionalne. Tako kod osoba s potpunom disfunkcijom žlijezda slinovnica nije moguće potaknuti proizvodnju sline. U takvim situacijama pacijentima se preporučuju umjetni nadomjesci sline. Preparati umjetne sline na bazi su glicerola, propilen-glikola ili karboksimetilceluloze. Uz vlaženje i čišćenje sluznice navedeni preparati neutraliziraju pH i imaju sposobnost smanjenja rasta enzima i bakterija, sprječavajući proces demineralizacije zubnog tkiva (14). Takvi preparati pomoću svojih anorganskih komponenti, kao što su fosfati, ioni fluorida, kalcij i dr., mogu i zaustaviti i spriječiti pojavu karijesnih lezija (5).

Ako pacijent nije u mogućnosti uzimati gotove preparate umjetne sline, vlaženjem usta vodom u obliku spreja ili malim, ali učestalim gutljajima također može smanjiti osjećaj suhoće, a pomaže i čaj od korijena bijelog sljeza koji se pije hladan, ostavljajući tanak film u usnoj šupljini i osjećaj vlažnosti (14).

1.3.2.2. Akupunktura

Akupunktura se smatra jednom od najstarijih tradicionalnih metoda liječenja. U svrhu liječenja kserostomije ona se provodi na način da se ubodom tankih iglica od nehrđajućeg čelika u određene akupunkturne točke stvara energetska ravnoteža u tijelu (15). Ubodom određenih točaka na tijelu stimulira se parasimpatički i simpatički sustav koji potiče pojačanu salivaciju. Novijim saznanjima liječnici su osmislili protokol za liječenje kserostomije kojim se smanjio broj ubodnih točaka, povećala se učinkovitost, a time se umanjio potreban broj tretmana (16).

1.3.2.3. Elektroterapija

Uređaji za elektrostimulaciju, koji se najčešće koriste u dentalnoj medicini, postavljaju se na površinu kože iznad žlijezda slinovnica i slanjem elektroimpulsa stimuliraju lučenje sline. Neposredno prije elektroterapije na pacijentu se provodi dijagnostički postupak sijalometrije da bi se utvrdila količina izlučene sline prije tretmana, isti se postupak sijalometrije provodi i

nakon tretmana elektroterapije te se uspoređuju rezultati testova i utvrđuje učinkovitost terapije (17).

1.3.2.4. Niskoenergetski laseri

Liječenje kserostomije također se provodi metodom primjene niskoenergetskih lasera.

Razlikuju se dvije vrste niskoenergetskih lasera koji se koriste u dentalnoj medicini, a njihov aktivni medij može biti helij i neon (He-Ne) ili galij, aluminij i arsenid (Ga-Al-As).

Niskoenergetski laseri temelje se na frekvenciji, snazi, valnoj duljini, intenzitetu, vremenu i dozi. Frekvencija niskoenergetskih lasera počinje od 0 do 5000 Hz, snaga od 10⁻³ do 10⁻¹ W, valna duljina od 300 do 10,600 nm, intenzitet od 10⁻² do 10² J/cm² te vrijeme od 10 sekundi do 50 minuta. Takvi laseri emitiraju crvenu svjetlost (18).

Vrlo je bitno odrediti dozu zračenja jer prejako ili preslabo zračenje neće dati željene rezultate.

Zrake lasera usmjeravaju se obostrano u područje žlijezda. Primjenom lasera s vanjske strane lica pristupa se poušnoj i podčeljusnoj žlijezdi. Da bi se pristupilo podjezičnoj žlijezdi, laser se mora primijeniti intraoralno (19).

Tretmani ove vrste učinkovito djeluju na poticanje žlijezda slinovnica da luče slinu, osobito Ga-Al-As laser koji se nerijetko koristi i u svrhu liječenja oralnih bolesti kao što su herpesi te paresteze ili neuropatijske boli, s obzirom na to da ima i analgetsko djelovanje. Uz analgetsko djelovanje, laseri djeluju protuupalno i pomažu pri zacjeljivanju rana (18, 19).

Broj tretmana određuje se prema vrsti problema, no u liječenju kserostomije pacijenti dolaze na otprilike deset tretmana.

U skupinu osoba na kojima se ne bi trebala provoditi ova metoda liječenja spadaju trudnice, osobe koje boluju od epilepsije te osobe s djelomičnim ili potpunim oštećenjem sluha koje koriste slušni aparat, odnosno kohlearni implantat (20).

Prednost ove metode liječenja je što daje povoljne rezultate, ugodna je za pacijenta i jednostavno ju je primijeniti.

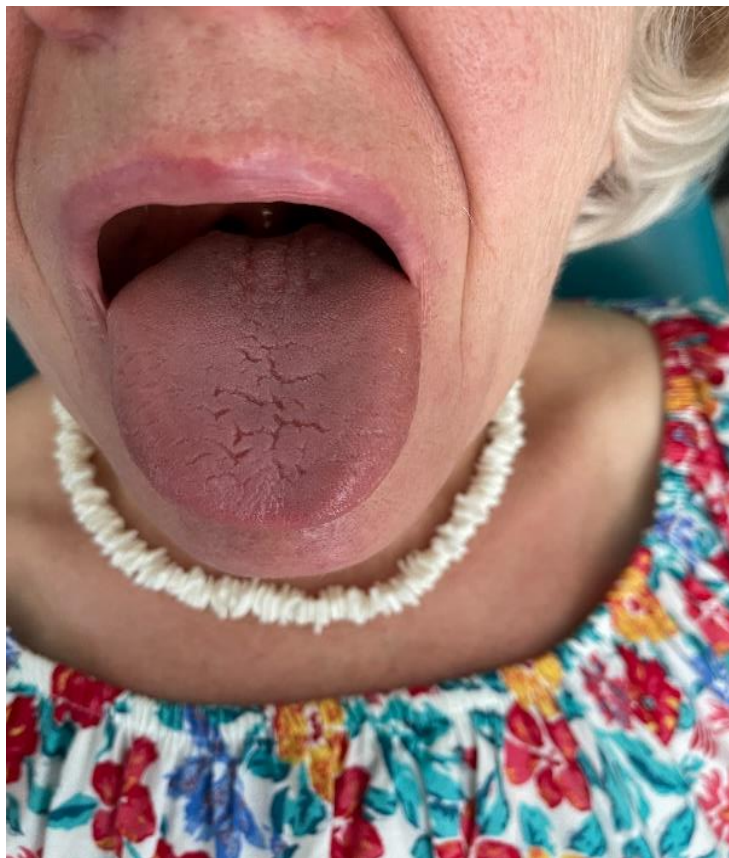2. CILJ RADA

Ciljevi ovoga rada su prikazati pregled najčešćih uzroka i posljedica kserostomije, ukazati na važnost prepoznavanja problema, upoznati se s dijagnostičkim postupcima i metodama liječenja, s naglaskom na primjeni niskoenergetskog lasera u svrhu njezina liječenja.

3. PRIKAZ SLUČAJA - Kserostomija, dijagnostički postupci, liječenje i primjena niskoenergetskog lasera

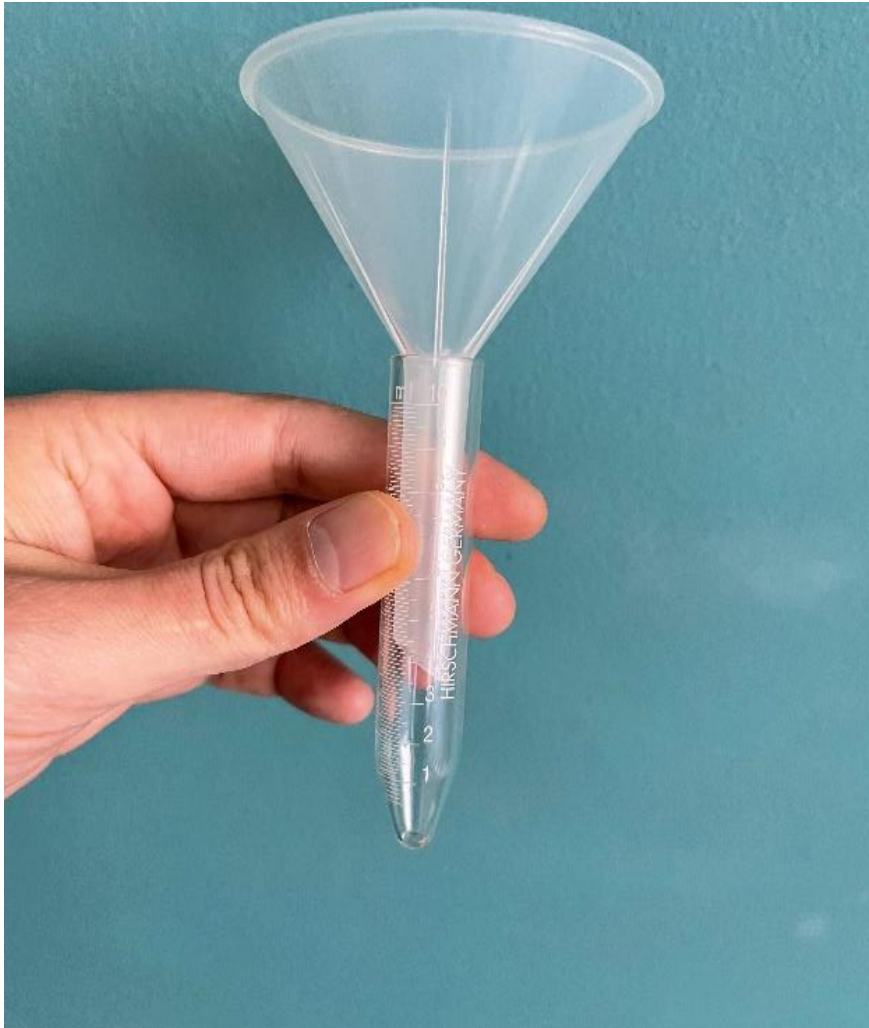Pacijentica starije životne dobi sa simptomima kserostomije upućena je u specijalističku ordinaciju oralne patologije u Dom zdravlja u Osijeku gdje su provedeni dijagnostički postupci u svrhu potvrđivanja kserostomije i sukladno njihovim rezultatima pacijentici je pružena adekvatna stomatološka skrb.

Pacijentica dolazi u ordinaciju oralne patologije sa subjektivnim simptomom suhих usta. Pri inspekciji usne šupljine zapažene su fisure na površini jezika te nedostatak okusnih pupoljaka. (Slika 1.)



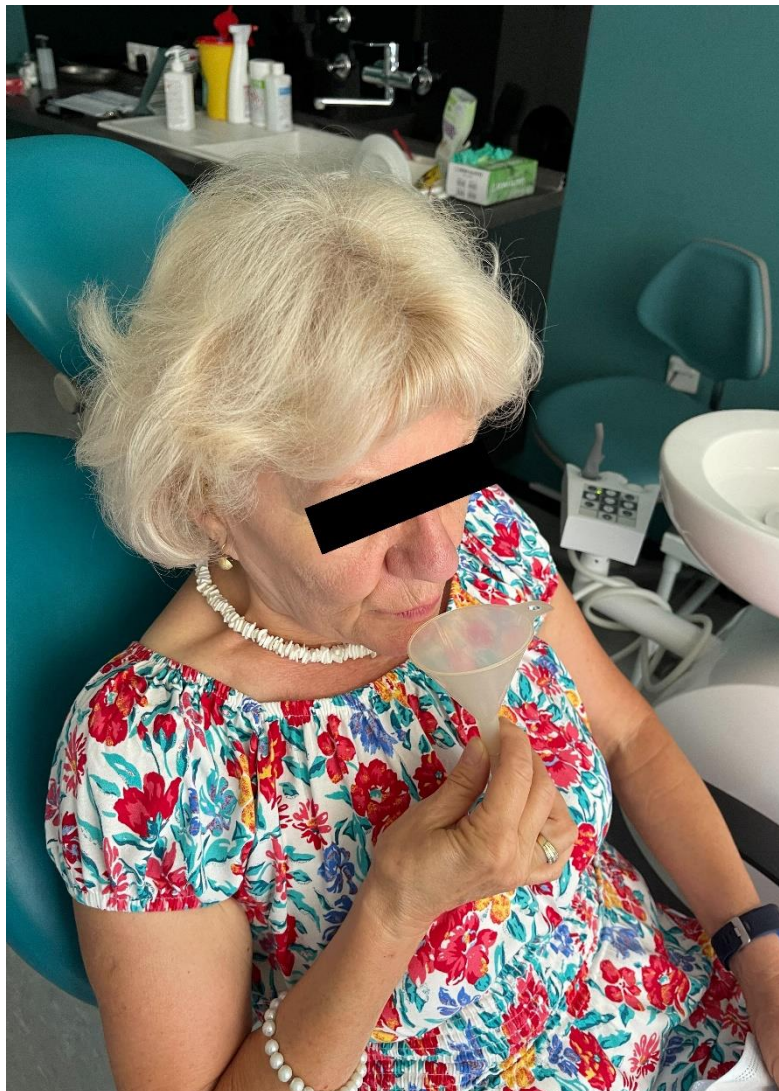Slika 1. Prikaz fisura na dorzalnoj strani jezika, nedostatak okusnih pupoljaka

Provedeno je sijalometrijsko ispitivanje pomoću mjerne epruvete. (Slika 2.)



Slika 2. Epruveta za mjerenje količine sline

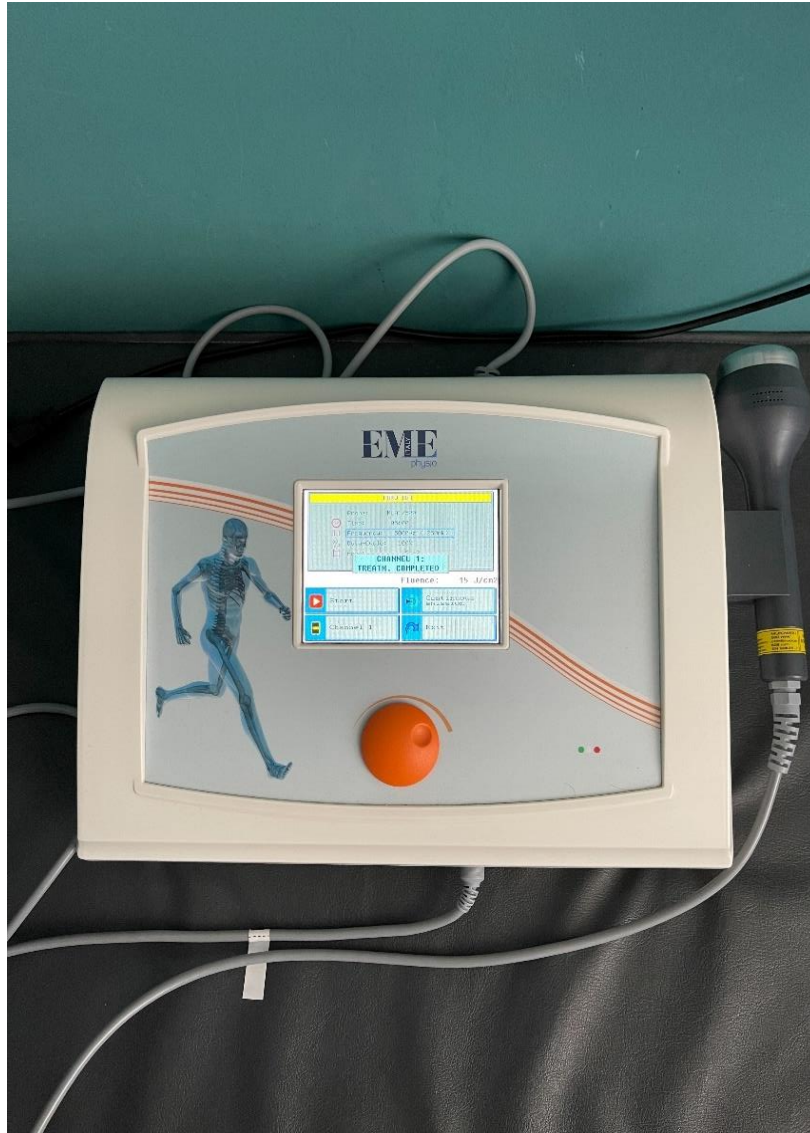
Pacijentici je dana epruveta za mjerenje količine sline u koju je tijekom jedne minute izbacila prvo nestimuliranu, a zatim stimuliranu slinu. (Slika 3.)



Slika 3. Provođenje dijagnostičkog postupka - sijalometrija

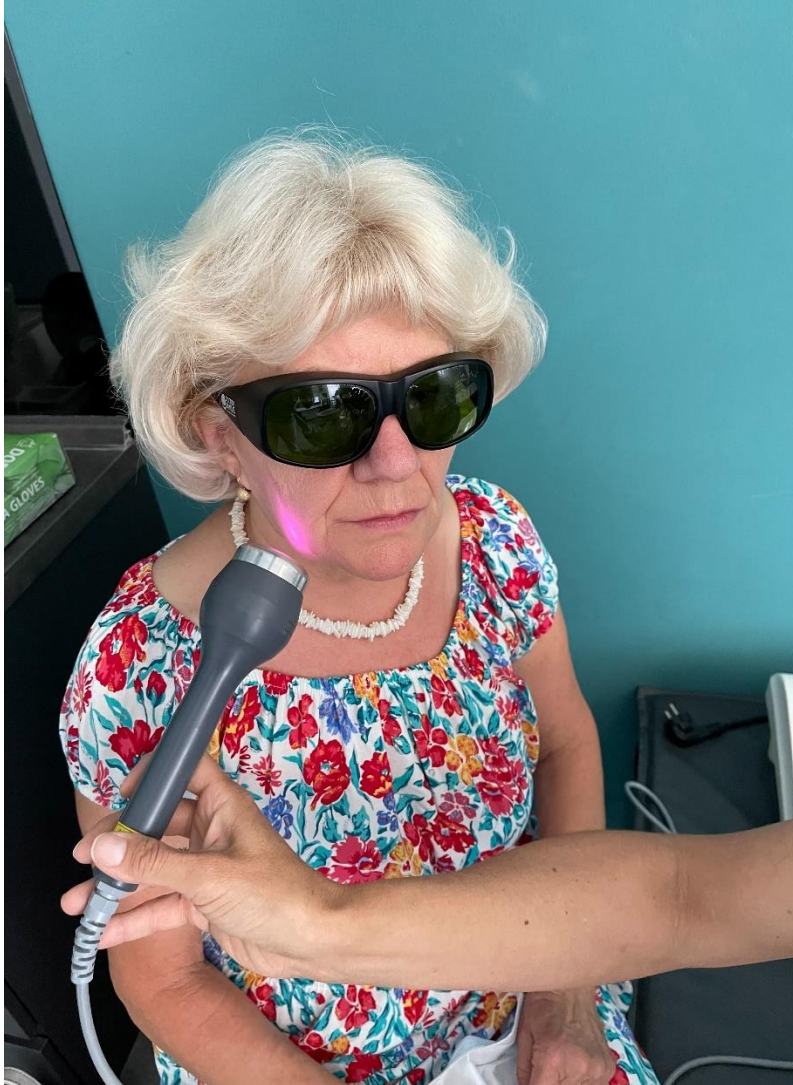Nakon provedenog sijalometrijskog ispitivanja razmotreni su rezultati. Pacijentica je u roku od jedne minute izlučila manje od 0,5 ml nestimulirane sline, odnosno stimulirane manje od 0,7 ml/min. te je na temelju subjektivnih simptoma, kliničkog pregleda i rezultata sijalometrije utvrđeno da pacijentica boluje od kserostomije.

Na pacijentici je provedeno liječenje niskoenergetskim laserom u svrhu poticanja rada žlijezda slinovnica i povećanja salivacije. (Slika 4.)



Slika 4. Niskoenergetski Ga-Al-As laser

Laser se primjenjivao ekstraoralno s obje strane u područje parotidne i submandibularne žlijezde. (Slika 5.)



Slika 5. Ekstraoralna primjena niskoenergetskog lasera u području žlijezde parotide.

4. RASPRAVA

Fiziološko lučenje sline od velike je važnosti za oralno zdravlje. U današnje vrijeme često se susrećemo s problemima i bolestima žlijezda slinovnica, no s napretkom medicine i medicinske tehnologije u mogućnosti smo detaljno promotriti slučaj i sukladno tome pacijentu pružiti adekvatnu stomatološku skrb.

Vrlo je važan individualan pristup svakom pacijentu, a iako kserostomija kod svakog pacijenta rezultira približno istim simptomima, važno je razmotriti pacijentovo opće zdravlje. Kserostomiju ne uzrokuje isključivo sama bolest žlijezda slinovnica, nju mogu izazvati i pacijentovo loše opće stanje organizma te neke kronične bolesti.

Kronična oboljenja kao što su dijabetes nerijetko prouzročuju suhoću te treba imati na umu da se pacijent s takvom bolesti treba nositi cijeli život. Stoga je vrlo važno individualno pristupiti pacijentu i pronaći dugoročno rješenje. Budući da kserostomija nije specifična bolest, već simptom koji izaziva druge bolesti, potrebno je dijagnosticirati što je uzrokuje i koje posljedice stvara. Pacijenti sa kserostomijom često su izloženi virusnim i gljivičnim infekcijama jer nedostatak sline ili lučenje male količine sline nisu dovoljni da bi ona djelovala antibaktericidno i antifungicidalno unutar usne šupljine.

Veliku učinkovitost pokazao je niskoenergetski laser koji je za pacijente bezbolan i lako podnošljiv. Uvijek treba uzeti u obzir koliko je težak zahvat, odnosno metoda liječenja te je li izvediva na pacijentu. Spomenuti niskoenergetski laser svojim učinkovitim djelovanjem ne potiče samo lučenje sline već djeluje protuupalno, analgetski, pospješujući zacjeljivanje.

Uz terapiju niskoenergetskim laserom važno je pacijentima dati savjete na koji način da održavaju adekvatnu oralnu higijenu kako bi spriječili pojavu karijesnih lezija i drugih mogućih oboljenja. Tu veliku zadaću ima dentalni higijeničar koji pacijente educira teorijski i praktično o održavanju oralne higijene, daje savjete i preporučuje zubne paste, vrstu zubne četkice i dodatna pomagala kao što su zubni konac, interdentalne četkice te čistači jezika, koje pacijent treba koristiti s obzirom na to da pacijenti sa kserostomijom spadaju u rizičnu skupinu kad je riječ o pojavi karijesa.

Žvakaće gume bez šećera na bazi ksilitola, primjerice, također mogu biti saveznik u rješavanju problema jer ne uzrokuju karijes, a pomažu pri stimulaciji sline.

Također, dentalni higijeničar u ordinaciji dentalne medicine nakon profesionalnog čišćenja može zaštititi zube primjenom fluorida. Terapija fluoridima može se provesti na nekoliko načina, ovisno o tome je li riječ o fluoridu u obliku laka, gela ili otopini natrijevog fluorida.

Topikalna fluoridacija djeluje na pH i pufersko svojstvo sline te štiti zub od pojave karijesa. Fluoridi uz svoje antikariogeno svojstvo djeluju desenzibilizirajuće te je njihova primjena indicirana na zubnim vratovima. Uz topikalnu fluoridaciju koja se primjenjuje u ordinaciji dentalne medicine postoji i sistemska fluoridacija kojom se kontrolirana količina fluorida unosi u organizam konzumiranjem hrane, vode ili tableta na bazi fluora.

5. ZAKLJUČAK

Kserostomija kao nespecifična bolest, odnosno simptom predstavlja velik izazov u izboru metoda liječenja. Relativno se često javlja kod osoba s bolestima žlijezda slinovnica, onih koji su bili izloženi zračenju, a dosta je slučajeva i kod žena u menopauzi. Budući da se kserostomija ne liječi ciljano, već se uklanjaju simptomi i djeluje se na uzročnike suhoće usta, vrlo je važan pravi odabir metode liječenja ili kombinacije više metoda.

Niskoenergetski laser pokazao je svoju visoku učinkovitost pri liječenju suhoće, a od iznimne je važnosti i to što je metoda neinvazivna pa je stoga čest izbor pri liječenju kserostomije.

Uloga dentalnog higijeničara je da, uz terapiju koju propisuje dr. dent. med., pacijentu pruži kvalitetnu uslugu u smislu profesionalnog održavanja oralne higijene, prevencije karijesa i drugih bolesti. Isto tako, eventualno rano zapažanje nekih kliničkih znakova kserostomije te obavještavanje na vrijeme dr. dent. med. može uvelike pomoći pri ranom otkrivanju i sprječavanju nastanka oralnih bolesti.

6. SAŽETAK

CILJ RADA: Ciljevi ovoga rada su prikazati pregled najčešćih uzroka i posljedica kserostomije, upoznati se s dijagnostičkim postupcima i metodama liječenja, s naglaskom na primjeni niskoenergetskog lasera u svrhu njezina liječenja.

OPIS SLUČAJA: U prikazanom slučaju cilj je bio dati biološki prikaz žlijezda slinovnica te ukazati na uspješnost korištenja niskoenergetskog lasera u oralnoj medicini te objasniti koje su terapijske mogućnosti kserostomije.

ZAKLJUČAK: Vrlo je važna uloga dentalnog higijeničara koji uz terapiju koju propisuje dr. dent. med., pacijentu pruža kvalitetnu uslugu u smislu profesionalnog održavanja oralne higijene, prevencije karijesa i drugih bolesti te edukacije o održavanju oralne higijene kod kuće. Isto tako, eventualno rano zapažanje nekih kliničkih znakova kserostomije te obavješćavanje na vrijeme dr. dent. med. može uvelike pomoći pri ranom otkrivanju i sprječavanju nastanka oralnih bolesti.

Ključne riječi: AD; kserostomija; laser; niskoenergetski; sialometrija; suhoća; test; usta; vitro

7. SUMMARY

Treatment of xerostomia with application of low-energy laser – case report

OBJECTIVES: The objectives of this paper are to present an overview of the most common causes and consequences of xerostomia, to get familiar with diagnostic procedures and treatment methods, with an emphasis on the use of low-energy lasers for its treatment.

CASE REPORT: In the presented case, the goal was to provide a biological description of the salivary glands and to indicate the success of using low-energy lasers in oral medicine and to explain the therapeutic possibilities of xerostomia.

CONCLUSION: The role of dental hygienists is very important, who in addition to the therapy prescribed by dr. dent. med., provides the patient with a quality service in terms of professional maintenance of oral hygiene, prevention of caries and other diseases, and education on maintaining oral hygiene at home. Also, possible early observation of some clinical signs of xerostomia and timely notification to dr. dent. med. can greatly help in the early detection and prevention of oral diseases.

Key words: AD; dry; energy; laser; level; low; mouth; sialometry; test; vitro; xerostomia

8. LITERATURA

1. Cekić-Arambašin A. Oralna medicina. Zagreb: Školska knjiga; 2005. 355p.
2. Kaufman E, Lamster IB. The diagnostic applications of saliva: a review. *Critical Reviews in oral biology & medicine*. 2002;13(2):197-212.
3. Dawes C. How much saliva is enough for avoidance of xerostomia? *Caries Res*. 2004;38(3):236–40.
4. Sreebny L. Saliva in health and disease: an appraisal and update. *Int Dent J*. 2000;50(3):140–61.
5. Greenberg MS, Glick M. *Burket's oral medicine: diagnose and treatment*. USA: PMPH; 2003. 586p.
6. Feltsan T, Stanko P, Mracna J. Sjögren's syndrome in present. *Bratisl Lek Listy*. 2012;113:514-6.
7. Kielbassa AM, Hinkelbein W, Hellwig E, Meyer-Lückel H. Radiation-related damage to dentition. *Lancet Oncol*. 2006;7(4):326-35
8. Vučićević-Boras V. *Priručnik oralnih bolesti: od dijagnoze do terapije*. Zagreb: Medicinska naklada; 2004. 172p.
9. Nadig SD, Ashwathappa DT, Manjunath M, Krishna S, Annaji AG, Shivaprakash PK. A relationship between salivary flow rates and Candida counts in patients with xerostomia. *J Oral Maxillofac Pathol*. 2017;21(2):316.
10. HOFFMAN B. Pokušaj liječenja kserostomije pilokarpinom u svrhu resalivacije usne šupljine. Zagreb: Stomatološki fakultet, 1981. Magistarska radnja.
11. Vuletić L. Kako do dijagnoze Sjogrenova sindroma? *Sonda*. 2003;5(8-9).
12. Knežević G. *Oralna kirurgija 2*. Zagreb: Medicinska naklada; 2003. 300p.
13. Lovrić NI. *Dijagnostički i terapijski pristup dobroćudnim tumorima žlijezda slinovnica [diplomski rad]*. Zagreb: Stomatološki fakultet Sveučilišta u Zagrebu; 2016. 32p.
14. Andabak Rogulj A. *Intraoral electrostimulating device for salivary production in patient with Allgrove („Triple A“) syndrome [poslijediplomski specijalistički rad]*. Zagreb: Stomatološki fakultet Sveučilišta u Zagrebu; 2011. 50p.
15. Johnstone PA, Peng YP, May BC, Inouye WS, Niemtzwow RC. Acupuncture for pilocarpineresistant xerostomia following radiotherapy for head and neck malignancies. *Int J Radiat Oncol Biol Phys*. 2001;50:353-357.
16. Johnstone PA, Niemtzwow RC, Riffenburgh RH. Acupuncture for xerostomia: Clinical update. *Cancer*. 2002;94:1151-1156

17. Dhillon M, Raju SM, Mohan RS, Tomar D. Efficacy of Transcutaneous Electric Nerve Stimulation on Parotid Saliva Flow Rate in Relation to Age and Gender. *J Dent (Shiraz)*. 2016; 17(3): 164–170.
18. Boras VV, Juras VD, Rogulj AA, Gabrić D, Verzak Ž, Brailo V. Applications of Low Level Laser Therapy. In: Motamedi MH, ed. *A Textbook of Advanced Oral and Maxillofacial Surgery*. Rijeka: InTech; 327-339.
19. Posten W, Wrone DA, Dover JS, Arndt KA, Silapunt S, Alam M. Low-level laser therapy for wound healing: mechanism and efficacy. *Dermatol Surg*. 2005;31(3):334-40.
20. Lončar B, Stipetić MM, Baričević M, Risović D. The effect of low-level laser therapy on salivary glands in patients with xerostomia. *Photomed Laser Surg*. 2011;29:171-5.