

Samoprocjena tjelesnog izgleda adolescenata s razvojnim deformitetima kralježnice

Bagarić, Tanja

Master's thesis / Diplomski rad

2024

Degree Grantor / Ustanova koja je dodijelila akademski / stručni stupanj: **Josip Juraj Strossmayer University of Osijek, Faculty of Dental Medicine and Health Osijek / Sveučilište Josipa Jurja Strossmayera u Osijeku, Fakultet za dentalnu medicinu i zdravstvo Osijek**

Permanent link / Trajna poveznica: <https://urn.nsk.hr/urn:nbn:hr:243:226169>

Rights / Prava: [In copyright](#)/[Zaštićeno autorskim pravom.](#)

Download date / Datum preuzimanja: **2025-01-22**

Repository / Repozitorij:

[Faculty of Dental Medicine and Health Osijek
Repository](#)



SVEUČILIŠTE JOSIPA JURJA STROSSMAYERA U OSIJEKU

FAKULTET ZA DENTALNU MEDICINU I ZDRAVSTVO

OSIJEK

Diplomski sveučilišni studij Fizioterapija

Tanja Bagarić

**SAMOPROCJENA TJELESNOG
IZGLEDA ADOLESCENATA S
RAZVOJNIM DEFORMITETIMA
KRALJEŽNICE**

Diplomski rad

Orahovica, 2024.

SVEUČILIŠTE JOSIPA JURJA STROSSMAYERA U OSIJEKU

FAKULTET ZA DENTALNU MEDICINU I ZDRAVSTVO

OSIJEK

Diplomski sveučilišni studij Fizioterapija

Tanja Bagarić

**SAMOPROCJENA TJELESNOG
IZGLEDA ADOLESCENATA S
RAZVOJNIM DEFORMITETIMA
KRALJEŽNICE**

Diplomski rad

Orahovica, 2024.

Rad je ostvaren na Sveučilištu Josipa Jurja Strossmayera u Osijeku na Fakultetu za dentalnu medicinu i zdravstvo na Diplomskom sveučilišnom studiju Fizioterapije u Orahovici.

Mentor rada: doc. dr. sc. Ivana Škrlec

Rad ima 39 listova, 11 tablica i 3 slike.

Lektor hrvatskog jezika: Tena Turza Konjetic, magistra edukacije hrvatskog jezika i književnosti i magistra edukacije povijesti

Lektor engleskog jezika: Barbara Kružić Jovičić, mag. educ. philol. croat. et mag. educ. angl.

Znanstveno područje: Biomedicina i zdravstvo

Znanstveno polje: Javno zdravstvo i zdravstvena zaštita

Znanstvena grana: Javno zdravstvo

ZAHVALA

Zahvaljujem svojoj mentorici doc. dr. sc. Ivani Škrlec koja je prihvatila biti mentor ovoga rada i u svakom trenu bila dostupna i spremna pomoći.

Hvala mojoj obitelji na podršci, strpljenju i pomoći kada god je bila potrebna.

SADRŽAJ

1. UVOD	1
1.1. Razvojni deformiteti kralježnice u adolescenciji	1
1.2. Adolescencija i doživljaj izgleda tijela	2
2. CILJ ISTRAŽIVANJA.....	5
3. ISPITANICI I METODE.....	6
3.1. Ustroj studije	6
3.2. Ispitanici.....	6
3.3. Metode	6
3.4. Statističke metode.....	7
4. REZULTATI.....	8
4.1. Razlike u percepciji tjelesnog izgleda između adolescenata sa skoliozom i kifoza.....	11
4.2. Razlike u percepciji tjelesnog izgleda između adolescenata koji koriste ili ne koriste ortoza	13
4.3. Razlike u percepciji tjelesnog izgleda između adolescenata ovisno o spolu i dobi	15
4.4. Razlike u percepciji tjelesnog izgleda između adolescenata ovisno o bavljenju sportom i rekreacijom	19
5. RASPRAVA	21
6. ZAKLJUČAK	25
7. SAŽETAK	26
8. SUMMARY	27
9. LITERATURA.....	28
10. ŽIVOTOPIS	32

POPIS TABLICA

Tablica 1. Opći podaci adolescenata	8
Tablica 2. Samoprocjena izgleda i kvalitete života adolescenata s razvojnim deformitetima kralježnice	9
Tablica 3. Rezultati pojedinog slikovnog prikaza iz TAPS upitnika svih uključenih adolescenata	9
Tablica 4. Opći podaci adolescenata ovisno o razvojnem deformitetu kralježnice	10
Tablica 5. Samoprocjena izgleda i kvalitete života adolescenata u odnosu na razvojni deformitet kralježnice	11
Tablica 6. Opći podaci adolescenata ovisno o korištenju ortoze	13
Tablica 7. Samoprocjena izgleda i kvalitete života adolescenata u odnosu na korištenje ortoze	15
Tablica 8. Opći podaci adolescenata ovisno o spolu	16
Tablica 9. Samoprocjena izgleda i kvalitete života adolescenata u odnosu na spol.....	17
Tablica 10. Opći podaci adolescenata ovisno o bavljenju rekreacijom.....	18
Tablica 11. Samoprocjena izgleda i kvalitete života adolescenata ovisno o bavljenju rekreacijom.....	19

POPIS SLIKA

- Slika 1.** Histogram TAPS medijana s rasponom za skupine stratificirane prema veličini krivulje temeljem vrijednosti Cobbovog kuta 11
- Slika 2.** Histogram TAPS medijana s rasponom za razlike u pojedinim slikama TAPS upitnika adolescenata sa skoliozom ovisno o korištenju ortoze 12
- Slika 3.** Histogram medijana s rasponom za razlike u pojedinim slikama TAPS upitnika ovisno o spolu i deformitetu kralježnice 14

1. UVOD

Najčešći su razvojni deformiteti kralježnice idiopatska skolioza i kifoza. S obzirom na nepoznatu etiologiju, liječenje je tih razvojnih deformiteta simptomatsko te je glavni cilj što ranije prepoznati deformitet i pravodobno započeti s liječenjem kako bi se spriječila progresija deformiteta. Budući da navedeni deformiteti najviše napreduju tijekom najbržeg rasta i razvoja čovjeka, u doba adolescencije, njihovo liječenje iziskuje psihološku podršku. Negativna slika o vlastitom tijelu zbog deformacija stresno utječe na mlade zbog čega je potrebna psihološka prilagodba. Samoprocjena izgleda odnosi se na sliku, odnosno predodžbu vlastitog tijela koja odražava mentalnu sliku osobe o vlastitom tjelesnom izgledu, evaluaciju izgleda te utjecaj tih percepcija i stavova na ponašanje.

1.1. Razvojni deformiteti kralježnice u adolescenciji

Najčešći su razvojni deformiteti današnjice idiopatska skolioza i kifoza. Skolioza je karakterizirana kao trodimenzionalna deformacija kralježnice s postraničnim zavojem u frontalnoj, rotacijom kralježaka u transverzalnoj ravnini, kutom prema Cobbu većim od 10 stupnjeva i promjenom profila u sagitalnoj ravnini (1). Društvo za istraživanje skolioze definira skoliozu kao postraničnu iskrivljenost kralježnice koja iznosi 10 i više stupnjeva po Cobbu u stojećem položaju. Skolioza se može javiti u bilo koje doba djetinjstva i adolescencije (2). Rigo definira idiopatsku skoliozu kao složenu trodimenzionalnu deformaciju kralježnice i trupa koja se javlja kod naizgled zdrave djece, a ovisi o nekoliko čimbenika te može napredovati tijekom jednog od razdoblja brzog rasta ili kasnije u životu (3). Skolioza može biti primarna ili idiopatska nepoznate etiologije i sekundarna s poznatom etiologijom (4). Prema dobi, skolioze mogu biti infantilne, koje se javljaju u prve tri godine života, juvenilne od četvrte do desete godine te idiopatske od desete do osamnaeste godine života. Najčešća skolioza koja čini 80 % svih deformacija kralježnice, a javlja se u predpubertetskom zamahu rasta idiopatska je adolescentna skolioza (5) čiji je naziv 1922. godine uveo Kleinberg (6). Procjenjuje se da zahvaća 0,47 % do 5,2 % adolescenata u ranijem pubertetu. Često se javlja unutar iste obitelji i u većoj mjeri zahvaća ženski spol. Prevalencija ovisi o veličini same deformacije. Skolioze od 11° do 20° po Cobbu zastupljene su u 2 – 3 % populacije, skolioze od 21° do 30° po Cobbu čine 0,5 % populacije, dok skolioze veće od 40° po Cobbu čine tek 1 % populacije (7, 8). Skolioze se otkrivaju probirom na sistematskim školskim pregledima (9).

1. UVOD

Liječenju skolioza treba pristupiti multidisciplinarno, a može biti konzervativno i operativno. Konzervativno liječenje obuhvaća praćenje, specifične programe vježbanja i nošenje strogo individualnih ortoza za trup, prema potrebi. U slučaju da skolioza prelazi 50° po Cobbu liječenje je operativno jer takve velike deformacije ugrožavaju i respiratornu funkciju (10). Tijekom postavljanja dijagnoze, osim kliničkog pregleda i izvođenja Adamova testa, zlatni je standard i rendgenska snimka kralježnice, uključujući i prikaz crista iliaca, koja nam daje informaciju o Risserovom znaku.

Risserov znak ilijačnih apofiza predstavlja stupanj koštane zrelosti. Sastoji se od šest dijelova, nulti stupanj prikazuje da koštani rast nije započeo, a peti stupanj predstavlja završetak rasta (8, 11). Rendgenskom snimkom određuje se kut skolioze, Cobbov kut koji predstavlja kut između produžne linije gornje krajnje plohe najnagnutijeg tijela kralješka u zakrivljenom segmentu i produžne linije donje krajnje plohe najnagnutijeg tijela kralješka (12). Scheuermannova bolest, odnosno strukturalna deformacija kralježnice, predstavlja rigidnu torakalnu hiperkifoza veću od 40° po Cobbu (15). Glavno joj je obilježje nepravilan rast kralježaka – prednji dio kralješka raste sporije nego stražnji te kralježak poprima klinasti oblik (4). Nepoznate je etiologije, javlja se češće kod muškog spola. Dijagnoza se postavlja na temelju kliničkog pregleda i rendgenske snimke (16). Liječenje je konzervativno i operativno. Konzervativno se liječenje provodi vrlo uspješno, dok se kod kifoza iznad 70° po Cobbu provodi operativno liječenje jer mogu narušiti funkciju kardiorespiratornog sustava (15, 17).

1.2. Adolescencija i doživljaj izgleda tijela

Adolescencija predstavlja razdoblje između djetinjstva i odrasle dobi, započinje između 11. i 13. godine pojavom sekundarnih spolnih karakteristika i traje do 18. ili 20. godine završetkom rasta (18). Navedeno razdoblje obilježavaju tjelesne, psihološke, osobne i emocionalne promjene (19). Adolescenti iskazuju osjetljivost za fizički izgled, koja je još više naglašena kod pojave razvojnih deformiteta. Adolescencija je ujedno i razdoblje najbržeg rasta te je progresija razvoja deformacija vrlo velika. Važno je obratiti pozornost na bolesnike i njihovu obitelj jer razvojni deformiteti kralježnice mogu smanjiti kvalitetu života i ograničavati aktivnosti bolesnika i njegove obitelji (20). Percepcija vlastitog tijela vrlo je važan dio života adolescenata. Način na koji će prihvatiti promjene odraz je krajnjeg ponašanja za budućnost, međuljudskih odnosa, osobnog zadovoljstva i načina nošenja s brojnim životnim izazovima (21). Adolescenti s pozitivnom slikom o sebi imaju više uspjeha u prevladavanju životnih

1. UVOD

napora. U suprotnom, prema brojnim istraživanjima, razvija se depresija, anksioznost i brojni drugi poremećaji mentalnog zdravlja.

Idiopatska skolioza i kifoza predstavljaju estetski poremećaj ako se radi o manjim stupnjevima. Kod ozbiljnijih stupnjeva ti razvojni deformiteti dovode do oštećenja funkcija srca i pluća. S obzirom na nepoznatu etiologiju, liječenje je tih razvojnih deformiteta simptomatsko te je glavni cilj što ranije prepoznati deformitet i pravodobno početi s liječenjem kako bi se spriječila progresija deformiteta (22). Budući da navedeni deformiteti najviše napreduju tijekom adolescencije, njihovo liječenje iziskuje psihološku podršku. Razvojni deformiteti kralježnice mogu biti popraćeni snažnim psihoemocionalnim konfliktima i poremećajima. Negativna predodžba o vlastitom tijelu stresno utječe na mlade zbog čega je često potrebna psihološka prilagodba (23). Liječenje deformiteta kralježnice povezano je s povećanom tjeskobom te su mentalna zdravstvena stanja kao što su simptomi anksioznosti i nezadovoljstvo vlastitim izgledom češća među pacijentima s tom dijagnozom. Samoprocjena izgleda odnosi se na sliku, odnosno predodžbu vlastitog tijela koja odražava mentalnu sliku osobe o vlastitom tjelesnom izgledu, evaluaciju izgleda te utjecaj tih percepcija i stavova na ponašanje. Sastavnice predodžbe o vlastitom tijelu perceptivno su iskustvo izgleda tijela i stavovi o tjelesnom izgledu, ali i bihevioralna sastavnica koja se odnosi na stalno provjeravanje vlastitog izgleda te izbjegavanje situacija koje izazivaju anksioznost (23, 24). Slika tijela definira se kao način na koji pojedinac vidi, osjeća, misli i ponaša se prema svom tijelu. Prema istraživanjima, adolescencija je razvojno razdoblje kada se stvara pozitivna ili negativna slika tijela. Djevojčice u pubertetu posebno su zabrinute izgledom vlastitog tijela jer promjene koje im se događaju često nisu u skladu s današnjim nametnutim standardom izgleda vitkog oblika tijela. Istraživanja svjedoče o različitim percepcijama tijela prema spolu. Upravo je samoprocjena tjelesnog izgleda kod razvojnih deformiteta kralježnice dobar pokazatelj doživljaja vlastitog tijela, emocionalnog statusa i olakšava proces rehabilitacije. Vrlo je važno imati uvid u pacijentovu samoprocjenu zbog izgleda i kozmetike cijele kralježnice (23, 24). Pravovremena terapija i liječenje u ranoj fazi bolesti mogu značajno utjecati na kasniji psihoemocionalni razvoj pojedinca (22). Mnogobrojna istraživanja pokazala su da skolioza predstavlja čimbenik rizika za poremećaje mentalnog zdravlja te je stoga važno osmisliti pravodobne intervencije za smanjenje tereta problema mentalnog zdravlja u odrasloj dobi (18, 23).

Razvojni deformiteti kralježnice mogu utjecati na percepciju tjelesnog izgleda pojedinaca tijekom psihosocijalnog razvoja. Temeljem navedenog, ovo istraživanje pokušava ispitati postoje li razlike u

1. UVOD

percepciji tjelesnog izgleda između pojedinaca s kifozom i skoliozom u odnosu na korištenje ortoze te u kojoj mjeri bavljenje sportom ili rekreacijom utječe na njihovu percepciju tjelesnog izgleda.

2. CILJ ISTRAŽIVANJA

Cilj je istraživanja ispitati razlike u percepciji tjelesnog izgleda adolescenata s razvojnim deformitetima kralježnice.

Specifični ciljevi istraživanja su:

1. Ispitati razlike u percepciji tjelesnog izgleda između adolescenata s kifozom i skoliozom
2. Ispitati razlike u percepciji tjelesnog izgleda između adolescenata koji koriste ili ne koriste ortozi
3. Ispitati razlike u percepciji tjelesnog izgleda između adolescenata ovisno o demografskim varijablama, kao što su spol i dob
4. Ispitati razlike u percepciji tjelesnog izgleda između adolescenata ovisno o bavljenju sportom i rekreacijom.

3. ISPITANICI I METODE

3.1. Ustroj studije

Istraživanje je provedeno kao presječno istraživanje (25).

3.2. Ispitanici

Istraživanje je odobrilo Etičko povjerenstvo Poliklinike Otos-Vita Osijek i Etičko povjerenstvo Fakulteta za dentalnu medicinu i zdravstvo. Provedeno je u skladu sa smjernicama za sigurnost osoba koje sudjeluju u ovakvim istraživanjima uključujući Helsinšku deklaraciju.

U istraživanje su bili uključeni adolescenti u dobi od 11 do 17 godina s razvojnim deformitetima kralježnice (dijagnozom kifoze ili skolioze) koji su pohađali fizikalnu rehabilitaciju u poliklinici Otos-Vita Osijek od siječnja 2024. do svibnja 2024. godine.

3.3. Metode

Istraživanje je provedeno anketnim upitnikom koji se sastojao od sociodemografskih i kliničkih podataka ispitanika (Cobbov kut i Risserov znak) te upitnika o samoprocjeni vlastitog tjelesnog izgleda (engl. *Trunk appearance perception scale*, TAPS).

Upitnik o sociodemografskim podacima sastojao se od općih podataka o spolu, dobi, nošenju ortoze, bavljenju sportom i rekreacijom. Idući samostalno konstruiran upitnik sastojao se od 14 tvrdnji na koje su ispitanici odgovarali odabirom jednog od pet odgovora. Broj 1 u upitniku označavao je *uopće se ne slažem s tvrdnjom*, a broj 5 *u potpunosti se slažem s tvrdnjom*. Tvrdnje su bile vezane za zadovoljstvo i brigu o tjelesnom izgledu, prisutnost asimetrije tijela, usporedbu s drugima, u kojoj mjeri ih deformacija ograničava, dobrobitima sportske aktivnosti i nošenja ortoze.

Podaci pacijenata o veličini deformacije prema Cobbovom kutu i Risserovom znaku, koji nam daje informaciju o stupnju koštanog sazrijevanja, preuzeti su iz informacijskog sustava za praćenje bolesnika u Poliklinici Otos-Vita (16).

3. ISPITANICI I METODE

Cobbov kut predstavlja važan mjerni alat za mjerenje i praćenje zakrivljenosti deformacije. S obzirom na veličinu deformacije, skolioze dijelimo na blage, umjerene i velike. Blage su skolioze od 10° do 29° , umjerene od 30° do 49° i velike skolioze s kutom većim od 50° (26). Hiperkifoza ili kifoza označava strukturalnu torakalnu krivinu veću od 40° . U praksi se kifoze od 30° do 49° po Cobbu uključuju u program praćenja i provođenja specifičnih vježbi. Kifoze od 50° i više, osim praćenja i provođenja vježbi, opskrbljuju se ortozom ovisno o Risserovom znaku. Operativno se liječenje preporučuje ako postoji ugroza za zdravlje kod deformacija većih od 75° po Cobbu (27).

TAPS upitnik predstavlja validirani instrument slikovnog formata za samoprocjenu tjelesnog izgleda kod razvojnih deformiteta kralježnice. Sastoji se od triju slikovnih prikaza tijela. Prva slika prikazuje pregled prema leđima, druga pregled prema glavi s tijelom koje se saginje (Adamov test) i treća pregled tijela prema naprijed u frontalnoj ravnini. Treći prikaz ima dvije slike koje su raspoređene prema spolu za djevojčice i dječake. Crteži se boduju od 1 (najmanji deformitet) do 5 (najveći deformitet), a srednja ocjena TAPS upitnika dobije se zbrajanjem triju crteža i dijeljenjem s tri. TAPS upitnik besplatan je i dostupan za korištenje u istraživačke svrhe s CC BY licencom (28). Upitnik se koristi za samoprocjenu vlastitog tjelesnog izgleda kod razvojnih deformiteta kralježnice, skolioze i kifoze (29, 30).

3.4. Statističke metode

Za statističku obradu podataka korišten je SPSS statistički program (26.0, SPSS Inc., Chicago, IL, SAD), a statistička značajnost, P, manja od 0,05 smatra se značajnom. Za grafički prikaz rezultata korišten je GraphPad Prism program (5.03, San Diego, CA, SAD). Podaci su prikazani kao medijan i interkvartilni raspon (IQR) te kao apsolutna i relativna učestalost. Razlike između vrste deformiteta kralježnice, korištenja ili nekorištenja ortoze, bavljenja rekreacijom i spolova analizirane su Mann-Whitney U testom, dok su razlike između dobi testirane hi-kvadrat testom. Razlike između skupina adolescenata stratificiranih prema vrijednosti Cobbovog kuta za skoliozu i kifoze testirane su Kruskal-Wallis testom.

4. REZULTATI

U istraživanje je uključeno 100 adolescenata s razvojnim deformitetima kralježnice koji su pohađali fizikalnu rehabilitaciju u poliklinici Otos-Vita. Medijan životne dobi adolescenata bio je 15 godina, a kretao se od 11 do 17 godina. Djevojčice s razvojnim deformitetima kralježnice bile su zastupljenije od dječaka (Tablica 1). Većina adolescenata nije imala ortožu (63 %) te ih se većina bavila sportom i rekreacijom (61 %).

Tablica 1. Opći podaci adolescenata (N = 100)

	Aritmetička sredina	Standardno raspršenje
Dob (godine)	15	2
Spol	Broj	Postotak
Dječaci	22	22 %
Djevojčice	78	78 %
Razvojni deformitet kralježnice		
Skolioza	80	80 %
Kifoza	20	20 %
Korištenje ortože		
Da	37	37 %
Ne	63	63 %
Sport i rekreacija		
Da	61	61 %
Ne	39	39 %
Učestalost bavljenja rekreacijom		
Jednom tjedno	8	8 %
Tri puta tjedno	37	37 %
Svakodnevno	16	16 %

Procjena izgleda i kvalitete života adolescenta s razvojnim deformitetima kralježnice temeljem samostalno osmišljenih pitanja prikazana je u Tablici 2.

4. REZULTATI

Tablica 2. Samoprocjena izgleda i kvalitete života adolescenata s razvojnim deformitetima kralježnice (N = 100).

Tvrđenje	Medijan	IQR
Zadovoljan/na sam svojim izgledom.	4	3 – 4,8
Ne uočavam asimetriju svoga tijela.	3,1	2 – 4
Kada se pogledam u ogledalo, ne smeta mi asimetrija tijela.	3,6	3 – 5
Često uspoređujem izgled svoga tijela s izgledom tijela mojih vršnjaka.	2,6	1 – 4
Moj tjelesni izgled me ograničava.	1,7	1 – 2
Ne mogu obavljati tjelesnu aktivnost i sport zbog moje deformacije.	1,6	1 – 1,8
Osjećam se dobro dok se bavim sportom i rekreacijom.	4,5	4 – 5
Kvaliteta mog života bolja je zbog bavljenja sportom i rekreacijom.	4,3	4 – 5
Deformacija kralježnice utječe na moje samopouzdanje.	1,9	1 – 3
Moja leđa izgledaju ljepše nakon aktivnosti.	3,6	3 – 5
Imam osjećaj da svi gledaju u moja leđa.	1,5	1 – 1
Brine me moj vlastiti tjelesni izgled.	2,3	1 – 4
Smatram da mi ortoza poboljšava tjelesni izgled.	4,1	3 – 5
Ortoza me ograničava u svakodnevicu.	3,2	2 – 5

IQR – interkvartilni raspon

Medijan Risserovog znaka svih adolescenata s deformitetima kralježnice bio je 3,5 s interkvartilnim rasponom od 2 do 4. Prosječna TAPS vrijednost svih adolescenata iznosila je $2,19 \pm 0,67$ s medijanom od 2 i interkvartilnim rasponom od 2 do 2,67. Zbirni rezultati za svaki slikovni prikaz TAPS upitnika prikazani su u Tablici 3.

Tablica 3. Rezultati pojedinog slikovnog prikaza iz TAPS upitnika svih uključenih adolescenata (N = 100)

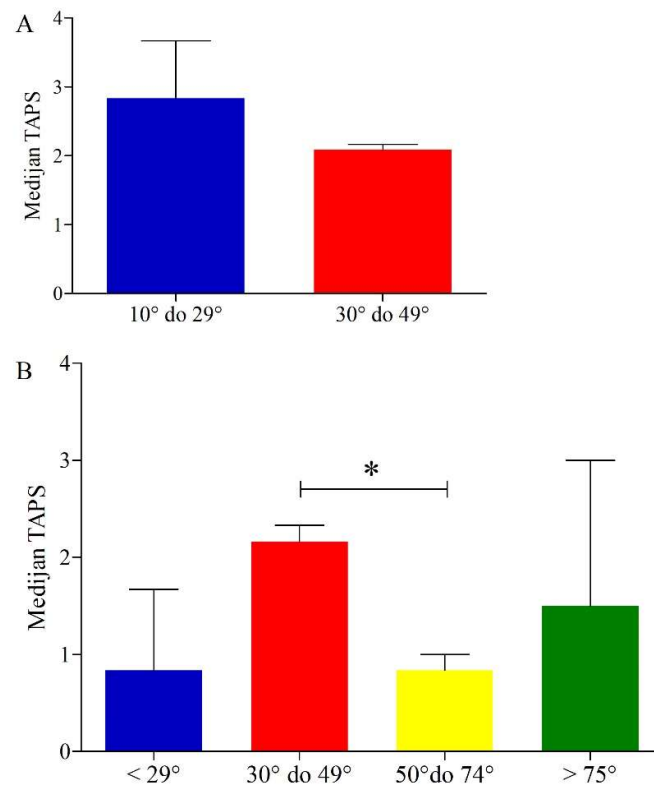
TAPS	Medijan (IQR)	Najmanja vrijednost (%)	Najveća vrijednost (%)
TAPS1	2 (2 – 3)	12 %	2 %
TAPS2	2 (2 – 2)	23 %	3 %
TAPS3	2 (2 – 3)	11 %	2 %
TAPS ukupno	2 (2 – 2,7)	6 %	1 %

IQR – interkvartilni raspon

4. REZULTATI

Temeljem veličine Cobbovog kuta 66 adolescenata (82,5 %) ima blagu skoliozu te njih 14 (17,5 %) ima umjerenu skolizu, dok adolescenata s velikom skolizom i Cobbovim kutem većim od 50° nije bilo u ovom istraživanju. Jedan adolescent s kifozaom (5 %) imao je Cobbov kut do 29°, dok je većina imala kut između 30° i 49° (75 %). Troje adolescenata (15 %) imalo je Cobbov kut između 50° i 74°, dok je jedan (5 %) imao kut veći od 75°.

Ukupni rezultat TAPS upitnika nije se značajno razlikovao između skupina adolescenata sa skoliozom stratificiranih prema vrijednosti Cobbovog kuta s rezultatima od 2 i 2,17 (Kruskal-Wallisov test, $P = 0,27$) (Slika 1A). Pronađene su razlike između srednjih ukupnih TAPS rezultata i skupina adolescenata s kifozaom stratificiranih prema vrijednosti Cobbovog kuta s rezultatima od 1,67; 2, 1 odnosno 3 (Kruskal-Wallisov test, $P = 0,05$). Daljnja analiza između skupina pokazala je da adolescenti s Cobbovim kutom između 30° i 49° procjenjuju svoj deformitet kao blaži u odnosu na adolescente s kutom od 50° do 74° (Slika 1B, Mann-Whitney U test $P = 0,035$).



Slika 1. Histogram TAPS medijana s rasponom za skupine stratificirane prema veličini krivulje temeljem vrijednosti Cobbovog kuta. A) Skolioza i B) kifoza. *Mann-Whitney U test $P = 0,035$.

4.1. Razlike u percepciji tjelesnog izgleda između adolescenata sa skoliozom i kifoza

S obzirom na vrstu razvojnog deformiteta kralježnice, adolescenti s kifoza stariji su od adolescenata sa skoliozom (Tablica 3). Također, adolescenti s kifoza imaju značajno veći Cobbov kut nego oni sa skoliozom, dok razlike u ukupnom TAPS nisu zapažene.

Tablica 4. Opći podaci adolescenata ovisno o razvojnem deformitetu kralježnice (N = 100)

	Skolioza (n = 80)	Kifoza (n = 20)	Z statistika	P*
Dob (godine)	14,5 (13 – 16)	15 (14 – 16)	-3,363	0,001
Spol				
Dječaci	12 (15 %)	10 (50 %)	-1,142	0,25
Djevojčice	68 (85 %)	10 (50 %)		
Korištenje ortoze				
Da	32 (40 %)	5 (25 %)	-1,237	0,22
Ne	48 (60 %)	15 (75 %)		
Sport i rekreacija				
Da	52 (65 %)	9 (45 %)	-1,632	0,10
Ne	28 (35 %)	11 (55 %)		
Učestalost bavljenja sportom				
Jednom tjedno	8 (10 %)	4 (20 %)	-2,256	0,02
Tri puta tjedno	33 (41,3 %)	5 (15 %)		
Svakodnevno	11 (13,8 %)	9 (45 %)		
TAPS ukupno	2 (2 – 2,7)	2 (1,4 – 2,6)	-1,790	0,07
Cobbov kut	17 (15 – 23)	42 (34,3 – 47,5)	-6,388	<0,001
Risserov znak	4 (2 – 4)	3 (3 – 4,75)	-0,542	0,59

Rezultati su prikazani kao medijan i interkvartilni raspon. *Mann-Whitney U test

4. REZULTATI

Razlika u procjeni izgleda i kvalitete života adolescenta u odnosu na tip razvojnog deformiteta kralježnice temeljem samostalno osmišljenih pitanja prikazana je u Tablici 4. Jedina statistički značajna zapažena razlika je što adolescenti s kifoza smatraju da njihova leđa izgledaju ljepše nakon bavljenja sportom i rekreacijom.

Tablica 5. Samoprocjena izgleda i kvalitete života adolescenata u odnosu na razvojni deformitet kralježnice (N = 100).

Tvrđnje	Skolioza (n = 80)	Kifoza (n = 20)	Z statistika	P*
Zadovoljan/na sam svojim izgledom.	4 (3 – 4)	4 (3 – 5)	-0,626	0,53
Ne uočavam asimetriju svoga tijela.	3 (2 – 4)	3 (2,3 – 5)	-0,724	0,47
Kada se pogledam u ogledalo, ne smeta mi asimetrija tijela.	4 (3 – 5)	3 (2 – 5)	-0,582	0,56
Često uspoređujem izgled svoga tijela s izgledom tijela mojih vršnjaka.	3 (1 – 4)	2,5 (1 – 3,8)	-0,473	0,64
Moj tjelesni izgled me ograničava.	1 (1 – 2,8)	1 (1 – 1)	-1,583	0,11
Ne mogu obavljati tjelesnu aktivnost i sport zbog moje deformacije.	1 (1 – 2)	1 (1 – 1)	-1,180	0,24
Osjećam se dobro dok se bavim sportom i rekreacijom.	5 (4 – 5)	5 (4 – 5)	-0,428	0,67
Kvaliteta mog života bolja je zbog bavljenja sportom i rekreacijom.	5 (4 – 5)	5 (3,3 – 5)	-0,660	0,51
Deformacija kralježnice utječe na moje samopouzdanje.	1,5 (1 – 3)	1 (1 – 2)	-0,903	0,37
Moja leđa izgledaju ljepše nakon aktivnosti.	3 (3 – 4)	5 (3,3 – 5)	-2,235	0,03
Imam osjećaj da svi gledaju u moja leđa.	1 (1 – 1)	1 (1 – 2)	-0,856	0,39
Brine me moj vlastiti tjelesni izgled.	2 (1 – 4)	2 (1 – 3,8)	-0,707	0,48
Smatram da mi ortoza poboljšava tjelesni izgled.	5 (3 – 5)	5 (4 – 5)	-0,806	0,42
Ortoza me ograničava u svakodnevici.	3,5 (2 – 4)	5 (3 – 5)	-1,803	0,07

Rezultati su prikazani kao medijan i interkvartilni raspon. *Mann-Whitney U test

Kod adolescenata sa skoliozom Risserov znak bio je povezan s ukupnom srednjom vrijednosti TAPS upitnika (hi kvadrat $P = 0,04$), dok takva značajna razlika nije uočena kod adolescenata s kifoza (hi kvadrat $P = 0,32$).

4.2. Razlike u percepciji tjelesnog izgleda između adolescenata koji koriste ili ne koriste ortozi

Tablica 6. prikazuje rezultate adolescenata s obzirom na korištenje ortoze. Jedina je uočena značajna razlika za ukupan TAPS gdje su adolescenti koji nose ortozi procijenili da imaju manji deformitet kralježnice od adolescenata koji ne nose ortozi.

Tablica 6. Opći podaci adolescenata ovisno o korištenju ortoze (N = 100)

	Ne (n = 63)	Da (n = 37)	Z statistika	P*
Dob (godine)	14 (13 – 16)	15 (14 – 16)	-0,457	0,65
Spol				
Dječaci	16 (25,4 %)	6 (16,2 %)	-1,065	0,29
Djevojčice	47 (74,6 %)	31 (83,8 %)		
Razvojni deformitet kralježnice				
Skolioza	48 (76,2 %)	32 (86,5 %)	-1,237	0,22
Kifoza	15 (23,8 %)	5 (13,5 %)		
Sport i rekreacija				
Da	42 (66,7 %)	19 (51,4 %)	-1,508	0,13
Ne	21 (33,3 %)	18 (48,6 %)		
Učestalost bavljenja sportom				
Jednom tjedno	3 (4,8 %)	5 (13,5 %)	-1,477	0,14
Tri puta tjedno	27 (42,9 %)	10 (27 %)		
Svakodnevno	12 (19 %)	4 (10,8 %)		
TAPS ukupno	2 (1,7 – 2)	2,3 (2 – 3)	-4,146	<0,001
Cobbov kut	18 (15 – 33)	21 (17 – 34)	-1,525	0,13
Risserov znak	3 (2 – 4)	4 (2,5 – 4)	-0,369	0,71

Rezultati su prikazani kao medijan i interkvartilni raspon. *Mann-Whitney U test

4. REZULTATI

Adolescentima koji ne nose ortozu značajnije ne smeta asimetrija tijela niti ih njihov tjelesni izgled ograničava u odnosu na adolescente koji koriste ortozu (Tablica 7). S druge strane, adolescenti koji koriste ortozu više smatraju da se ne mogu baviti tjelesnom aktivnosti i sportom zbog deformacije te ona značajno utječe na njihovo samopouzdanje.

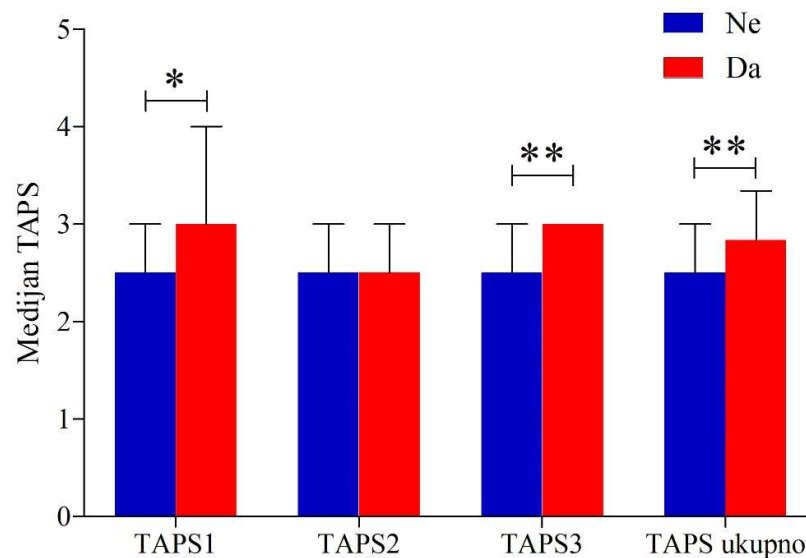
Tablica 7. Samoprocjena izgleda i kvalitete života adolescenata u odnosu na korištenje ortoze (N = 100).

Tvrdnje	Ne (n = 63)	Da (n = 37)	Z statistika	P*
Zadovoljan/na sam svojim izgledom.	4 (3 – 5)	4 (3 – 4)	-1,678	0,09
Ne uočavam asimetriju svoga tijela.	3 (2 – 4)	3 (2 – 4)	-1,479	0,14
Kada se pogledam u ogledalo, ne smeta mi asimetrija tijela.	4 (3 – 5)	3 (2,5 – 4)	-2,073	0,04
Često uspoređujem izgled svoga tijela s izgledom tijela mojih vršnjaka.	2 (1 – 4)	3 (1 -4)	-1,479	0,14
Moj tjelesni izgled me ograničava.	1 (1 – 2)	1 (1 – 3)	-2,727	0,006
Ne mogu obavljati tjelesnu aktivnost i sport zbog moje deformacije.	1 (1 – 1)	1 (1 – 2,5)	-2,228	0,03
Osjećam se dobro dok se bavim sportom i rekreacijom.	5 (4 – 5)	5 (4 – 5)	-0,308	0,76
Kvaliteta mog života bolja je zbog bavljenja sportom i rekreacijom.	5 (4 – 5)	5 (3,5 – 5)	-0,465	0,64
Deformacija kralježnice utječe na moje samopouzdanje.	1 (1 – 2)	2 (1 – 4)	-3,423	0,001
Moja leđa izgledaju ljepše nakon aktivnosti.	3 (3 – 5)	4 (3 – 5)	-0,596	0,55
Imam osjećaj da svi gledaju u moja leđa.	1 (1 – 1)	1 (1 – 1,5)	-0,394	0,69
Brine me moj vlastiti tjelesni izgled.	1 (1 – 4)	2 (1 – 4)	-1,894	0,06

Rezultati su prikazani kao medijan i interkvartilni raspon. *Mann-Whitney U test

4. REZULTATI

Značajne su razlike zapažene u procjeni izgleda temeljem prve i treće slike TAPS upitnika, kao i ukupne srednje vrijednost TAPS upitnika kod adolescenata sa skoliozom ovisno o korištenju ortoze. Adolescenti koji koriste ortožu svoju su skoliozu procijenili kao značajno manji deformitet kralježnice nego oni koji ne koriste ortožu (Slika 2). Nasuprot tome, kod adolescenata s kifoza nisu uočene značajne razlike u pojedinim slikama TAPS upitnika ovisno o korištenju ortoze.



Slika 2. Histogram TAPS medijana s rasponom za razlike u pojedinim slikama TAPS upitnika adolescenata sa skoliozom ovisno o korištenju ortoze. Mann-Whitney U test * $P < 0,05$; ** $P < 0,001$.

4.3. Razlike u percepciji tjelesnog izgleda između adolescenata ovisno o spolu i dobi

Dječaci koji su sudjelovali u istraživanju značajnije su stariji od djevojčica (Tablica 8). Značajno veći broj djevojčica ima dijagnosticiranu skoliozu, dok su kod dječaka skolioza i kifoza podjednako zastupljene. Dječaci imaju značajnije veći Cobbov kut od djevojčica.

Tablica 8. Opći podaci adolescenata ovisno o spolu (N = 100)

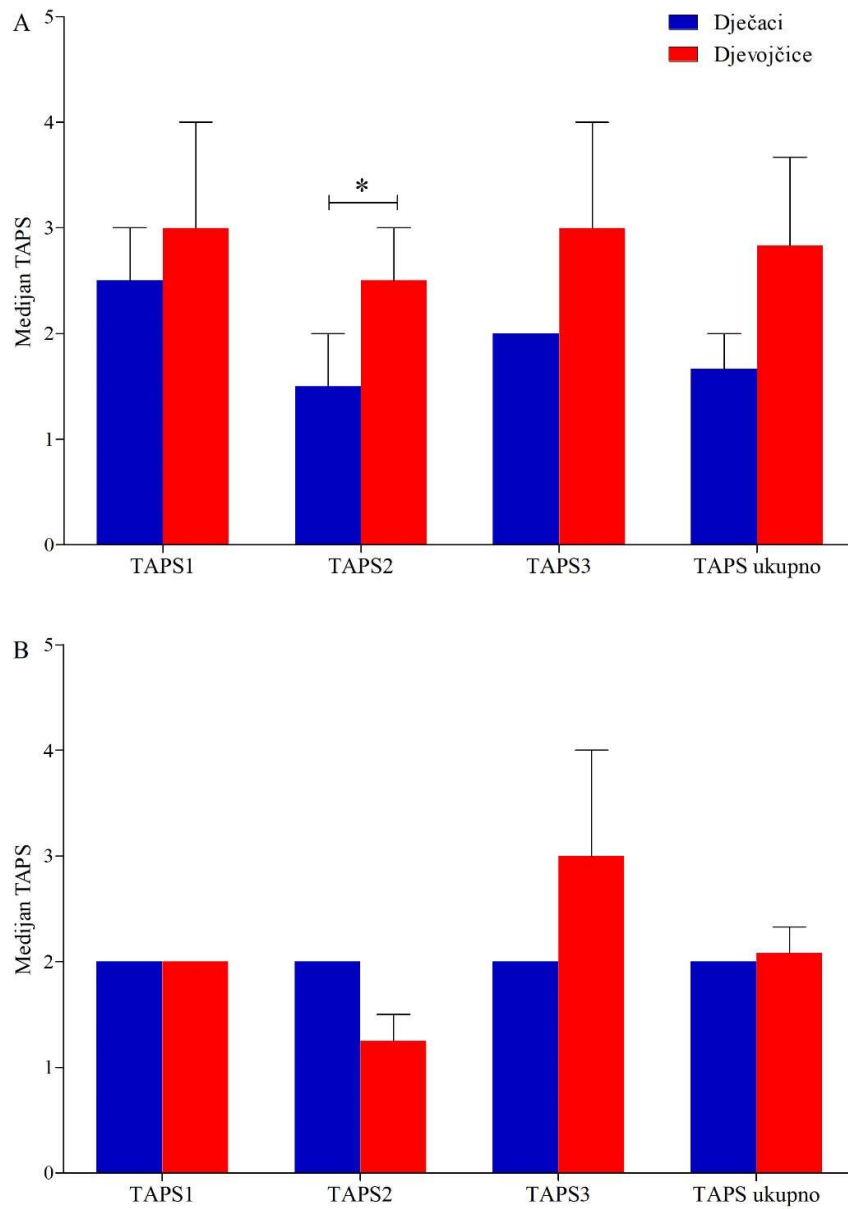
	Dječaci (n = 22)	Djevojčice (n = 78)	Z statistika	P*
Dob (godine)	16 (14 – 16)	14 (13 – 16)	-2,256	0,02
Ortoza				
Da	6 (27,3 %)	31 (39,7 %)	-1,065	0,29
Ne	16 (72,7 %)	47 (60,3 %)		
Razvojni deformitet kralježnice				
Skolioza	12 (54,5 %)	68 (87,2 %)	-3,363	0,001
Kifoza	10 (45,5 %)	10 (12,8 %)		
Sport i rekreacija				
Da	14 (63,6 %)	47 (60,3 %)	-0,286	0,78
Ne	8 (36,4 %)	31 (39,7 %)		
Učestalost bavljenja sportom				
Jednom tjedno	1 (4,5 %)	7 (9 %)	-2,110	0,04
Tri puta tjedno	6 (27,3 %)	31 (39,7 %)		
Svakodnevno	7 (31,8 %)	9 (11,5 %)		
TAPS ukupno	2 (1,9 – 2,7)	2 (2 – 2,7)	-0,703	0,48
Cobbov kut	30,5 (16 – 40)	18 (15 – 31,3)	-1,945	0,05
Risserov znak	3 (3 – 5)	4 (2 – 4)	-1,179	0,24

Rezultati su prikazani kao medijan i interkvartilni raspon. *Mann-Whitney U test

Temeljem veličine Cobbovog kuta 10 dječaka (83,3 %) i većina djevojčica (82,4 %) ima blagu skoliozu, dok dvojica dječaka (16,5 %) i 12 (17,6 %) djevojčica imaju umjerenu skoliozu. Jedan dječak s kifozom (10 %) imao je Cobbov kut do 29°. Sedmero dječaka (70 %) i osam djevojčica (20 %) imali su kut između 30° i 49°. Po jedan dječak (10 %) imao je Cobbov kut između 50° i 74° i kut veći od 75°, dok su dvije djevojčice (20 %) s kifozom imale Cobbov kut između 50° i 74°.

Značajna razlika uočena je u procjeni izgleda temeljem druge slike TAPS upitnika između dječaka i djevojčica sa skoliozom. Djevojčice su svoju skoliozu procijenile kao značajno manji deformitet kralježnice nego dječaci (Slika 3).

4. REZULTATI



Slika 3. Histogram medijana s rasponom za razlike u pojedinim slikama TAPS upitnika ovisno o spolu i deformitetu kralježnice. A) Skolioza i B) kifoza. *Mann-Whitney U test $P = 0,04$.

Značajne razlike u samoprocjeni izgleda i kvalitete života između dječaka i djevojčica sa skoliozom i kifozom nisu uočene (Tablica 9).

4. REZULTATI

Tablica 9. Samoprocjena izgleda i kvalitete života adolescenata u odnosu na spol (N = 100).

Tvrđnje	Dječaci (n = 22)	Djevojčice (n = 78)	Z statistika	P*
Zadovoljan/na sam svojim izgledom.	4 (3 – 5)	4 (3 – 4,3)	-0,212	0,83
Ne uočavam asimetriju svoga tijela.	3 (2 – 4)	3 (2 – 4)	-0,009	0,99
Kada se pogledam u ogledalo, ne smeta mi asimetrija tijela.	3 (2 – 5)	4 (3 – 5)	-0,536	0,59
Često uspoređujem izgled svoga tijela s izgledom tijela mojih vršnjaka.	2 (1 – 4)	3 (1 – 4)	-0,647	0,52
Moj tjelesni izgled me ograničava.	1 (1 – 2)	1 (1 – 2)	-0,108	0,91
Ne mogu obavljati tjelesnu aktivnost i sport zbog moje deformacije.	1 (1 – 1)	1 (1 – 2)	-1,501	0,13
Osjećam se dobro dok se bavim sportom i rekreacijom.	5 (4 – 5)	5 (4 – 5)	-0,354	0,72
Kvaliteta mog života bolja je zbog bavljenja sportom i rekreacijom.	5 (3 – 5)	5 (4 – 5)	-0,338	0,74
Deformacija kralježnice utječe na moje samopouzdanje.	1 (1 – 2)	2 (1 – 3)	-1,626	0,10
Moja leđa izgledaju ljepše nakon aktivnosti.	4 (3 – 5)	4 (3 – 5)	-0,306	0,76
Imam osjećaj da svi gledaju u moja leđa.	1 (1 – 1)	1 (1 – 2)	-1,666	0,09
Brine me moj vlastiti tjelesni izgled.	2 (1 – 4)	2 (1 – 3,3)	-0,828	0,41
Smatram da mi ortoza poboljšava tjelesni izgled.	4,5 (2,8 – 5)	5 (3 – 5)	-0,294	0,77
Ortoza me ograničava u svakodnevi.	3,5 (2,5 – 5)	4 (2 – 5)	-0,381	0,70

Rezultati su prikazani kao medijan i interkvartilni raspon. *Mann-Whitney U test

Značajne razlike u dobi i vrsti razvojnog deformiteta kralježnice u adolescenata nisu uočene (hi kvadrat $P = 0,28$). Također, dob nije bila značajno povezana s rezultatima TAPS upitnika (hi kvadrat $P = 0,17$) kao ni s Cobbovim kutom. Međutim, uočena je značajna povezanost između Risserovog znaka i dobi adolescenata (hi kvadrat $P < 0,001$) koji raste s dobi. Dob je bila povezana s nekima od tvrdnji samoprocjene izgleda i kvalitete života. Tako je mlađim adolescentima značajno manje smetala asimetrija tijela u ogledalu nego starijima (hi kvadrat P

= 0,02). Stariji su adolescenti u značajnijoj mjeri smatrali da se ne mogu normalno baviti tjelesnom aktivnosti i sportom zbog deformacije kralježnice (hi kvadrat $P = 0,02$).

4.4. Razlike u percepciji tjelesnog izgleda između adolescenata ovisno o bavljenju sportom i rekreacijom

Nisu uočene značajne razlike u općim varijablama kao i kod rezultata TAPS upitnika između adolescenata koji se bave ili ne bave rekreacijom i sportom (Tablica 10).

Tablica 10. Opći podaci adolescenata ovisno o bavljenju rekreacijom (N = 100)

	Ne (n = 39)	Da (n = 61)	Z statistika	P*
Dob (godine)	15 (14 – 16)	14 (13 – 16)	-1,571	0,12
Spol				
Dječaci	8 (20,5 %)	14 (23 %)	-0,286	0,78
Djevojčice	31 (79,5 %)	47 (77 %)		
Razvojni deformitet kralježnice				
Skolioza	28 (71,8 %)	52 (85,2 %)	-1,632	0,10
Kifoza	11 (28,2 %)	9 (14,8 %)		
Ortoza				
Da	18 (46,2 %)	19 (31,1 %)	-1,508	0,13
Ne	21 (53,8 %)	42 (68,9 %)		
TAPS ukupno	2 (2 – 2,7)	2 (1,8 – 2,7)	-1,238	0,22
Cobbov kut	20 (16 – 34)	18 (15 – 32)	-1,435	0,15
Risserov znak	4 (3 – 5)	3 (1,5 – 4)	-1,721	0,08

Rezultati su prikazani kao medijan i interkvartilni raspon. *Mann-Whitney U test

Adolescenti koji se bave rekreacijom i sportom u značajnije manjoj mjeri uočavaju asimetriju svoga tijela u odnosu na one koji se ne bave rekreacijom (Tablica 11). Također, bavljenje rekreacijom i sportom značajno utječe na procijenjenu kvalitetu života adolescenata s deformitetima kralježnice kao i na dobro raspoloženje.

4. REZULTATI

Tablica 11. Samoprocjena izgleda i kvalitete života adolescenata ovisno o bavljenju rekreacijom (N = 100).

Tvrdnje	Ne (n = 39)	Da (n = 61)	Z statistika	P*
Zadovoljan/na sam svojim izgledom.	4 (3 – 5)	4 (3 – 4,5)	-0,131	0,89
Ne uočavam asimetriju svoga tijela.	3 (1 – 4)	3 (3 – 4)	-2,286	0,02
Kada se pogledam u ogledalo, ne smeta mi asimetrija tijela.	4 (2 – 4)	4 (3 – 5)	-1,578	0,11
Često uspoređujem izgled svoga tijela s izgledom tijela mojih vršnjaka.	3 (1 – 4)	3 (1 – 4)	-0,633	0,51
Moj tjelesni izgled me ograničava.	1 (1 – 2)	1 (1 – 2)	-1,181	0,24
Ne mogu obavljati tjelesnu aktivnost i sport zbog moje deformacije.	1 (1 – 3)	1 (1 – 1)	-1,949	0,05
Osjećam se dobro dok se bavim sportom i rekreacijom.	4 (3 – 5)	5 (5 – 5)	-4,422	<0,001
Kvaliteta mog života bolja je zbog bavljenja sportom i rekreacijom.	4 (3 – 5)	5 (5 – 5)	-4,789	<0,001
Deformacija kralježnice utječe na moje samopouzdanje.	2 (1 – 3)	1 (1 – 2)	-1,151	0,25
Moja leđa izgledaju ljepše nakon aktivnosti.	4 (3 – 5)	4 (3 – 5)	-0,520	0,60
Imam osjećaj da svi gledaju u moja leđa.	1 (1 – 1)	1 (1 – 1)	-0,166	0,89
Brine me moj vlastiti tjelesni izgled.	2 (1 – 4)	1 (1 – 3)	-1,744	0,08
Smatram da mi ortoza poboljšava tjelesni izgled.	5 (3,8 – 5)	5 (3 – 5)	-0,501	0,62
Ortoza me ograničava u svakodnevi.	4 (1 – 5)	4 (2 – 4)	-0,094	0,93

Rezultati su prikazani kao medijan i interkvartilni raspon. *Mann-Whitney U test

5. RASPRAVA

Podaci za ovo istraživanje prikupljeni su od siječnja do svibnja 2024. godine. U istraživanju je sudjelovalo 100 ispitanika s dijagnozom strukturalne skolioze i kifoze. Navedeni je uzorak obuhvaćao 78 djevojčica i 22 dječaka. Podaci su dobiveni iz ankete koja je bila podijeljena na tri dijela te su određeni medicinski podaci preuzeti iz zdravstvenih kartona ispitanika. Ispitanici su bili u dobi od 11 do 17 godina s medijanom životne dobi od 15 godina. Veliki dio ispitanika nije koristio ortoza. Sportom i rekreacijom bavio se 61 ispitanik. Ukupni medijan Risserovog znaka bio je 3,5 što upućuje na to da su ispitanici bliže kraju razdoblja zamaha rasta. Navedenu tvrdnju možemo povezati s prosječnom starosti ispitanika od 15 godina. Prosječna vrijednost TAPS upitnika svih adolescenata iznosila je $2,19 \pm 0,67$ s medijanom od 2 i interkvartilnim rasponom od 2 do 2,67.

S obzirom na veličinu deformacije najviše je ispitanika s blagom skoliozom (82,5 %), dok je njih 17,5 % imalo umjerenu skoliozu. Većina ispitanika s kifozom imala je deformaciju od 30° do 49° po Cobbu.

Ukupni podatci TAPS upitnika ne pokazuju statistički značajne razlike u samoprocjeni vlastitog tijela kod ispitanika sa skoliozom i kifozom. Brojne studije povezuju *body image* i percepciju izgleda tijela kao dva ključna aspekta koja određuju kvalitetu života adolescenata s razvojnim deformitetima (31, 32). Zanimljivo je da je istraživanje pokazalo statistički značajnu razliku u tvrdnji da adolescenti s kifozom smatraju da njihova leđa izgledaju ljepše nakon bavljenja sportom i rekreacijom. Ti se rezultati poklapaju s nekoliko istraživanja o kojima se raspravlja u sljedećem odlomku.

Bezalel i suradnici u nasumičnom su kontroliranom istraživanju ispitivali učinak vježbi na strukturalnu torakalnu kifotičnu krivinu i kvalitetu života. Rezultati su pokazali da su vježbe, osobito specifične Schroth vježbe, bile učinkovite za prevenciju i značajno poboljšanje Cobbovog kuta te simptomatski izgled kod hiperkifoze (33). Do sličnih podataka došli su autori studije koji su analizirali utjecaj osmotjednog provođenja korektivnih vježbi kod žena s hiperkifozom koristeći upitnik percepcije slike tijela. Rezultati tog istraživanja prikazuju da je navedena aktivnost značajno smanjila Cobbov kut što je dovelo do poboljšanja posture i smanjenja deformiteta. Poboljšanje posture dovelo je do većeg zadovoljstva izgledom tijela i samopouzdanja (34).

5. RASPRAVA

Adolescentna idiopatska skolioza rezultira vanjskom asimetrijom trupa, posebno se ističe područje ramena, rebrenog luka i prominentnog lumbalnog dijela. Thakur i suradnici u svom su istraživanju prikazali odnos između objektivnih topografskih mjerenja trupa i subjektivne samoprocjene tijela (TAPS upitnik) kod skolize. Istraživanje je pokazalo da su topografska mjerenja trupa u korelaciji s rezultatima samoprocjene tijela pri čemu TAPS upitnik bolje podržava pacijentove vanjske asimetrije (31).

U ovom je istraživanju dobivena statistički značajna razlika za ukupnu TAPS vrijednost gdje su ispitanici koji nose ortozi procijenili da imaju manju deformaciju za razliku od ispitanika koji ne nose ortozi. Nošenje ortoze prema brojnim istraživanjima nema utjecaj na percepciju tjelesnog izgleda, ali predstavlja veliko psihološko opterećenje. Brojne studije dokazale su pozitivan učinak nošenja ortoze u smislu poboljšanja strukturalne krivine, boljeg doživljaja simetrije tijela, dok je lošija slika tijela odraz emocionalnog statusa povezanog sa smanjenom fizičkom aktivnošću (35, 36). Istraživanje provedeno u Italiji pokazalo je da između ispitanika sa skoliozom koji nose i ne nose ortozi nije bilo značajnih razlika u vrijednostima TAPS upitnika (37).

Zanimljivi su dobiveni podaci u ovom istraživanju da adolescentima koji ne nose ortozi ne smeta asimetrija tijela niti ih njihov tjelesni izgled ograničava. Za razliku od njih, adolescenti koji nose ortozi više smatraju da se ne mogu baviti tjelesnom aktivnosti i sportom zbog deformacije i da ona u velikoj mjeri utječe na njihovo samopouzdanje. Taj je podatak u pozitivnoj korelaciji s presječnim istraživanjem samoprocjene adolescenata s adolescentnom idiopatskom skoliozom i kifoza liječenih ortozom. Studija je pokazala da ispitanici liječeni ortozom imaju poteškoće u obavljanju svakodnevnih aktivnosti i osjećaju se prilično nervozno zbog svog vanjskog izgleda. Kako stare, ispitanici se sve više stide svoga tijela jer su zabrinutiji za budući učinak deformacije na njihovo tijelo (38). Na TAPS upitniku značajne su razlike u procjeni izgleda ovisno o korištenju ortoze temeljem prve i treće slike, ali i ukupne srednje vrijednosti TAPS upitnika.

Kod adolescenata s kifoza u ovom istraživanju nisu uočene razlike u rezultatima TAPS upitnika ovisno o korištenju ortoze kojih je znatno manje nego ispitanika sa skoliozom.

Kao što je navedeno u uvodnom dijelu ovoga rada, tako je i u istraživanju potvrđen znatno veći broj djevojčica s dijagnozom adolescentne idiopatske skolioze u odnosu na dječake (39). Adolescenti s dijagnozom kifoze podjednako su zastupljeni u ovom istraživanju, iako je kifoza više zastupljena kod dječaka (16). Podatak da dječaci imaju znatno veću deformaciju, odnosno

veći Cobbov kut može se uzeti u razmatranje za daljnja detaljnija istraživanja. Vezano za veličinu deformacije uočena je značajna statistička razlika na temelju druge slike TAPS upitnika između dječaka i djevojčica sa skoliozom. Djevojčice su procijenile svoju skoliozu kao značajno manji deformitet kralježnice za razliku od dječaka. Taj je podatak u korelaciji s prethodnim podatkom da dječaci u ovom istraživanju imaju veću deformaciju. Zanimljivo je da su dječaci znatno stariji od djevojčica što može potvrditi činjenica da dječaci nešto kasnije ulaze u pubertet (40).

Uočena je značajna povezanost rasta Risserovog znaka s dobi. S ciljem izbjegavanja konfirmacijske pristranosti potreban je oprez kod interpretacije toga podatka. S obzirom na to da je Risserov znak u pozitivnoj korelaciji s dobi, stariji adolescenti koji su bliže koštanoj zrelosti imat će i veći Risserov znak. Zbog toga je Risserov znak parametar kojim se određuje koštana zrelost (8, 11). Asimetrija tijela manje je smetala mlađim adolescentima, dok su stariji ispitanici u značajnoj mjeri iskazali zabrinutost za bavljenje sportom i tjelesnom aktivnosti. Statistički značajnih razlika s obzirom na dob, spol, vrstu deformacije, nošenje ili nenošenje ortoze i ukupne TAPS vrijednosti nije bilo među adolescentima koji se bave ili ne bave sportom i rekreacijom.

U upitniku samoprocjene izgleda i kvalitete života adolescenata ovisno o bavljenju rekreacijom pronađene su statistički značajne razlike. U značajno manjoj mjeri adolescenti koji se bave sportom i rekreacijom uočavaju asimetriju svoga tijela. U pozitivnoj korelaciji je istraživanje na temu korelacija između kliničkog stanja skolioze i percepcije slike vlastitog tijela kod djevojčica s adolescentnom idiopatskom skoliozom. U istraživanju je korišten TAPS upitnik. Veći kutovi deformacije bili su popraćeni nižim vrijednostima subjektivnog dojma izgleda tijela utvrđenim TAPS upitnikom što je u korelaciji s ovim istraživanjem. Zatim, pacijenti su uočili asimetriju tijela i bili su svjesni promjene tijela. Nisu pronađeni utjecaji sudjelovanja u izvanškolskim tjelesnim aktivnostima na percepciju vlastitog tijela (41). Također, prema ovom istraživanju bavljenje rekreacijom i sportom značajno utječe na samoprocijenjenu kvalitetu života adolescenata s deformitetima kralježnice kao i na pozitivno raspoloženje.

Nedostatak ovoga istraživanja je što nije napravljena usporedna procjena tjelesnog izgleda TAPS upitnikom sa zdravim adolescentima, odnosno onima bez razvojnih deformiteta kralježnice kako bi se utvrdilo koliki utjecaj ima dijagnoza na samopercepciju tjelesnog izgleda kod adolescenata. Nadalje, osobe koje pohađaju rehabilitaciju rade na popravljanju slike o sebi, kako fizički, tako i mentalno. Longitudinalni dizajn istraživanja pružio bi dublje razumijevanje

5. RASPRAVA

percepcije tjelesnog izgleda i zadovoljstvo samim izgledom. Praćenje adolescenata tijekom njihovog psihosocijalnog razvoja i prilagodba za potencijalne zbunjujuće čimbenike razjasnila bi kako se percepcija tjelesnog izgleda mijenja tijekom vremena. Nadalje, u analizi podataka korištena je bivarijantna analiza, ali bi multivarijabilna regresijska analiza pomogla ublažiti zbunjujuće učinke na povezanost između izloženosti i ishoda. Istraživanje bi trebalo proširiti s većim broj adolescenata s dijagnozom razvojnih deformiteta kralježnice, odnosno skoliozom i kifozom, kao i kontrolnom skupinom kako bi se utvrdilo koliki zaista utjecaj ima dijagnoza na psihosocijalni razvoj pojedinca.

6. ZAKLJUČAK

Provedenim istraživanjem i statističkom analizom dobivenih podataka mogu se izvesti sljedeći zaključci:

- Adolescenti s kifozaom smatraju da njihova leđa izgledaju ljepše nakon bavljenja sportom i rekreacijom.
- Adolescenti koji nose ortoza procijenili su da imaju manju deformaciju kraljeznice i u većoj mjeri smatraju da se ne mogu baviti tjelesnom aktivnosti i sportom zbog deformacije koja značajno utječe na njihovo samopouzdanje. Adolescentima koji ne nose ortoza ne smeta asimetrija tijela niti ih njihov tjelesni izgled ograničava u odnosu na adolescente koji koriste ortoza.
- U percepciji tjelesnog izgleda između adolescenata sa skoliozom i kifozaom ovisno o spolu, u značajnoj mjeri veći broj djevojčica ima dijagnozu skolioze te je uočena razlika u procjeni izgleda temeljem druge slike TAPS upitnika gdje djevojčice svoju skoliozu procjenjuju kao značajno manji deformitet kraljeznice nego dječaci.
- Adolescenti koji se bave sportom i rekreacijom u manjoj mjeri uočavaju asimetriju svog tijela i bavljenje sportom i rekreacijom značajno utječe na samoprocijenjenu kvalitetu života adolescenata s deformitetima i na pozitivno raspoloženje.

7. SAŽETAK

Cilj istraživanja: Cilj je istraživanja ispitati razlike u percepciji tjelesnog izgleda adolescenata s razvojnim deformitetima kralježnice ovisno o vrsti deformiteta, korištenju ili nekorištenju ortoze, spolu, dobi i bavljenju sportom i rekreacijom.

Nacrt studije: Presječno istraživanje.

Ispitanici i metode: Istraživanje je provedeno na 100 adolescenata u dobi od 11 do 17 godina, uključujući oba spola, s dijagnozom adolescentne idiopatske skolioze i kifoze. U istraživanju je korišten međunarodni upitnik o samoprocjeni tjelesnog izgleda (TAPS) i samostalno konstruirani anonimni upitnik.

Rezultati: Podaci svih 100 ispitanika statistički su analizirani. Prosječna dob ispitanika iznosila je 15 godina. U istraživanju je sudjelovalo 78 djevojčica i 22 dječaka. Ukupno je bilo 80 adolescenata sa skoliozom i 20 adolescenata s kifozom. Prosječna TAPS vrijednost svih adolescenata iznosila je $2,19 \pm 0,67$ s medijanom od 2 i interkvartilnim rasponom od 2 do 2,67. Statistički značajna zapažena razlika je što adolescenti s kifozom smatraju da njihova leđa izgledaju ljepše nakon bavljenja sportom i rekreacijom ($P=0,03$). Adolescenti koji koriste ortozu više smatraju da se ne mogu baviti tjelesnom aktivnosti i sportom zbog deformacije te ona značajno utječe na njihovo samopouzdanje ($P=0,03$). Adolescenti koji se bave rekreacijom i sportom u značajnije manjoj mjeri uočavaju asimetriju svoga tijela u odnosu na one koji se ne bave rekreacijom ($P=0,02$).

Zaključak: Postoje razlike u samoprocjeni tjelesnog izgleda kod adolescenata s razvojnim deformitetima kralježnice ovisno o vrsti deformiteta, korištenju ili nekorištenju ortoze, spolu, dobi i bavljenju sportom i rekreacijom.

Ključne riječi: adolescencija; kifoza; samoprocjena; skolioza

8. SUMMARY

Self-assessment of physical appearance in adolescents with spinal deformities

Objectives: The aim of the study is to investigate the differences in the perception of the physical appearance in adolescents with developmental spinal deformities depending on the type of deformity, the use or non-use of orthoses, gender, age, and sports and recreation.

Study Design: The study was designed as a cross-sectional study.

Participants and Methods: The study was conducted on 100 adolescents aged 11 to 17 of both genders diagnosed with adolescent idiopathic scoliosis and kyphosis. An international body appearance self-assessment questionnaire (TAPS) and a self-administered anonymous questionnaire were used for the study.

Results: The data from all 100 respondents were statistically analyzed. The average age of the respondents was 15 years. There were 78 girls and 22 boys who took part in the study. There were 80 adolescents with scoliosis and 20 adolescents with kyphosis. The mean TAPS score of all adolescents was 2.19 ± 0.67 , with a median of 2 and an interquartile range of 2 to 2.67. A statistically significant observed difference is that adolescents with kyphosis think their backs look nicer after sports and leisure activities ($P=0.03$). Adolescents who use orthoses are more likely to believe that they cannot engage in physical activity and sports due to their deformity, and this significantly affects their self-confidence ($P=0.03$). Adolescents who exercise and play sports in their free time perceive the asymmetry of their bodies significantly less than adolescents who do not exercise ($P=0.02$).

Conclusion: There are differences in the self-assessment of physical appearance in adolescents with developmental spinal deformities depending on the type of deformity, the use or non-use of orthoses, gender, age, and participation in sports and recreation.

Keywords: adolescence; kyphosis; self-assessment; scoliosis

9. LITERATURA

1. Matoković D. Skolioza. Radiološka mjerenja linija, osi i kutova koštano-zglobnog sustava, Medicinska naklada Zagreb 2015, 89-127.
2. Negrini S, Aulisa AG, Aulisa S, Circo AB, de Mauroy JC, Durmala J, i sur. 2011 SOSORT guidelines: Orthopaedic and Rehabilitation treatment of idiopathic scoliosis during growth. *Scoliosis* 2012;7(1):3.
3. Rigo MD, Grivas TB. „Rehabilitation schools for scoliosis“ thematic series: describing the methods and results. *Scoliosis*. 2010;5:27.
4. Đapić T, Klasifikacija i prirodni tijek skolioza i kifoza. Knjiga simpozija Neoperacijsko liječenje skolioza i kifoza. Kuća zdravlja. 2015.
5. Rigo M. Chêneau Brace Concept in Das Chêneau-Korsett nach Rigo. Unterlagen zum Seminar 3387 Bundesfachschule Orthopädie-Technik 2016.
6. Konieczny MR, Senyurt H, Krauspe R. Epydemiology of adolescent idiopathic scoliosis. *J Child Orthop*. 2013;7(1): 3-9.
7. Negrini S, Minozzi S, Bettany-Saltikov J, Chockalingam N, Grivas T, Kotwicki T, i sur. Braces for idiopathic scoliosis in adolescents. *Cochrane Database Syst Rev*. 2015;18;2015(6):CD006850.
8. Kesak-Ursić Đ. Konzervativno liječenje idiopatske skolioze. *Medicus*. 2017;26:(1):103-110.
9. Kuzman M. Probir za adolescentnu idiopatsku skoliozu u Republici Hrvatskoj. Knjiga simpozija Neoperacijsko liječenje skolioza i kifoza. Kuća zdravlja 2015.
10. Đapić T. Osnovni principi operacijskog liječenja deformacija kralježnice dječje i adolescentne dobi. Knjiga simpozija Neoperacijsko liječenje skolioza i kifoza. Kuća zdravlja 2015.
11. Weiss HR, Goodall D. The treatment of adolescent idiopathic scoliosis (AIS) according to present evidence. A systematic review. *Eur J Phys Rehabil Med*. 2008;44:177-93.
12. Jin C, Wang S, Yang G, Li E, Liang Z. A Review of the Methods on Cobb Angle Measurements for Spinal Curvature. *Sensors (Basel)*. 2022;22(9):3258.
13. Đapić T. Klasifikacija i prirodni tijek skolioza i kifoza. Knjiga simpozija Neoperacijsko liječenje skolioza i kifoza. Zagreb, Kuća zdravlja 2015.
14. Matelj M. Scheuermannova kifoza. 2019.

9. LITERATURA

15. Kaur S, Lalam R. Scheuermann's Disease. *Semin Musculoskelet Radiol.* 2023;27(5):522-528..
16. Lowe TG, Line BG. Evidence Based Medicine Analysis of Scheuermann Kyphosis. *Spine (Phila Pa 1976).* 2007;32(195):115-9.
17. Antičević D. Skolioze i adolescencija. *Medicus.* 2010;19(1_Adolescencija_2):51-60.
18. Kuzman M. Adolescencija, adolescenti i zaštita zdravlja. *Medicus.* 2009;18(2_Adolescencija):155-172.
19. Mitsiaki I, Thirios A, Panagouli E, Bacopoulou F, Pasparakis D, Psaltopoulou T, Sergeantanis TN, Tsitsika A. Adolescent Idiopathic Scoliosis and Mental Health Disorders: A Narrative Review of the Literature. *Children (Basel).* 2022;9(5):597.
20. Lebedina-Manzoni, M, Lotar M. Percepcija sebe kod adolescenata u Hrvatskoj. *Kriminologija i socijalna integracija.* 2011;19(1):39-50.
21. Kosinac Z. Dismorfizmi prsnog koša (pectus carinatum i pectus excavatum) u djece i mlađih adolescenata. *Hrvatski športskomedicinski vjesnik.* 2005;20(2):72-80.
22. Baird C, Gardner A. A report of the number of adolescents screened as warranting further investigation for depression and social anxiety in a pre-operative cohort with idiopathic scoliosis. *Surgeon.* 2021;19(5):263-267.
23. Martinec R. Slika tijela: pregled nekih interdisciplinarnih pristupa u edukaciji, dijagnostici, terapiji i rehabilitaciji. *Hrvatska revija za rehabilitacijska istraživanja.* 2008;44(1):105-118.
24. Lukić IK, Sambunjak I. Vrste istraživanja. U: Marušić M, urednik. *Uvod u znanstveni rad u medicini.* 5. izdanje. Zagreb: Medicinska naklada; 2013. str. 38-55.
25. Jin C, Wang S, Yang G, Li E, Liang Z. A Review of the Methods on Cobb Angle Measurements for Spinal Curvature. *Sensors (Basel).* 2022;22(9):3258.
26. Audat ZA, Kheirallah KA, Ababneh BF, Aljamal HZ, Alsulaiman JW, Bataineh YS, i sur. Assessment of Quality of Life for Scheuermann's Kyphosis Patients with Cobb's Angle 50°-65° Treated Conservatively or Surgically in North Jordan: A Prospective Comparative Study. *Clin Orthop Surg.* 2022;14(2):244-252.
27. Bago J, Sanchez-Raya J, Perez-Grueso FJ, Climent JM. The Trunk Appearance Perception Scale (TAPS): a new tool to evaluate subjective impression of trunk deformity in patients with idiopathic scoliosis. *Scoliosis.* 2010;25:5:6.
28. Bago J, Matamalas A, Sánchez-Raya J, Pellise F, Pérez-Grueso FJS. Responsiveness of Image Perception Outcome Scales After Surgical Treatment of Idiopathic Scoliosis: A

- Comparison Between the Trunk Appearance Perception Scale (TAPS) and Scoliosis Research Society-22 (SRS-22) Questionnaire. *Spine Deform.* 2018;6(4):417-423.
29. Matamalas A, D'Agata E, Sanchez-Raya J, Bago J. Trunk appearance perception scale for physicians (TAPS-Phy) - a valid and reliable tool to rate trunk deformity in idiopathic scoliosis. *Scoliosis Spinal Disord.* 2016;11:24.
30. Thakur A, Groisser B, Hillstrom HJ, Cunningham ME, Hresko MT, Otremski H, Morse KW, Page K, Gmelich C, Kimmel R, Wolf A, Widmann RF, Heyer JH. 3D surface topographic measurements for idiopathic scoliosis are highly correlative to patient self-image questionnaires. *Spine Deform.* 2023;11(4):871-880.
31. Sanchez-Raya J, Matamalas A, Figueras C, Bago J. Validity of a one-item drawing-based instrument to assess trunk deformity perception in kyphotic deformities. *Spine Deform.* 2020;8(6):1239-1246.
32. Bezalel T, Carmeli E, Levi D, Kalichman L. The Effect of Schroth Therapy on Thoracic Kyphotic Curve and Quality of Life in Scheuermann's Patients: A Randomized Controlled Trial. *Asian Spine J.* 2019;13(3):490-499.
33. Hosseini SM, Alizadeh, MH. The effect of an 8-week corrective exercise program on the body image of women with hyper kyphosis. *Sport Sciences and Health Research.* 2021;14(1):1-10.
34. Misterska E, Głowacki J, Głowacki M, Okręt A. Long-term effects of conservative treatment of Milwaukee brace on body image and mental health of patients with idiopathic scoliosis. *PLoS ONE.* 2018;13(2):e0193447.
35. Misterska E, Glowacki M, Latuszewska J, Adamczyk K.. Perception of stress level, trunk appearance, body function and mental health in females with adolescent idiopathic scoliosis treated conservatively: a longitudinal analysis. *Quality of Life Research.* 2013;22:1633-1645.
36. Paolucci T, Piccinini G, Iosa M, Piermattei C, De Angelis S, Zangrando F i sur. The Importance of Trunk Perception During Brace Treatment in Moderate Juvenile Idiopathic Scoliosis: What Is the Impact on Self-image? *J Back Musculoskelet Rehabil.* 2017;30(2):203-210.
37. Korovessis P, Zacharatos S, Koureas G, Megas P.. Comparative multifactorial analysis of the effects of idiopathic adolescent scoliosis and Scheuermann kyphosis on the self-perceived health status of adolescents treated with brace. *Eur Spine J.* 2007;16:537-546.
38. Huang F, Liu Y, Wu J, Yang J, Huang S, Zhang Z, Li D, Gao D. Incidence of scoliosis among junior high school students in Zhongshan city, Guangdong and the possible

9. LITERATURA

- importance of decreased miR-30e expression. *J Int Med Res.* 2020;48(6):300060519889438.
39. Dimeglio A, Canavese F. The immature spine: growth and idiopathic scoliosis. *Ann Transl Med.* 2020;8(2):22.
40. Piątek E, Zawadzka D, Ostrowska B. Correlation between clinical condition of scoliosis and perception of one's body image by girls with adolescent idiopathic scoliosis. *Physiotherapy Quarterly.* 2018;26(3):34-38.