

Rehabilitacija ozlijeda rotatorne manšete kod rukometaša

Ferenčević, Luka

Undergraduate thesis / Završni rad

2021

Degree Grantor / Ustanova koja je dodijelila akademski / stručni stupanj: **Josip Juraj Strossmayer University of Osijek, Faculty of Dental Medicine and Health Osijek / Sveučilište Josipa Jurja Strossmayera u Osijeku, Fakultet za dentalnu medicinu i zdravstvo Osijek**

Permanent link / Trajna poveznica: <https://urn.nsk.hr/urn:nbn:hr:243:850061>

Rights / Prava: [In copyright](#)/[Zaštićeno autorskim pravom.](#)

Download date / Datum preuzimanja: **2024-11-26**

Repository / Repozitorij:

[Faculty of Dental Medicine and Health Osijek
Repository](#)



**SVEUČILIŠTE JOSIPA JURJA STROSSMAYERA U OSIJEKU
FAKULTET ZA DENTALNU MEDICINU I ZDRAVSTVO
OSIJEK**

Preddiplomski / Diplomski sveučilišni studij Fizioterapija

Luka Ferenčević

**REHABILITACIJA ROTATORNE
MANŠETE KOD RUKOMETASA**

Završni rad

Orahovica, 2021.

**SVEUČILIŠTE JOSIPA JURJA STROSSMAYERA U OSIJEKU
FAKULTET ZA DENTALNU MEDICINU I ZDRAVSTVO
OSIJEK**

Preddiplomski / Diplomski sveučilišni studij Fizioterapija

Luka Ferenčević

**REHABILITACIJA ROTATORNE
MANŠETE KOD RUKOMETASA**

Završni rad

Orahovica, 2021.

Rad je ostvaren na Fakultetu za dentalnu medicinu i zdravstvo.

Mentor rada: prof. dr. sc. Savo Jovanović, professor emeritus

Rad ima 22 lista i šest slika.

Znanstveno područje: Biomedicina i zdravstvo

Znanstveno polje: Kliničke medicinske znanosti

Znanstvena grana: Fizikalna medicina i rehabilitacija

SADRŽAJ

1. UVOD	1
2. POSTUPCI.....	2
3. STRUKTURA I FUNKCIJA ROTATORNE MANŠETE	3
4. PATOLOGIJA ROTATORNE MANŠETE	5
4.1. Akutna i traumatična ruptura.....	6
4.2. Istraživanje utjecaja korelacije dobi i rotatorne manšete	6
5. ISTRAŽIVANJA	8
5.1. Patologija bacačkog ramena kod rukometaša	8
5.2. Deficit rotacije ramena među elitnim profesionalnim rukometašima	8
6. REHABILITACIJA	10
6.1. Smanjenje opterećenja i potpuna rehabilitacija ruku	10
6.2. Jačanje rotatorne manšete.....	12
6.2.1. Vježbe s otporom za poticanje mišićne ravnoteže	12
7. ZAKLJUČAK	13
8. SAŽETAK.....	14
9. SUMMARY	15
10. LITERATURA.....	16
11. ŽIVOTOPIS	17

POPIS SLIKA

Slika 1 Anatomija rotatorne manšete, str. 3

Slika 2 Incidencija ozljeda ramena s obzirom na spol i dob, str. 6

Slika 3 Primjer postupka rukometnog izbačaja, str. 9.....

Slika 4 Primjer vježbe vanjske rotacije, str. 11

Slika 5 Primjer vježbe ekstenzije ramena, str. 11

Slika 6 Primjer vježbe horizontalne abdukcije, str. 11.....

1. UVOD

Rotatorna manšeta najveći je sklop ligamenata, tetiva i zglobova koji obuhvaća ljudsko rameno područje. Rotatorna manšeta pruža aktivnu stabilizaciju kroz cijeli raspon pokreta ramena uključujući fleksiju, ekstenziju, abdukciju, adukciju i unutarnju te vanjsku rotaciju. Općenito, njezini mišići obavljaju sljedeće uloge: *Supraspinatus* pokreće abdukciju, *Infraspinatus* i *Teres minor* iniciraju vanjsku rotaciju, a *Subscapularis* je zadužen za unutarnju rotaciju (1). Jedna je od najbitnijih komponenata za opće pokrete ruku te bi bez nje život bio puno zahtjevniji. Bez obzira na to što od ozljede rotatorne manšete najčešće pate sportaši, ona može zagorčati život i „običnome“ čovjeku u gotovo svakoj prilici. Nužnost rotatorne manšete vidljiva je na najuobičajenijem primjeru oblačenja majice, pri kojemu bi svaki pokret iznad visine ramena uzrokovao neugodan bol i nelagodu. Ona je najbitnija komponenta u svakom bacačkom sportu, a njezina ozljeda rezultira kroničnim, često neizlječivim stanjima koja mogu dovesti do preranog završetka sportske karijere. Rukomet slovi kao jedan od sportova u kojemu je ova ozljeda vrlo učestala. Rupture rotatorne manšete mogu nastati zbog nanošenja neprestanog stresa i nakupljanja mikrotrauma. Repetitivni pokreti mogu prouzročiti mikrotraume vlakana tetive rotatorne manšete. Te mikrotraume ili vrlo malene rupturi vlakana mogu dovesti do djelomičnog kidanja tetive koje postupno može napredovati do apsolutnog puknuća, pojave nimalo strane igračima rukometa (2). Odabir teme ovoga preglednog rada proizlazi iz osobne motivacije, jer sam i sam bio u procesu rehabilitacije rotatorne manšete i zanimalo me može li se rameni sklop vratiti u prvobitno stanje s potpunom funkcionalnošću. Rad će prikazati definiciju i strukturu rotatorne manšete, razlog zbog kojeg je njezina ozljeda učestala kod rukometaša, njenu prevenciju i liječenje.

2. POSTUPCI

U radu će biti tumačeni dijelovi radova iz različitih znanstvenih istraživanja i stručnih studija te medicinske literature na temu rehabilitacije i prevalencije ozljede rotatorne manšete. Pregledano je devet radova od kojih je šest izdvojeno i korišteno u izradi ovoga završnog rada.

Kriteriji odabira radova bili su:

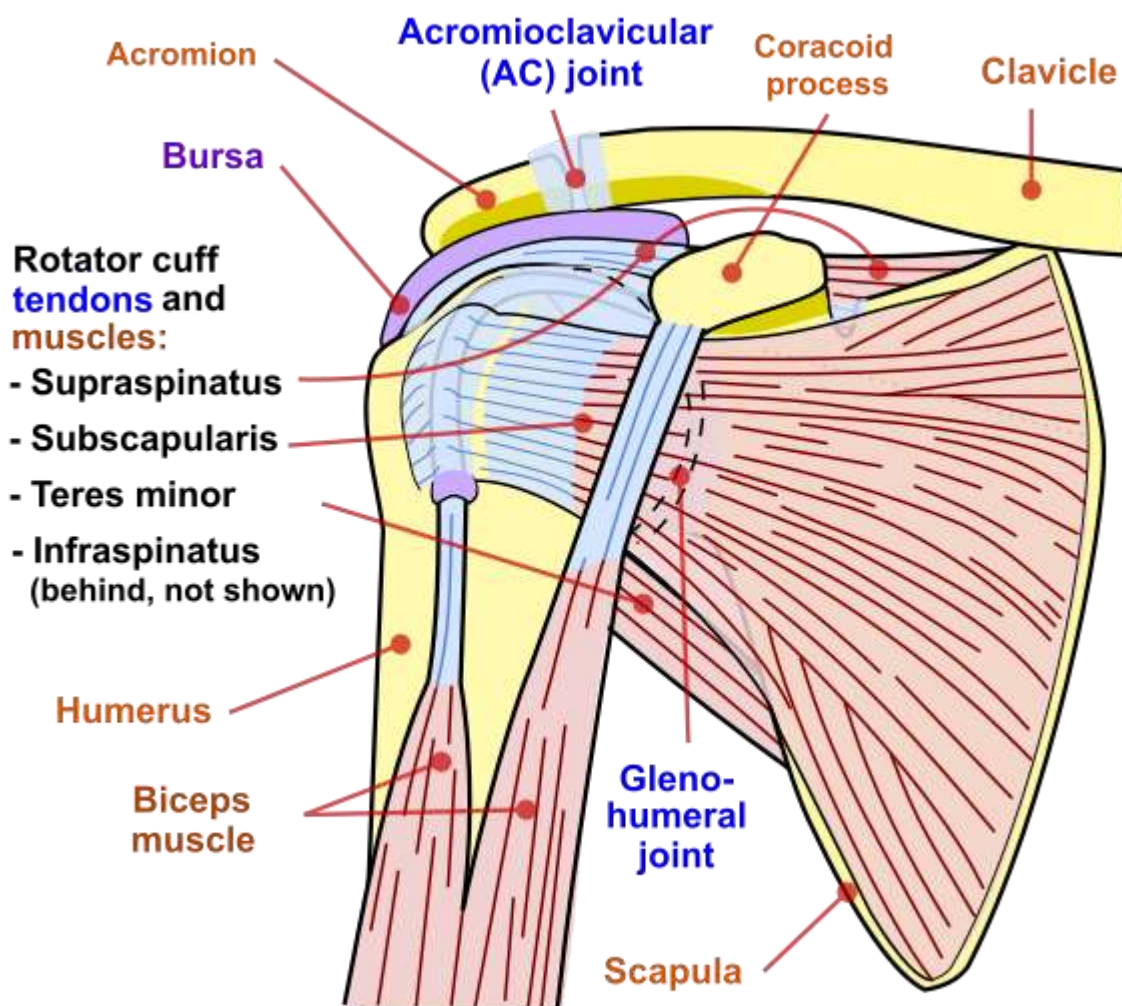
- rad koji odgovara temi
- rad na hrvatskome ili engleskome jeziku
- rad objavljen unazad 15 godina
- rad koji je objavljen u potpunosti.

Pretraživane baze podataka su: Hrčak, Medline, Physiopedia.

Ključne riječi: Physiotherapy, rotator cuff, Throwing shoulder, rehabilitation, liječenje.

3. STRUKTURA I FUNKCIJA ROTATORNE MANŠETE

Rotatorna manšeta uobičajen je naziv za skupinu od 4 različita mišića i njihovih tetiva koje pružaju snagu i stabilnost tijekom kompleksnih kretnji ramena. Nazivaju ih i mišićima SITS, s obzirom na prvo slovo njihovih imena (*Supraspinatus*, *Infraspinatus*, *Teres minor* i *Subscapularis*). Mišići polaze s lopatice i spajaju se s glavom humerusa, tvoreći manšetu oko glenohumeralnog zgloba.



[Ta fotografija](#) korisnika Nepoznat autor: licenca [CC BY-SA](#)

Slika 1 Anatomija rotatorne manšete

Mišići rotatorne manšete koriste se u raznim pokretima gornjih ekstremiteta, uključujući fleksiju, abdukciju, unutarnju rotaciju i vanjsku rotaciju. Oni su bitni faktori u gotovo svakoj vrsti pokreta ramenima. Uravnotežena snaga i fleksibilnost svakog od četiriju mišića vitalni su za održavanje funkcioniranja cijeloga ramenog sklopa.

Kao grupa, mišići rotatorne manšete odgovorni su za stabilizaciju ramenog zgloba, osiguravajući 'fine pokrete', pokrete glave nadlaktične kosti unutar glenoidne jame. Oni su duboki mišići i izuzetno su aktivni u neuromuskularnoj kontroli ramenog sklopa tijekom pokreta gornjih ekstremiteta.

Mišići drže glavu *humerusa* unutar male glenoidne jame lopatice kako bi povećali raspon kretnji u glenohumeralnom zglobu te samim time izbjegli mehaničku opstrukciju (tj. moguće biomehaničko uklještenje tijekom uzdizanja (3, 4). Dobro je dokumentirano da disfunkcije rotatorne manšete mogu dovesti do bola u ramenu, narušenih funkcionalnih sposobnosti i smanjene kvalitete života (5).

4. PATOLOGIJA ROTATORNE MANŠETE

Patologija rotatorne manšete najčešći je uzrok bolnog ramena, a njegova prevalencija raste s dobi pacijenata. Pokazalo se da ruptura rotatorne manšete uzrokuje značajni bol i invaliditet sa smanjenim učinkom u aktivnostima svakodnevnog života. Poremećaji ramena narušavaju kvalitetu života kao i opće psihološko stanje pojedinca.

Postoje razne mogućnosti liječenja ozljeda rotatorne manšete, uključujući konzervativnu i kiruršku. Konzervativno liječenje uključuje: modificiranje aktivnosti, nesteroidne protuupalne lijekove (NSAID), injekcije kortikosteroida i fizioterapiju.

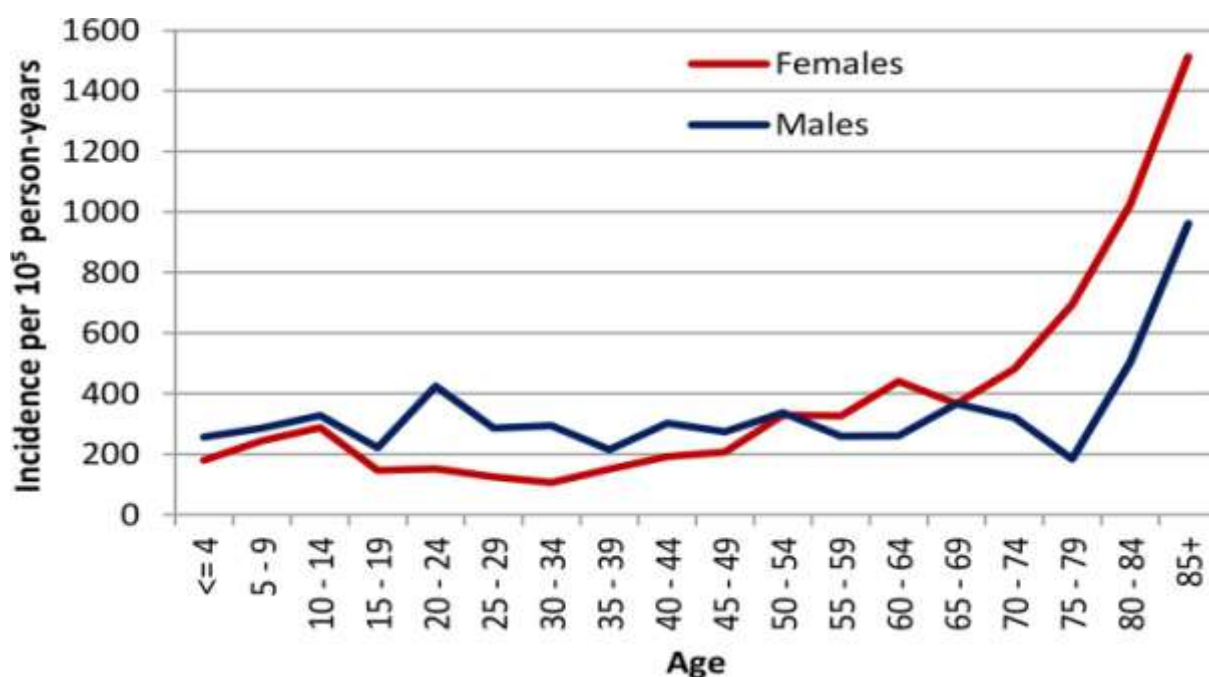
Načini fizioterapije uključuju manualnu terapiju i vježbanje. Iako ove terapije ne liječe specifičnu patologiju, usredotočene su na ispravljanje rotatorne manšete, slabost mišića lopatice, zatezanje stražnje kapsule i ostalih mekih tkiva te ispravljanje abnormalnosti držanja tijela koje pridonose bolovima i disfunkcionalnosti.

Uz kirurško liječenje, postoperativna rehabilitacija fokusira se na prevenciju i jačanje ukočenosti rotatorne manšete i mišićnu strukturu lopatice. Prethodna istraživanja pokazala su nam da su i dalje potrebna klinička ispitivanja za uspostavljanje optimalnog protokola liječenja. Rad će, na temelju trenutne literature, iznijeti pregled mogućnosti rehabilitacije s bolešću rotatorne manšete.

Patologija rotatorne manšete obično se predstavlja kao bol ili slabost uz fleksiju i unutarnju ili vanjsku rotaciju ramena. Noćni bol i nemogućnost izvođenja ADL-a također su česte pritužbe. Pucanjem rotatorne manšete s djelomičnim zadebljanjem na bočnoj strani može doći do naleta u fleksiji i unutarnjoj rotaciji ruke (6).

4.1. Akutna i traumatična ruptura

Ruptura rotatorne manšete može biti akutna, kronična ili akutna na kroničnu. Akutne ili traumatične rupture rjeđe su i na njih se sumnja kod mlađih pacijenata te one predstavljaju bolove i poremećaje funkcije nakon prethodnih traumatičnih događaja. Kronične ili atraumatične rupture češće su i vjerojatno su rezultat starosne povezanosti, degenerativnog procesa. One mogu biti asimptomatske ili se mogu pojaviti kao podmukli početak simptoma u srednjoj dobi, kao i u starijim dobnim skupinama.



Ta fotografija korisnika Nepoznat autor: licenca CC BY-NC

Slika 2 Incidencija ozljeda ramena s obzirom na spol i dob

Slika opisuje povezanost dobi i spola s povećanjem ili smanjenjem incidencije ozljeda ramena. U dobi od 20 do 29 godina muškarci imaju značajno povećanu incidenciju ozljeda u usporedbi sa ženama. Incidencija kod žena, možemo zaključiti, polako kreće rasti od 34. godine te postiže vrhunac nakon 69. godine, nastavljajući do duboke starosti (6).

4.2. Istraživanje utjecaja korelacije dobi i rotatorne manšete

Neka od istraživanja potvrdila su teoriju o sve većoj učestalosti rupture rotatora tijekom posljednjih 20 godina, povezano sa starenjem stanovništva. Prevalencija abnormalnosti rotatorne manšete znatno se povećala: kod pacijenata mlađih od 20 godina za 9,7 %, a u pacijenata starijih od 80 godina za 62 %.

S obzirom na veliku prevalenciju ruptura, vjerojatno je da su atraumatske degenerativne rupture često asimptomatske. Yamamoto i suradnici utvrdili su da je 65,4 % ruptura rotatora asimptomatsko u planinskom selu. Djelomična puknuća rotatorne manšete najbolje je snimiti MRI-jem ili ultrazvukom; opisana su mjestom, veličinom i stupnjem uvlačenja. Patte je razvio sustav klasifikacije koji koristi topografiju ruptura u više ravnina.

Opis povlačenja rupture u frontalnoj (koralnoj) ravnini pokazao je konstantu. Davidson i Burkhart razvili su klasifikacijski sustav koji opisuje rupturnu geometriju na preoperativnom MRI-ju. Iako ovo pruža prognostičku indikaciju, nedostaje opis pomicanja, kvaliteta tetiva ili atrofija mišića.

DeOrio i Cofield opisali su intraoperativne nalaze ruptura u rasponu od malih do masivnih, ali nisu specificirali zahvaćenost tetiva ili kvalitetu tkiva. Iako se smatralo da je mjesto i vrstu rupture lako moguće odrediti, Kuhn i suradnici utvrdili su lošu pouzdanost između dvaju načina postavljanja dijagnoza koristeći trenutne klasifikacijske sustave. Zaključili su da rezultat ovisi o načinu postavljanja dijagnoze i često nije jednak u usporedbi s rezultatima dobivenim drugim metodama. Trenutno nema klasifikacijskog sustava koji pouzdano uključuje veličinu, oblik, duljinu, mjesto rupture, zahvaćenost tetiva, kvalitetu tkiva i atrofiju okolnih mišića (6).

5. ISTRAŽIVANJA

5.1. Patologija bacačkog ramena kod rukometaša

Povećanjem vanjske rotacije, smanjenjem unutarnje rotacije, sve većom retrakcijom humerala i retroverzijom glenoida, i razvojem labavosti prednje kapsule, dolazi do početnih problema u ramenom obruču. Kombinacija prilagodbi i zahtjeva za bacačko rame znači da je ono ranjivo na česta akutna i kronična patološka stanja. Profesionalni rukometaši (momčad SAD-a) izvode najmanje 48 000 bacanja iznad glave po sezoni s brzinom lopte koja doseže i do 150 kilometara na sat.

U ranijoj studiji Josta i drugih utvrđeno je da su strukturne abnormalnosti bile prisutne u 93 % bacačkih ramena profesionalnih europskih rukometaša na MRI-ju s prosječno sedam nalaza po snimanju. Utvrđene abnormalnosti uključivale su prisutnost djelomične ruptуре rotatorne manšete i tendinopatije, lateralni osteohondralni defekti glave nadlaktične kosti i impingment sindrom ramena. Zanimljivo je da su klinički simptomi slabo korelirali s kliničkim i MRI nalazom.

Samo se kod 37 % igrača s dokazima o abnormalnosti uočenima na magnetskoj rezonanciji zapravo radilo o simptomatičnim abnormalnostima. Prirodno starenje ovih otkrića, nakon što profesionalni sportaši završe karijeru, ostaje zagonetka. Boljim razumijevanjem onoga što se događa na radiografskim i kliničkim nalazima nakon prestanka karijera možemo utjecati na to kako se odnosimo prema sportašima s tim poremećajima ramena tijekom i nakon njihove karijere (7).

5.2. Deficit rotacije ramena među elitnim profesionalnim rukometašima

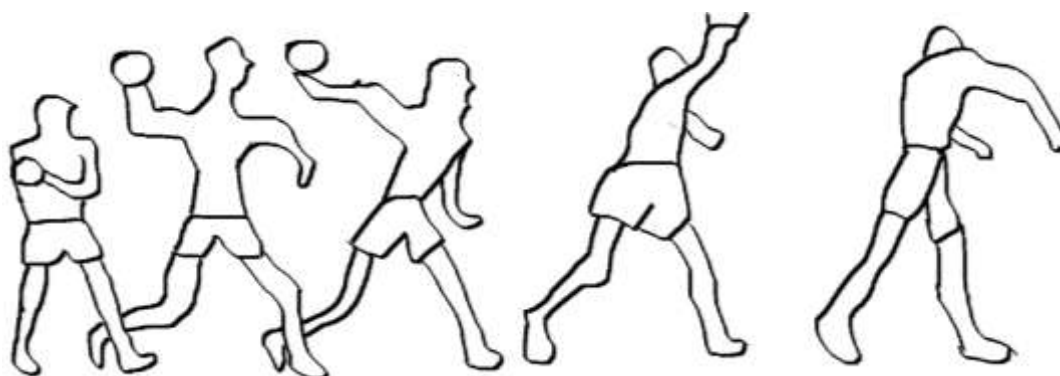Razvoj glenohumeralnog niza promjena prilagođenih određenom pokretu može utjecati na sportaše bacačkih sportova i pridonijeti ozljedi ramena. Svrha ovog istraživanja bila je procijeniti deficit rotacije ramena među elitnim profesionalnim rukometašima te njegovu korelaciju s prisutnošću bola u ramenu i morfološkim promjenama.

Osamdeset i sedam elitnih profesionalnih rukometaša i četrdeset i jedan zdravi volonter, među kojima nije bilo sportaša, sudjelovali su u istraživanju. Evaluacije su uključivale mjerenje opsega unutarnje i vanjske rotacije, ukupnog luka pokreta, prepoznavanje bola u ramenu i ultrazvučni pregled za dijagnozu ruptуре rotatora i unutarnjeg sindroma sraza ramena.

Glenohumeralni rotacijski deficiti ($> 20 - 25^\circ$) bili su pronađeni kod 11 igrača (13 %). Bacačko rame u skupini igrača pokazalo je smanjenu unutarnju i povećanje vanjske rotacije sa

značajno većim rasponom među sportašima u usporedbi s volonterima koji nisu profesionalni sportaši. Deficit unutarnje rotacije ($> 20^\circ$) povezan je s većom učestalošću bolova u ramenu među igračima. Unutarnji deficit rotacije ($> 25^\circ$) i ukupni luk deficit kretanja ($> 20^\circ$) koegzistirali su s većom učestalošću sindroma sraza ramena. Bolovi u ramenu bili su česti (36/97 – 41 %) i povezani su sa smanjenom vanjskom rotacijom i smanjenim ukupnim lukom gibanja. Sindrom sraza ramena (pronađen u 13/87 – 15 %) rezultirao je smanjenim opsegom rotacije i većim deficitom u ukupnom opsegu pokreta, dok je veći raspon u vanjskoj rotaciji rezultirao djelomičnom rupturom rotatora (pronađeno u 12/87 – 14 %).

Patologije i problemi na ramenu često su pogađali skupinu rukometaša. Povećani glenohumeralni rotacijski deficiti kod bacačkog ramena rukometaša koreliraju s bolovima u ramenu i sindromom sraza, dok je povećana vanjska rotacija s djelomičnim puknućem rotatorne manšete. Takvi deficiti utječu na 13 % populacije sportaša. Glavna važnost ove studije je pratiti stanje ramena rukometaša i klinički i MRI slikom. Procjena opsega rotacije, čini se, prepoznaje vrstu patologije ramena (8).



Slika 3 Primjer postupka rukometnog izbačaja
Izvorna slika autora

6. REHABILITACIJA

Konzervativno liječenje opravdano je kod većine ozljeda rotatorne manšete. Osim fizikalne terapije, nekirurško liječenje može uključivati nesteroidne protuupalne lijekove i injekcije steroida, mirovanje, primjenu krioterapije ili termoterapije i masažu. Razborita upotreba najviše tri do četiri injekcije steroida u subakromijalni prostor ili oko tetive bicepsa može biti korisna u ranoj fazi (9). Tijekom pregleda i rehabilitacije važno je izolirati pojedine mišiće rotatorne manšete u što većoj mjeri. To je zato što se mišići mogu pojedinačno premoriti, ozlijediti ili atrofirati (10). Fizikalna terapija ima blagotvoran učinak kada je dio programa liječenja (11).

Ciljevi

Smanjenje bola i napetosti mišića u području lopatice i vrata radi povećanja pokretljivosti lopatice. To osigurava ispravan položaj glenoida. Ciljani mišići su *M. pectoralis minor*, gornji trapez i *M. levator scapulae*. Terapija radi na poboljšanju pogrešnog položaja glave humerala, kako bi se vratila pokretljivost između lopatice i humerusa, ojačavanju mišića koji se stabiliziraju i pomiču rame, gornjeg dijela *M. serratus anteriora* i netaknute mišiće rotatorne manšete uz obnavljanje propriocepcije i automatizma pokreta neuromotornom rehabilitacijom.

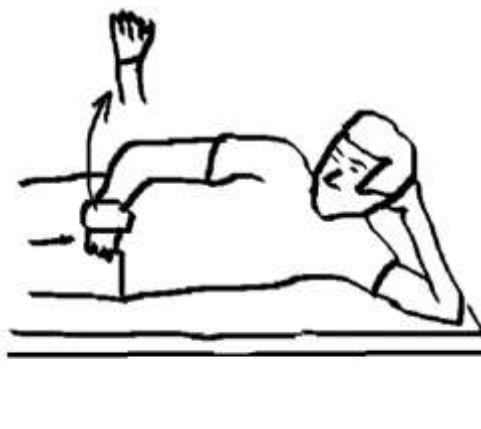6.1. Smanjenje opterećenja i potpuna rehabilitacija ruku

Ne bi trebalo biti nikakvih kompenzacijskih radnji u gornjem ekstremitetu. Savjetuje se brzo korištenje lakta, podlaktice i zapešća kako bi se ojačali, posebice nakon duge imobilizacije. Prikazana je mobilizacija skapulotorakalnog zgloba i submaksimalno jačanje stabilizatora lopatice. Ozlijeđena tkiva ne smiju biti neprikladno opterećena.

Tehnike koje se koriste u ranoj fazi rehabilitacije jesu vježbe otpora pri lopatici i povlačenje. Uključuje bočno ležeći položaj i specifično postavljanje ruke kako bi se oduprlo produljenju i uvlačenju lopatice bez naprezanja na glenohumeralni zglob. Navedena vježba počinje s malim otporom. Glenohumeralni zglob mora biti u laganoj abdukciji i fleksiji prema naprijed tijekom pokreta lopaticom (12).

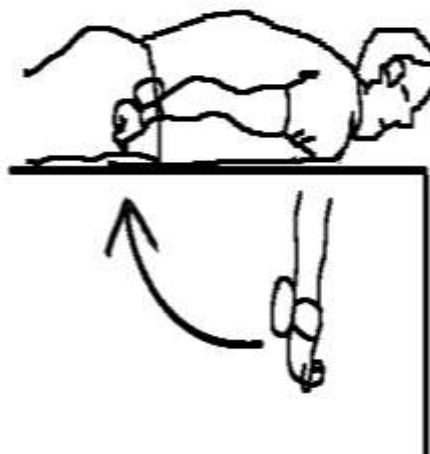
PRIMJERI VJEŽBI OTVORENOG LANCA

1. Bočna vanjska rotacija



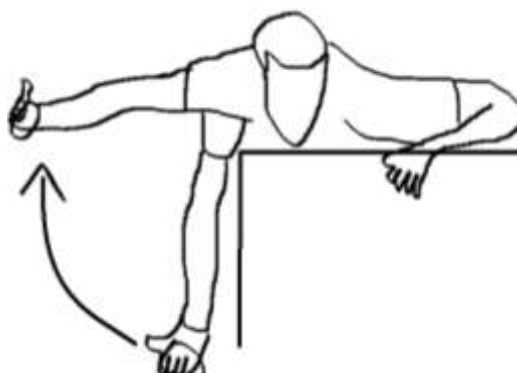
Slika 4 Primjer vježbe vanjske rotacije.
Izvorna slika autora

2. Ekstenzija ramena



Slika 5 Primjer vježbe ekstenzije ramena
Izvorna slika autora

3. Pronirana horizontalna abdukcija



Slika 6 Primjer vježbe horizontalne abdukcije
Izvorna slika autora

6.2. Jačanje rotatorne manšete

Korištenje specifičnih tehnika za kvantificiranje mišićne snage i, najvažnije, mišićnu ravnotežu, najvažniji je korak u rehabilitaciji pacijenata s naznačenom patologijom rotatorne manšete. Objektivnim istraživanjima pomoću instrumenata vršila su se ispitivanja rotatorne manšete te dosljedno prikazala slabost i mišićnu neravnotežu vanjskog i unutarnjeg mišića rotatora na ozlijeđenom ekstremitetu pacijenata sa sindromom sraza rotatorne manšete i nestabilnosti glenohumeralnog zgloba.

U detaljnom proučavanju elektromiografske aktivnosti rotatorne manšete i deltoidne muskulature zdravih ispitanika i pacijenata s oštećenjem ramena utvrđeno je da se kod pacijenata kojima je dijagnosticiran sindrom sraza značajno smanjuje aktivnost supraspinatusa i infraspinatusa u usporedbi sa zdravim ispitanicima.

Nekoliko radova izmjerilo je omjer koncentričnih vanjskih/unutarnjih rotatora pomoću izokinetičke dinamometrije u zdravih neozlijeđenih ispitanika; time je utvrđeno da je taj omjer približno 60 – 70 % ili 95 – 99 % na većini pozicija ispitivanja, uključujući 0° i 90° abdukcije u ravnini lopatice. Stoga će procjenjivanje relativne snage i/ili jednostranog omjera bočne snage mišića (tj. omjer između koncentričnih vanjskih i unutarnjih rotatora) pomoći usmjeriti rehabilitacijski program vježbi.

6.2.1. Vježbe s otporom za poticanje mišićne ravnoteže

Primarni su ciljevi ovih vježbi postići visoke razine aktivacije mišića rotatorne manšete i mišićne aktivacije lopatice pomoću uzorka pokreta i položaja koji ne stvaraju značajni podakromijalni kontakt ili nepotrebno naprezanje statičkih stabilizatora glenohumeralnog zgloba.

7. ZAKLJUČAK

Fizioterapija kao grana medicine ključna je u rješavanju i rehabilitaciji ozljeda u sportu. Rukometaši, kao i ostali sportaši, trebali bi biti pod stalnim nadzorom fizioterapeuta kako bi se mogla uočiti već prva insuficijencija u opsegu i mehanici njihovih pokreta. Najbitnija stvar je, kao i uvijek, prevencija. U slučaju ozljede, sportaša će biti teško vratiti u prijašnje stanje, pogotovo kada je u pitanju ozljeda rotatorne manšete kod rukometaša. Rame je najbitniji dio tijela svakog rukometaša i njemu se treba pridodati posebna pažnja tijekom cijele karijere, ne samo zbog njegove važnosti za bavljenje profesionalnim sportom, već i za život nakon završetka karijere. Bavljenje bacačkim sportovima pospješuje razvitak problema s ramenim sklopom, no oni su često neizbježni i za one koji odaberu ne baviti se tim sportovima.

8. SAŽETAK

Uvod: Pregledom stručne literature, znanstvenih radova i istraživanja prikazati poveznicu između rukometa (bacačkog sporta) te ozljeda rotatorne manšete.

Postupci: Pretraživane baze podataka su: Hrčak, Medline, Physiopedia

Prikaz teme: Najčešća ozljeda kod rukometaša je ozljeda rotatorne manšete. Njene karakteristike su smanjenje opsega pokreta, bolnost, osjećaj ukočenosti ramena. Povećani glenohumeralni rotacijski deficiti kod bacačkog ramena rukometaša koreliraju s bolovima u ramenu i sindromom sraza, dok je povećana vanjska rotacija povezana s djelomičnim puknućem rotatorne manšete. Povećanjem vanjske rotacije, smanjenjem unutarnje rotacije, sve većom retroakcijom humerala i retroverzijom glenoida dolazi do razvoja labavosti prednje kapsule glenohumeralnog zgloba. Kombinacija prilagodbi i zahtjeva za bacačko rame znači da je ono ranjivo na česta akutna i kronična patološka stanja. Ovoj temi trebalo bi pridodati više pažnje i istraživanja kako bi profesionalni sportaši nakon završetka karijere mogli imati bolju kvalitetu života te kako bi imali manje i blaže posljedice zbog stalnog napora uzrokovanog treningom, vježbama i utakmicama.

Zaključak: Najvažnija je prevencija te redovito praćenje i nadzor ramenog sklopa, kako bi se na vrijeme moglo postupiti u skladu s vrstom i stupnjem uočene ozljede.

Ključne riječi: rotatorna manšeta; prevencija; fizioterapija; rameni sklop

9. SUMMARY

REHABILITATION OF ROTATOR CUFF INJURIES OF HANDBALL PLAYERS

Introduction: Reviewing the professional literature, scientific papers and research to find and show the link between handball (throwing sports) and rotator cuff injuries.

Procedures: Searched databases are: Hrčak, Medline, Physiopedia.

Overview: The most common injury of handball players is a rotator cuff injury. Its characteristics are reduction in range of motion, pain, and feeling of stiffness in. Increased glenohumeral rotation deficits in the throwing arm of handball players correlate with shoulder pain and impingement syndrome, while increased external rotation is associated with partial rupture of the rotator cuff. By increasing the external rotation, decreasing the internal rotation, increasing retraction of the humerus and retroversion of the glenoid, develops the looseness of the anterior capsule of the glenohumeral joint. The combination of adjustments and pitcher shoulder requirements means that it is more vulnerable to frequent acute and chronic pathological conditions. More attention and research should be added to this topic in order for professional athletes to have a better life quality after the end of their careers and so that they have less and milder consequences due to constant exertion of the shoulder during training, exercise and matches.

Conclusion: The most important thing is prevention and constant monitoring and of the shoulder joint in order to be able to act in time in accordance with the type and degree of the observed injury.

Keywords: Rotator cuff; prevention; physiotherapy; shoulder assembly

10. LITERATURA

1. Greenspoon JA, Petri M, Warth RJ, Millett PJ. Massive rotator cuff tears: pathomechanics, current treatment options, and clinical outcomes. *J Shoulder Elb Surg.* 2015;24(9):1493–505.
2. Pandey V, Jaap Willems W. Rotator cuff tear: A detailed update. *Asia-Pacific J Sport Med Arthrosc Rehabil Technol.* 2015;2:1–14.
3. Gray H. *Anatomy of the Human Body.* Philadelphia: Lea and Febiger, 1918; 2. izd, Bartleby, 2000.
14. Codman EA. *The shoulder.* Malibar, Florida: R.E. Kreiger; 1934.
5. Bachasson D, Singh, A, Shah, SB i sur. The role of the peripheral and central nervous systems in rotator cuff disease. *J Shoulder Elbow Surg.* izd 24. 1322-1335. 2015.
6. Jeffrey DO, Ashok LG, Brett W & J. Michael W (2016) Rotator cuff rehabilitation: current theories and practice, *The Physician and Sportsmedicine,* 2016, 44, 85-92.
7. Michael OS, Simone D, Christian WP MD, Sumit Raniga, Bernhard J, Matthias AZ, i sur. Many Shoulder MRI Findings in Elite Professional Throwing Athletes Resolve After Retirement: A Clinical and Radiographic Study. *Clin Orthop Relat Res.* 2018;476:620-631.
8. Przemyslaw L, Piotr K, Pawel C, Ewa B, Monika G, Marcin D i sur. Rotational glenohumeral adaptations are associated with shoulder pathology in professional male handball players. *Springer.* 2017;1-9.
9. Fukuda H. The Management of Partial Thickness Tears of the Rotator cuff. *The Journal of Bone and Joint Surgery.* 2003;85:3-11.
10. Jobe FW, Moynes DR. Delineation of diagnostic criteria and a rehabilitation program for rotator cuff injuries. *The American journal of sports medicine.* 1982;336-339.
11. Ainsworth R, Lewis JS. Exercise therapy for the conservative management of full thickness tears of the rotator cuff: a systematic review. *British journal of sports medicine.* 2007;41:200-210.
12. Collin PG, Gain S, Nguyen Huu F, Lädermann A. Is rehabilitation effective in massive rotator cuff tears? *Orthopaedics & Traumatology: Surgery & Research.* 2015;101:203-205.