

# Rehabilitacija benignog paroksizmalnog pozicijskog vertiga

---

Grgić, Iva

Master's thesis / Diplomski rad

2021

*Degree Grantor / Ustanova koja je dodijelila akademski / stručni stupanj:* **Josip Juraj Strossmayer University of Osijek, Faculty of Dental Medicine and Health Osijek / Sveučilište Josipa Jurja Strossmayera u Osijeku, Fakultet za dentalnu medicinu i zdravstvo Osijek**

*Permanent link / Trajna poveznica:* <https://urn.nsk.hr/urn:nbn:hr:243:981452>

*Rights / Prava:* [In copyright](#)

*Download date / Datum preuzimanja:* **2021-09-24**

*Repository / Repozitorij:*

[Faculty of Dental Medicine and Health Osijek  
Repository](#)



**SVEUČILIŠTE JOSIPA JURJA STROSSMAYERA U OSIJEKU**

**FAKULTET ZA DENTALNU MEDICINU I ZDRAVSTVO**

**OSIJEK**

**Diplomski sveučilišni studij Fizioterapija**

**Iva Grgić**

**REHABILITACIJA BENIGNOG  
PAROKSIZMALNOG POZICIJSKOG  
VERTIGA**

**Diplomski rad**

**Orahovica, 2021.**

**SVEUČILIŠTE JOSIPA JURJA STROSSMAYERA U OSIJEKU**

**FAKULTET ZA DENTALNU MEDICINU I ZDRAVSTVO**

**OSIJEK**

**Diplomski sveučilišni studij Fizioterapija**

**Iva Grgić**

**REHABILITACIJA BENIGNOG  
PAROKSIZMALNOG POZICIJSKOG  
VERTIGA**

**Diplomski rad**

**Orahovica, 2021.**

Rad je ostvaren na Fakultetu za dentalnu medicinu i zdravstvo Osijek.

Mentorica je rada dr. sc. Antonija Krstačić, doc.

Rad ima 31 list i 5 slika.

**Znanstveno područje:** Biomedicina i zdravstvo

**Znanstveno polje:** Kliničke medicinske znanosti

**Znanstvena grana:** Fizikalna medicina i rehabilitacija

## **ZAHVALA**

Zahvalila bih se svim djelatnicima Fakulteta za dentalnu medicinu i zdravstvo na pomoći i znanju koje su mi prenijeli tijekom studiranja. Zahvaljujem se i mentorici dr. sc. Antoniji Krstačić, doc. na vodstvu i uputama za što bolji diplomski rad. Također, jedno veliko hvala upućujem svojoj obitelji, prijateljima i zaručniku na potpori i motivaciji koje su mi pružili tijekom cijelog studija.

## SADRŽAJ

1. UVOD.....	1
2. POSTUPCI.....	3
3. BENIGNI PAROKSIZMALNI POZICIJSKI VERTIGO (BPPV) .....	4
3.1. Epidemiologija.....	4
3.2. Etiologija.....	5
3.3. Klinička slika .....	5
3.4. Klinički oblici .....	6
3.4.1. Kanalolitijaza .....	7
3.4.2. Kupulolitijaza.....	7
3.4.3. Vestibulolitijaza i kristolitijaza .....	7
4. PODJELA BPPV–A PREMA ZAHVAĆENOSTI KANALIĆA.....	8
4.1 AC-BPPV.....	8
4.2 PC-BPPV .....	8
4.3 HC-BPPV.....	8
4.4. Zahvaćenost više polukružnih kanalića istovremeno .....	9
4.5. Atipični klinički oblici .....	9
5. DIJAGNOZA .....	10
5.1. Dijagnoza PC-BPPV-a.....	11
5.2. Dijagnoza AC-BPPV-a .....	11
5.3. Dijagnoza HC-BPPV-a .....	11
5.4. Dijagnoza više zahvaćenih polukružnih kanalića .....	12
5.5. Dijagnoza spontano razriješen-vjerojatan (Pro-BPPV) .....	12
5.6. Dijagnoza mogućeg BPPV-a (Pos-BPPV).....	12
5.7. Klinički testovi.....	13
5.7.1. Dix-Hallpikeov test.....	13
5.7.2. <i>Supine roll</i> test .....	14

5.8. Diferencijalna dijagnoza .....	15
6. VAŽNOST ZA PODRUČJE FIZIOTERAPIJE .....	16
6.1. Rehabilitacija BPPV-a .....	17
6.2. Repozicijski postupci za AC-BPPV .....	17
6.3. Repozicijski postupak za PC-BPPV .....	18
6.4. Repozicijski postupci za HC-BPPV .....	20
6.5. Repozicijski postupci kod zahvaćenosti više polukružnih kanalića .....	21
6.6. Vestibularna rehabilitacija (VR) .....	22
6.6.1. Rehabilitacija kod starijih osoba .....	23
7. ZAKLJUČAK .....	24
8. SAŽETAK .....	25
9. SUMMARY .....	26
10. LITERATURA .....	27

## **Popis kratica**

BPPV – benignni paroksizmalni pozicijski vertigo

AC-BPPV – benignni paroksizmalni pozicijski vertigo prednjeg polukružnog kanalića

PC-BPPV – benignni paroksizmalni pozicijski vertigo stražnjeg polukružnog kanalića

HC-BPPV – benignni paroksizmalni pozicijski vertigo bočnog polukružnog kanalića

EP – Epleyjev postupak

ST – Semont-Toupet

VR – vestibularna rehabilitacija

DHI – *Dizziness Handicap Inventory*

SF-36 – kratki obrazac 36



## Popis slika

Slika 1. Prikaz kupulolitijaze bočnog polukružnog kanalića i kanalolizijaze stražnjeg polukružnog kanalića. Str. 6.

Slika 2. Prikaz unutarnjeg uha. Str. 9.

Slika 3. Prikaz izvođenja Dix-Hallpikeove probe. Str. 13.

Slika 4. Prikaz *supine roll* testa. Str. 14.

Slika 5. Prikaz Semontova repozicijskog postupka. Str. 19.

## 1. UVOD

Benigni paroksizmalni pozicijski vertigo (BPPV) najčešća je povratna vrtoglavica koja traje kratko, svega nekoliko sekundi i jakog je intenziteta, a specifično za tu vrtoglavicu jest što nastaje nakon promjene položaja glave. Javlja se u svim dobnim skupinama i spada u 20 do 40 % vrtoglavica, a kod starijih osoba i više od 50 %. Nastaje zbog otkidanja kristala kalcijeva karbonata zvanih otoliti ili otokonija i njihova nakupljanja u polukružnim kanalićima unutarnjeg uha te spada u najčešće vestibularne poremećaje (1, 2). Otoliti s pomoću gravitacije i promjene položaja glave dospijevaju u polukružne kanaliće, a s obzirom na mjesto nakupljanja otolita postoje kupulolitijaza, kanalolitijaza, vestibulolitijaza i kristolitijaza. Uzroci nastanka BPPV-a mogu biti razni, ali samo 30 do 50 % poznatog je uzroka i oni čine sekundarni oblik, a 50 do 70 % idiopatski je ili primarni oblik nastao zbog raznih nepoznatih stanja (1, 3, 4).

Vrtoglavice povezane s položajem prvi je puta spomenuo Adler 1897. godine, Barany ih je razjasnio 1921., a naziv benigni paroksizmalni pozicijski vertigo nastao je 1952. kada su Dix i Hallpike opisali specifični nistagmus nekoliko sekundi nakon promjene položaja glave. Patofiziologiju je objasnio Schuknecht 1962. te ju nadopunio 1969. objasnivši dolazak otolita u stražnji polukružni kanalić te kupulolitijazu. Hall SF dopunio je 1979. zapažanja s objašnjenjem kanalolitijaze. Kanalolitijaza bočnog polukružnog kanalića opisana je 1985. godine i opisao ju je McClure (2, 3).

Vestibularna je rehabilitacija procvala u zadnjem desetljeću te se pomoću vestibularnih vježbi smanjilo vrijeme oporavka i simptomi, poboljšala dinamika i općenito kvaliteta života. Rehabilitacija za BPPV posebna je skupina vestibularne rehabilitacije i ovisi o mjestu gdje se otolit nakupio. Repoziციjske vježbe koje se najčešće izvode jesu Epleyjev postupak, Brandt-Daroffov postupak, Semontov postupak, *log roll* postupak, Lempertov postupak, Rahkov postupak i Yacovinov postupak. Osim tih specifičnih vježbi također je pogodno izvoditi aktivnosti gdje je glava u pokretu, a pogled fiksiran, kako bi se poboljšala vizualno-vestibularna interakcija, te vježbe za stabilnost i koordinaciju. Važnu ulogu u rehabilitaciji ima edukacija o načinu vježbanja i očuvanja kvalitete života (2, 3, 5). Vrtoglavica je neugodan osjećaj koji utječe na svakodnevni život; BPPV kao najčešći oblik vrtoglavice treba se smatrati ne tako bezazlenom bolesti, stoga je cilj ovog rada iskoristiti znanje i prikladnu literaturu za edukaciju i prikazivanje važnosti rehabilitacije BPPV-a.

Temeljni je cilj ovog diplomskog rada opisati važnost rehabilitacije u liječenju BPPV-a te opisati repozicijske postupke i VR kao rehabilitacijsku sinergiju za najučinkovitije liječenje BPPV-a.

## 2. POSTUPCI

Podatci knjižne građe za diplomski rad prikupljeni su u Gradskoj knjižnici Osijek i knjižnici Fakulteta za dentalnu medicinu i zdravstvo Osijek. Pretražene baze podataka jesu: *PubMed*, *Hrčak*, *EBSCO host*, *Scopus*, *Science Direct*, *BMJ Journal*, *Cambridge Core*, *ProQuest*, *MedLine* i *Web of science*. Kriteriji pretraživanja bili su tekstovi u cijelosti, sažetci i knjige koje sadržajno odgovaraju temi. Literatura je na hrvatskom i engleskom jeziku, članci nisu objavljeni prije više od pet godina, a knjige prije više od 13 godina. Pretraživana je literatura putem hrvatskih ključnih riječi: BPPV, rehabilitacija, vestibularni poremećaji, vrtoglavica. Bile su korištene engleske ključne riječi poput BPPV, *rehabilitation*, *vertigo* i *vestibular disorders*. Za pisanje rada pregledano je 102 izvora, a iskorišteno njih 37.

### 3. BENIGNI PAROKSIZMALNI POZICIJSKI VERTIGO (BPPV)

Vrtoglavica je nelagodan osjećaj uzrokovan poremećajem sustava za spaciocepciju. Prema mjestu nastanka poremećaja dijeli se na periferne i centralne vrtoglavice. Najčešća je periferna vrtoglavica BPPV koja spada u povratne vrtoglavice bez oštećenja sluha i uzrokovana je promjenom položaja glave (1). Sam naziv benigno govori da nije opasno po život, ali svakako utječe na kvalitetu života, paroksizmalni označava da se bolest javlja naglo i jakog je intenziteta, a pozicijski da simptomi nastaju pomicanjem glave najčešće pri okretanju ili lijezanju u postelju (4). Otokonije ili otoliti kristali su kalcijeva karbonata koji su smješteni u labirintu unutarnjeg uha sa svrhom održavanja balansa i prepoznavanja kretnji tijela. Kod BPPV-a ti kristali iz labirinta unutarnjeg uha gube svoj položaj te se pomaknu u krivi kanal ili senzor u unutarnjem uhu. Pomicanjem otokonija mozgu se šalju poruke o kretanju koje su pogrešne, stoga dolazi do vrtoglavice odnosno BPPV-a (4, 6, 7).

#### 3.1. Epidemiologija

BPPV kao najčešći poremećaj perifernog vestibularnog sustava predstavlja 20 do 30 % sveukupnih vrtoglavica, dok se kod starije populacije broj penje do 50 %. Veći broj studija pokazuje veću incidenciju kod žena nego muškaraca, čak dva naprema jedan, ali samo u starijim dobnim skupinama, dok je incidencija posttraumatskog BPPV-a jednaka kod muškaraca i žena. U Republici Hrvatskoj rijetko se pravovremeno dijagnosticira BPPV. U studiji Oghalai i sur. utvrđeno je da oko 9 % populacije starije životne dobi ima neregistrirani BPPV. Incidencija raste sa životnom dobi; prvo pojavljivanje najčešće je između petog i šestog desetljeća života. U Japanu su Mizukoshi i sur. napravili procjenu da je incidencija 10,7 do 17,3 na 100 000 osoba godišnje. Smatra se da je u pitanju i veći broj zbog neregistriranih slučajeva te zbog spontanog nestanka BPPV-a (1, 3, 8). Anatomske su odnose takvi da je najčešće zahvaćen stražnji polukružni kanalić, bočni je kanalić zahvaćen u 15 do 20 % slučajeva, a zahvaćenost oba kanalića bilježi se u 5 do 10 % slučajeva (1, 9).

#### 3.2. Etiologija

BPPV se dijeli na primarni odnosno idiopatski i sekundarni. U 50 do 70 % slučajeva javlja se idiopatski oblik; najčešće obolijevaju osobe starije životne dobi, stoga se smatra da je povezan s degenerativnim promjenama i metabolizmom adhezivnih i elastičnih tvari, ali pravi se razlog nastanka ne zna. Sekundarni se oblici javljaju u 30 do 50 % slučajeva te je istraživanje Luryi A. i sur. pokazalo kako su pacijenti sa sekundarnim oblikom uglavnom mlađi i muškog spola (1,10). Ozljede glave najčešći su uzrok sekundarnog oblika uz Ménièreovu bolest, migrenu, operaciju uha, virusni labirintitis, snimanje CT-a, infrakciju labirintne arterije i nakon intenzivne tjelesne aktivnosti. Traume su najčešći uzrok sekundarnog BPPV-a i to predstavlja od 8 do 20 % svih slučajeva BPPV-a. Nakon ozljede glave često se javljaju vrtoglavice koje mogu predstavljati BPPV, jer nakon udara se otokonije poremete te promjene svoj položaj, ali često ne budu registrirane odmah nego nekoliko tjedana nakon traume (11, 12, 13). Nova istraživanja pokazuju povezanost BPPV-a s manjkom vitamina D, dijabetesom, manjkom estrogena, osteoporozom kao mogućih razloga nastanka BPPV-a (12).

#### 3.3. Klinička slika

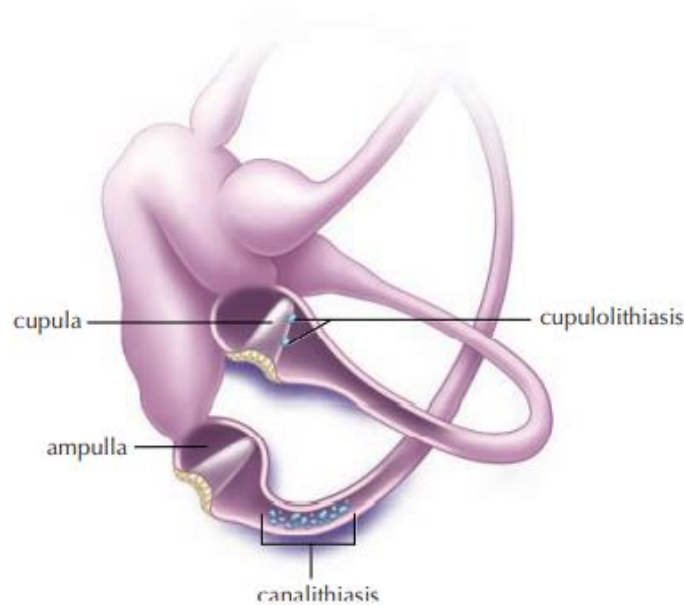
Svaka osoba s BPPV-om doživljava različite simptome što ovisi o vrsti BPPV-a. Najizraženiji su simptomi jaka vrtoglavica koja traje od nekoliko sekundi do nekoliko minuta, a u slučaju kada je zahvaćen stražnji polukružni kanalić trajanje je vrtoglavice oko deset do 30 sekundi (1, 3). Osim jake vrtoglavice česta je mučnina, čak i povraćanje, također, kod osoba se javlja dezorijentacija popraćena s nestabilnošću (3). Zbog veće pogođenosti starije populacije često dolazi do dezorijentacije koja s nestabilnošću uzrokuje pad, pa tako i ozljeđivanje, što znatno narušava kvalitetu života (4). Vrtoglavica nastane nakon promjene položaja glave, kratko traje i slabi fiksacijom pogleda te ponavljanjem kretnji u kojima se vrtoglavica javila (1, 3). Pacijenti često razvijaju anksioznost i strah od pogoršavanja simptoma, pa izbjegavaju pokret, također se razvija depresija i opsesivno-kompulzivni poremećaj (14).

#### 3.4. Klinički oblici

Otoliti se pomicanjem glave pomjeraju iz otolitičkih ulkusa i nakupljaju u jednom od polukružnih kanalića, a s obzirom na mjesto nakupljanja BPPV se dijeli na:

- kanalolitijazu
- kupulolitijazu
- vestibulolitijazu
- kristolitijazu.

Dva su najčešća oblika kanalolitijaza i kupulolitijaza (slika 1.), dok su vestibulolitijaza i kristolitijaza opisani u novije vrijeme te su nedovoljno istraženi. Desni je labirint češće zahvaćen od lijevog; smatra se da je razlog tomu što većina populacije spava na desnom boku (1).



Slika 1. Prikaz kupulolitijaze bočnog polukružnog kanalića i kanalolitijaze stražnjeg polukružnog kanalića

Izvor: Parnes LS, Agrawal SK, Atlas J. *Diagnosis and management of benign paroxysmal positional vertigo (BPPV)*, uz dopuštenje autora (7)

#### **3.4.1. Kanalolitijaza**

Kristalići otolita nakupe se i plutaju u polukružnom kanaliću, slobodni su te pri pomaku glave uzrokuju vrtoglavicu, ali vrtoglavica traje kratko, najčešće desetak sekundi te su simptomi slabije izraženi. Takav oblik BPPV-a načešći je jer je potrebna manja masa otokonija i karakterizira ga vertikalno kružni nistagmus nakon lateracije; lako se rješava repozicijskim postupcima (1, 15).

#### **3.4.2. Kupulolitijaza**

Kristalići otolita talože se uz ampularno osjetilo, stoga su vrlo osjetljivi na linearna ubrzanja. Taj oblik BPPV-a jače je izražen simptomima, odnosno vrtoglavica je jačeg intenziteta i duže traje. Ona može trajati sve dok je glava u nepovoljnom položaju koji ju izaziva. Ovaj oblik BPPV-a karakterizira vertikalno kružni nistagmus koji se javlja bez latencije. Kupulolitijaza još nije dovoljno istražena te nema najbolji oblik liječenja; za sada se zna da ne reagira povoljno na repozicijske postupke osim uz vibraciju jer je veća masa čestica otolita (1, 15). Smatra se da ovaj oblik BPPV-a predstavlja oblik koji češće postaje kroničan (8).

#### **3.4.3. Vestibulolitijaza i kristolitijaza**

Vestibulolitijaza je opisana u novije vrijeme, a riječ je o otolitima koji su smješteni s vestibularne strane uz kupulu gdje je pričvršćen ili u vestibularnom dijelu kanalića plutaju u endolimfi. Vrtoglavica traje skroz dok ne dođe do promjene položaja glave, slabijeg je intenziteta i javlja se jedino u stražnjem kanaliću zbog anatomije (1). Kristolitijaza je novi oblik BPPV-a gdje se kristalići otolita prijanjaju uz ampularni greben; spada u hipotetski koncept jer nema dovoljno kliničkih istraživanja (1).



### 4. PODJELA BPPV-A PREMA ZAHVAĆENOSTI KANALIĆA

Prema zahvaćenosti kanalića BPPV se dijeli na :

- BPPV prednjeg polukružnog kanalića (AC-BPPV)
- BPPV stražnjeg polukružnog kanalića (PC-BPPV)
- BPPV bočnog polukružnog kanalića (HC-BPPV)
- istovremena zahvaćenost više polukružnih kanalića (1).

#### 4.1. AC-BPPV

AC-BPPV kanalića (slika 2.) najrjeđi je oblik BPPV-a zbog anatomije, odnosno jer je u pitanju najviši dio uha. Javlja se u samo 1 do 12 % slučajeva; veliki je raspon postotka zbog različitih dijagnostičkih kriterija. Napadaji vrtoglavice kratki su s nistagmusom prema dolje i prema zahvaćenom uhu. Zbog svojih karakteristika može oponašati lezije središnjeg živčanog sustava (1, 16).

#### 4.2. PC-BPPV

PC-BPPV je najčešći oblik, javlja se u 80 do 90 % slučajeva. Taj kanalić najniže je postavljen od svih triju kanalića te je najpodložniji utjecaju gravitacije (slika 2.). Zbog svoje anatomije tu se najčešće nakupljaju otoliti. Vrtoglavica traje dvije do deset sekundi i nistagmus je vertikalni prema gore; dijagnosticira se Dix-Hallpikeovim testom (17).

#### 4.3. HC-BPPV

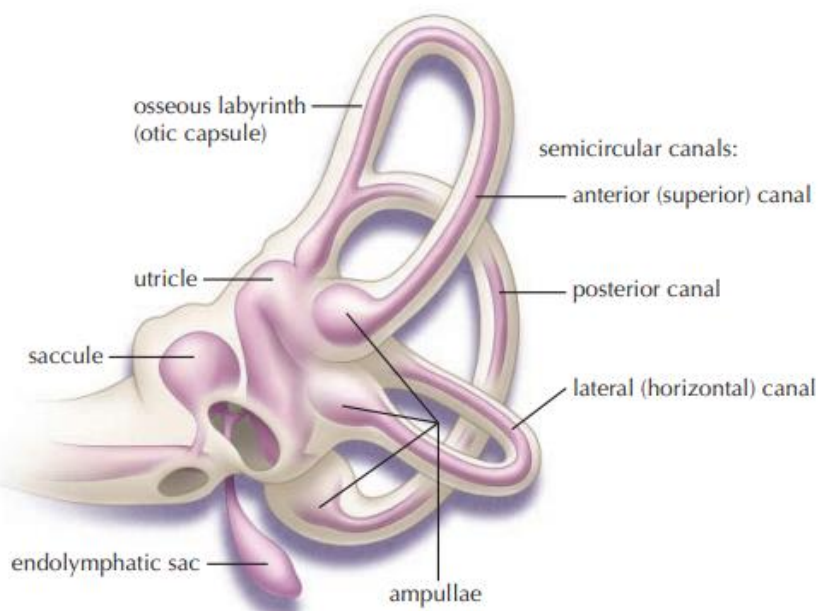
HC-BPPV se javlja u 15 do 20 % slučajeva, često zbog promjene položaja otolita iz PC-BPPV u HC-BPPV nakon repozicijskog postupka. Izražava se horizontalnim položajnim nistagmusom u Dix-Hallpikeovu testu (1).

### 4.4. Zahvaćenost više polukružnih kanalića istovremeno

Otoliti se također mogu nakupiti u više kanalića odjednom. Balatsouras i sur. izjavili su da je sekundarni BPPV uzrokovan traumom u 20 % slučajeva BPPV sa zahvaćenošću više polukružnih kanalića. Taj oblik zahtijeva dužu terapiju kako bi se izliječio (18).

### 4.5. Atipični klinički oblici

Postoje slučajevi atipičnog kliničkog oblika BPPV-a kao što je spontani nistagmus i položajni nistagmus nepromjenjiva smjera, što su vrlo rijetki slučajevi BPPV-a. Spontani nistagmus nastaje kada se začepi bočni polukružni kanalić nakupinama otolita te je stalan i ne mijenja smjer. Položajni nistagmus nepromjenjiva smjera upravo je kako naziv kaže položajni nistagmus koji ne mijenja smjer bez obzira na položaj glave i javlja se kod HC-BPPV-a (1).



Slika 2. Prikaz unutarnjeg uha

Izvor: Parnes LS, Agrawal SK, Atlas J. *Diagnosis and management of benign paroxysmal positional vertigo (BPPV)*, uz dopuštenje autora (7)

## 5. DIJAGNOZA

Početak dijagnosticiranja temelji se na anamnezi i detaljnoj kliničkoj povijesti kako bi se isključile druge moguće bolesti. Anamneza je također važna jer može odmah reći i vrstu BPPV-a; bolesnik opiše pri kojim položajima i pokretima nastaje te koliko dugo traje. Pokreti kao što su okretanje u postelji, naginjanje prema naprijed i naglo okretanje dovode do vrtoglavica koje mogu dovesti do mučnine, povraćanja i dezorijentacije, pa tako i narušenja kvalitete života. Bolesnik često može odrediti i koje je uho zahvaćeno jer se pri okretanju na tu stranu događa vrtoglavica. Pri doživljavanju BPPV-a često se javljaju razne vrste nistagmusa koje su značajne pri određivanju vrste BPPV-a. Nakon anamneze vrši se pregled pacijenta i specifični dijagnostički postupci. Kod pregleda koriste se razni testovi poput: Dix-Hallpikeova proba, polovična Dix-Hallpikeova proba, *side-laying*, *supine roll* test, proba vratnog nistagmusa, ali najčešće se koristi upravo Dix-Hallpikeova proba. Kada osoba u kliničkom pregledu pri izvođenju probe osjeti vrtoglavicu bez razvijenog tipičnog nistagmusa, tada je subjektivno pozitivna proba, što je dovoljno za dijagnosticiranje (1). Ako se želi potvrditi dijagnoza ili ju je teže izvesti, mogući su testovi: tonska audiometrija, laboratorijska dijagnostika, radiološka dijagnostika i videonistagmografija (19). Pacijenti s pozitivnim Dix-Hallpikeovim testom indiciraju na AC-BPPV i PC-BPPV; kada se sumnja na HC-BPPV, tada je pozitivan *supine roll* test (20). Također, postoji sustav strojne opreme koji se sastoji od rotirajućeg stolca i bežičnog snimača očiju (videonistagmografija) kako bi se zapazili i najmanji pokreti. Stolica koja se rotira u tri dimenzije pod kontrolom računala i naočale koje snimaju i najmanji pokret oka pokazali su se jako korisnima u dijagnozi i određivanju liječenja BPPV-a (19).

Cervikalni vestibularni evocirani mišićni potencijali (cVEMP) i okularni vestibularni evocirani mišićni potencijali (oVEMP) noviteti su u dijagnostici koji omogućuju uvid u otolitička osjetila. Osim u dijagnostičke svrhe korisni su za potvrđivanje uspješnosti rehabilitacije, odnosno repozicijskih postupaka uspoređivanjem kompleksa valova s normalnim amplitudama (21).

Vrlo je važno razlikovati vrste BPPV-a jer svaki ima različite simptome, pa tako i načine liječenja. Brza i točna dijagnoza znači brz nestanak simptoma i poboljšanje kvalitete života (22). Osobama s BPPV-om smanjena je kvaliteta života i moguća je onesposobljenost koja se provjerava putem upitnika, također se provjerava stupanj sigurnosti ravnoteže s obzirom na

aktivnosti te se koristi upitnik određivanja kvalitete života i skala za procjenu poremećaja raspoloženja HADS (*Hospital Anxiety and depression scale*) kako bi rehabilitacija bila što učinkovitija (1).

### **5.1. Dijagnoza PC-BPPV-a**

PC-BPPV najčešće je kanalolitijaza gdje je otolit smješten na najnižoj gravitacijskoj točki kod ampule. Dix-Hallpikeovim testom inducira se karakteristični nistagmus prema gore (apogeotropni) i prema zahvaćenom uhu, rotacijom glave prema zahvaćenom uhu i spuštanjem do 30° ispod podloge da bi kanal bio u sagitalnoj ravnini, a ampula na najvišoj gravitacijskoj točki (19). Promjenom položaja glave i pomicanjem otolita dolazi do izazvane vrtoglavice i karakterističnog nistagmusa koji se javlja nakon jedne ili par sekundi, a traje manje od minute. Pri povratku pacijenta u uspravan položaj javlja se nistagmus promijenjenog smjera jer se otoliti vraćaju nazad prema ampuli (9, 19). Rijetko se u PC-BPPV-u javlja kupulolitijaza koja izaziva nistagmus kod polovičnog Dix-Hallpikeova testa, odnosno kada je kupula u vodoravnom položaju i gdje je gravitacija tada najveća na nju. Nistagmus je isti kao kod kanalolitijaze, ali traje duže od minute (9).

### **5.2. Dijagnoza AC-BPPV-a**

AC-BPPV rijedak je i može se postići Dix-Hallpikeovim testom gdje se otokonije pomiču dalje od ampule i proizvode nistagmus koji je prema dolje (geotropni) i prema zahvaćenom uhu (9). Najčešći je oblik AC-BPPV-a kanalolitijaza koja testom uzrokuje nistagmus koji se javlja nakon sekundu ili par sekundi, a traje manje od minute (9).

### **5.3. Dijagnoza HC-BPPV-a**

HC-BPPV je uzrokovan testom *supine roll* gdje je karakterističan vodoravni nistagmus s promjenom smjera i može biti apogeotropan ili geotropan. Testom se otolit pomiče prema ampuli i stvara nistagmus; češći je geotropni oblik zbog kanalolitijaze. Nistagmus se javlja neposredno nakon izvođenja testa s naglim i jakim porastom intenziteta pa sporim padom

intenziteta; sveukupno traje manje od minute (9). Ako se javlja geotropni nistagmus, onda je strana s jačim nistagmusom zahvaćena, dok je kod apogeotropnog nistagmusa zahvaćena strana sa slabijim nistagmusom (22).

#### **5.4. Dijagnoza više zahvaćenih polukružnih kanalića**

Bárány društvo odredilo je smjernice za dijagnozu po kojima se BPPV koji zahvaća više polukružnih kanalića dijagnosticira Dix-Hallpikeovim i *supine roll* testom. Kod zahvaćenosti više polukružnih kanalića uglavnom to budu polukružni kanalići iste strane, a najčešće su to PC i HC (1, 22).

#### **5.5. Dijagnoza spontano razriješen-vjerojatan (Pro-BPPV)**

Pacijent s ponavljajućim vrtoglavicama koje se ne mogu pripisati drugim bolestima, a nastaju pri promjeni položaja najčešće lijevanjem ili ustajanjem i traju kraće od minute karakteriziraju se kao Pro-BPPV. Specifičnost Pro-BPPV-a jest što pri dijagnostičkim postupcima ne nastaje nistagmus ili vrtoglavica (22).

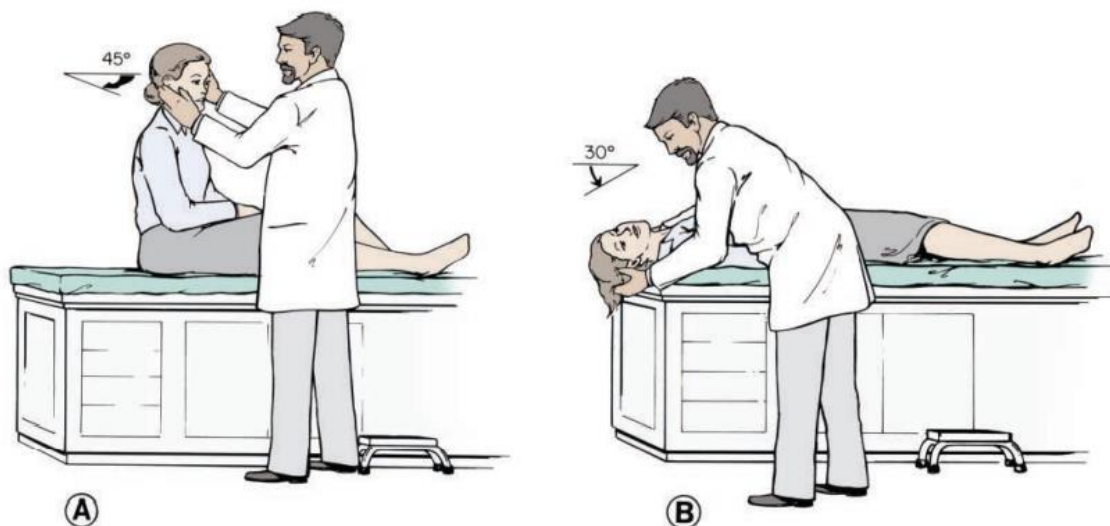
#### **5.6. Dijagnoza mogućeg BPPV-a (Pos-BPPV)**

Dijagnostički postupci Dix-Hallpike i *supine roll* inducirali su vrtoglavicu, ali nisu izazvali nistagmus ili je nistagmus bio atipičan. Pro-BPPV spada pod odvojenu kategoriju BPPV-a gdje se smatra da je zahvaćeno više polukružnih kanalića, ali se ne može utvrditi koji su polukružni kanalići u pitanju. Simptomi se ne mogu pripisati drugim bolestima, a uglavnom nestanu nakon repozicijskih postupaka (22). Liječi se Epleyjevom, *barbeque roll*, Yacovino ili kombiniranom tehnikom repozicijskih postupaka (22).

## 5.7. Klinički testovi

### 5.7.1. Dix-Hallpikeov test

Dix-Hallpikeov test (slika 3.) najčešći je test za dijagnosticiranje BPPV-a, a izvodi se tako da pacijent sjedi na krevetu s rukama ukriženim na prsima ili se pridržava za podlaktice ispitivača. Glava je okrenuta za  $45^\circ$  na stranu pogođenog uha (slika 3. pod A), zatim se pacijent brzo prebacuje u supinirani položaj na gornji rub kreveta gdje je glava ekstenzirana  $30^\circ$  ispod podloge (slika 3. pod B). Taj se položaj zadržava te ispitivač promatra oči ispitanika; zbog boljeg pogleda na oči pacijenta, pacijent nosi Frenzelove naočale. Ako su se vrtoglavica i nistagmus pojavili, test se smatra pozitivnim. Zatim se pacijent vrati u sjedeći položaj i promatra se pojava nistagmusa u suprotnom smjeru. Jačina, vrijeme i vrsta nistagmusa zapažaju se te se utvrđuje je li PC-BPPV ili AC-BPPV (7, 23). U novije se vrijeme pri izvođenju Dix-Hallpikeove probe za utvrđivanje PC-BPPV-a postavlja jastuk ispod ramena pacijenta umjesto da mu se nagnje glava za  $30^\circ$  ispod stola. Tako se isključuju druge moguće bolesti ili služi kao pomoć kod pacijenata s ograničenim opsegom pokreta (19). Ako je Dix-Hallpikeov test negativan, tada se nakon 30 sekundi izvodi *supine roll* test od  $180^\circ$ . Ako osoba ima bilo kakve kontraindikacije za izvođenje *supine roll* ili Dix-Hallpikeova testa, vrši se *side-laying* test (3).

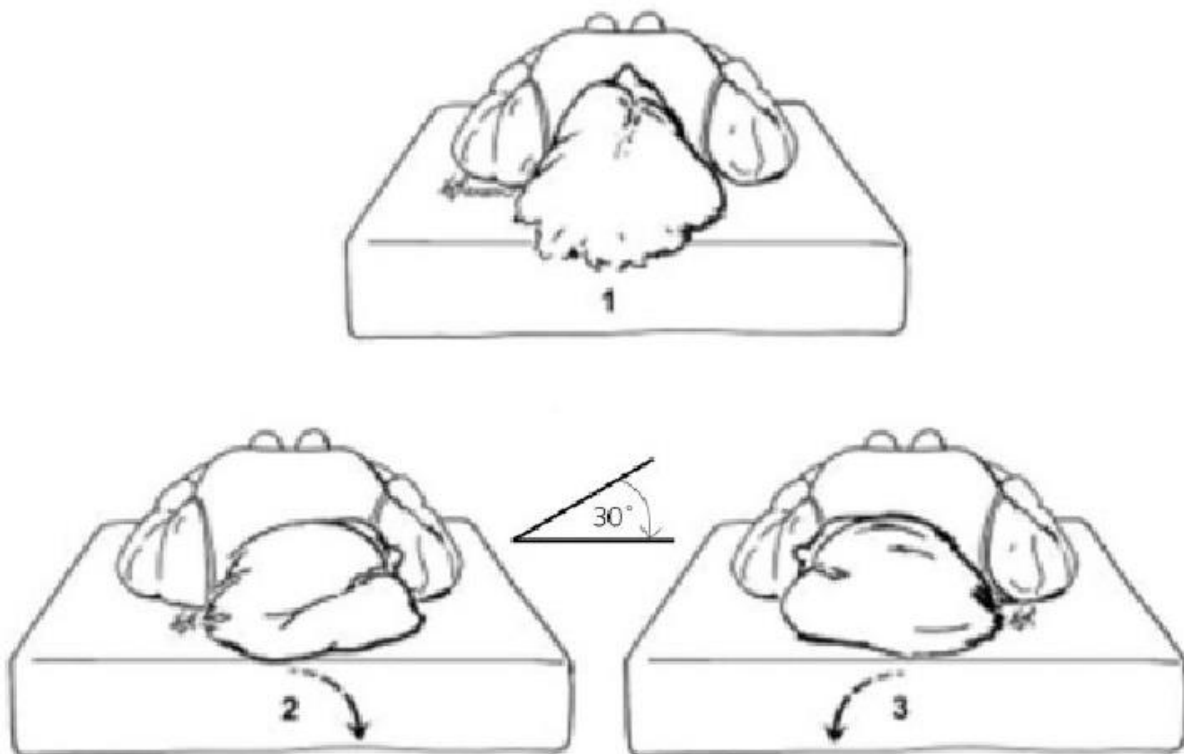


Slika 3. Prikaz izvođenja Dix-Hallpikeove probe

Izvor: Parnes LS, Agrawal SK, Atlas J. *Diagnosis and management of benign paroxysmal positional vertigo (BPPV)*, uz dopuštenje autora (7)

### 5.7.2. *Supine roll test*

Pacijent je u supinaciji s glavom u središnjem položaju i fleksiji od  $30^\circ$ , radi se okret glave prema jednom uhu i zadržava se taj položaj oko 60 sekundi da se javi nistagmus kod BPPV-a (slika 4.). Potom se glava vraća u središnji položaj i okreće za  $20^\circ$  u drugu stranu; ponovno se zadržava položaj 60 sekundi da bi se mogao očitati nistagmus (slika 4.). Na kraju se pacijenta vraća u sjedeći položaj (1). Ako se javlja pogled prema zemlji zvan geotropni, to uglavnom označava kanalolitijazu HC-BPPV, dok ako je pogled apogeotropni, odnosno usmjeren suprotno od zemlje, tada je u pitanju kupulolitijaza HC-BPPV.



Slika 4. Prikaz *supine roll* testa

Izvor: [https://www.researchgate.net/figure/Diagrammatic-views-of-the-supine-roll-test-1-The-patient-in-the-starting-neutral\\_fig1\\_314173606](https://www.researchgate.net/figure/Diagrammatic-views-of-the-supine-roll-test-1-The-patient-in-the-starting-neutral_fig1_314173606), uz dopuštenje autora

### 5.8. Diferencijalna dijagnoza

Zbog povijesti bolesti ili nistagmusa diferencijalne dijagnoze za BPPV jesu: vestibularna migrena, ortostatska hipotenzija, Meniereova bolest, migrena, multipla skleroza, cerebrovaskularne bolesti, labirintitis, tumori stražnje lubanjske jame. Ortostatska je hipotenzija epizodna vrtoglavica koja nastaje kod ustajanja iz ležećeg ili sjedećeg položaja, a nistagmus traje manje od minute. Razlikuje se od BPPV-a putem testova za BPPV koji budu negativni, a dijagnoza se radi mjerenjem krvnog tlaka pacijentu kad leži i kad stoji (9).

Vestibularna migrena najčešća je spontano nastala vrtoglavica učestala kod žena u menopauzi. Traje satima do jednog dana sa simptomima vrtoglavice, mučnine, povraćanja i nistagmusom koji slični na BPPV-a, ali je slabije izražen nego kod BPPV-a (1, 3).

Meniereova je bolest vrtoglavica popraćena šumom u zahvaćenom uhu i gubitkom sluha. Ako se ne liječi, može doći do trajnih posljedica, oštećenja sluha i poremećaja u ravnoteži. Napadaji su duži i jači nego kod BPPV-a (1). Smatra se da je jedan dio vrtoglavica uzrokovan Meniereovom bolesti nastao zbog razvoja BPPV-a, stoga je vrlo često da osobe s tom bolešću imaju i BPPV (1). BPPV može biti povezan s brojnim drugim bolestima poput virusnog labirintitisa gdje zbog upale i/ili poremećaja mikrocirkulacije labirinta dolazi do pomicanja otolita te uzrokovanja BPPV-a (1).



## 6. VAŽNOST ZA PODRUČJE FIZIOTERAPIJE

Vrtoglavice se općenito liječe farmakološki, rehabilitacijom i u nekim slučajevima kirurškim postupcima. Kod liječenja BPPV-a farmakološki koriste se lijekovi specifičnog i nespecifičnog karaktera. Nespecifičnog su karaktera: vazodilatatori, kortikosteroidi, anksiolitici, dok je specifičnog karaktera betahistin hidroklorid (1). Kada osoba doživi vrtoglavicu, ona uglavnom traje kratko, ali simptomi mogu biti mučnina i povraćanje, stoga se takvim osobama po potrebi daju lijekovi za smirivanje mučnine što ne liječi BPPV. Istraživanje je pokazalo da su lijekovi za liječenje BPPV-a neučinkoviti u njegovu liječenju, ali učinkoviti u smanjenju simptoma (7). Također, smatra se da je BPPV povezan s manjkom vitamina D, osteoporozom i hormonima te bi se mogao liječiti dodatkom odnosno liječenjem tih faktora medikamentnom terapijom, no to još nije dovoljno istraženo (24).

Prije se izbjegavalo da pacijent radi pokrete koji izazivaju vrtoglavicu, ali je danas dokazano da su repozicijski postupci najučinkovitiji kod liječenja BPPV-a, čak u 80 % slučajeva. Rehabilitacijsko je liječenje najznačajnije zbog uspješnosti; bitna je dobra dijagnoza i određivanje koji je polukružni kanalić zahvaćen. Rehabilitacijski su postupci za liječenje PC-BPPV-a: Epleyjev, Semontov i Brandt-Daroffov postupak, za liječenje HC-BPPV-a: *barbeque roll*, Gufonijev postupak, *log roll*, Lempertov postupak, Rahkov postupak i Appianijev postupak (1, 25). Liječenje AC-BPPV-a izvodi se Kimovim postupkom i Yacovino postupkom (1).

Kirurško je liječenje veoma rijetko; u zapisima od 1972. pa sve do 2005. godine izvršeno je svega malo više od 400 otokirurških zahvata (1). Kirurški su zahvati rijetki zbog pozitivnog ishoda repozicijskih postupaka, a kada se vrše, uglavnom je u pitanju jedna od ovih dviju kirurških tehnika:

- prema Gaceku presijecanje stražnjeg ampularnog živca, što u 8 % slučajeva može rezultirati gubitkom sluha
- prema Parnesu začepeljivanje stražnjeg polukružnog kanalića, što rijetko uzrokuje gubitak sluha, ali se zna javiti postoperativna vrtoglavica koja s vremenom kompenzira, stoga je većina kirurga priklonjena ovoj metodi (1).

### 6.1. Rehabilitacija BPPV-a

Repozicijski postupci kao oblik rehabilitacije pokazali su se veoma uspješnima u liječenju BPPV-a. Kao što je već navedeno, postoji više vrsta repozicijskih postupaka koji odgovaraju određenoj dijagnozi, točnije, lokacija BPPV-a određuje vrstu repozicijskog postupka. Dijagnoza se vrši provocirajućim postupcima kako bi se odredila lokacija otolita unutar polukružnih kanalića, zatim, kada se utvrdi o kojem je polukružnom kanaliću riječ, započinju se oslobađajući postupci, odnosno repozicija otolita (4).

### 6.2. Repozicijski postupci za AC-BPPV

AC-BPPV je rijedak oblik BPPV-a koji se liječi Kimovim postupkom, Rahkovim postupkom i Yacovino postupkom još zvanim duboki Dix-Hallpikeov postupak. Yacovino repozicijski postupak započinje s pacijentom koji sjeda na rehabilitacijski stol te zadržava taj položaj 30 do 60 sekundi, zatim zauzima supinirani položaj na stolu tako da mu je glava izvan podloge stola te vrši maksimalnu ekstenziju, a položaj zadržava 30 do 60 sekundi. Nakon toga vrši se fleksija glave, također maksimalna, dok brada ne dotakne prsa. Taj položaj zadržava se 30 do 60 sekundi nakon čega se pacijent vraća u sjedeći položaj, ali zadržava glavu u fleksiji također 30 do 60 sekundi. Postupak se ponavlja tri puta s pauzama između postupaka od pet minuta (1). Ako se zna zahvaćena strana, onda se ovaj postupak radi samo s rotacijom od  $30^\circ$  na stranu koja nije zahvaćena (26).

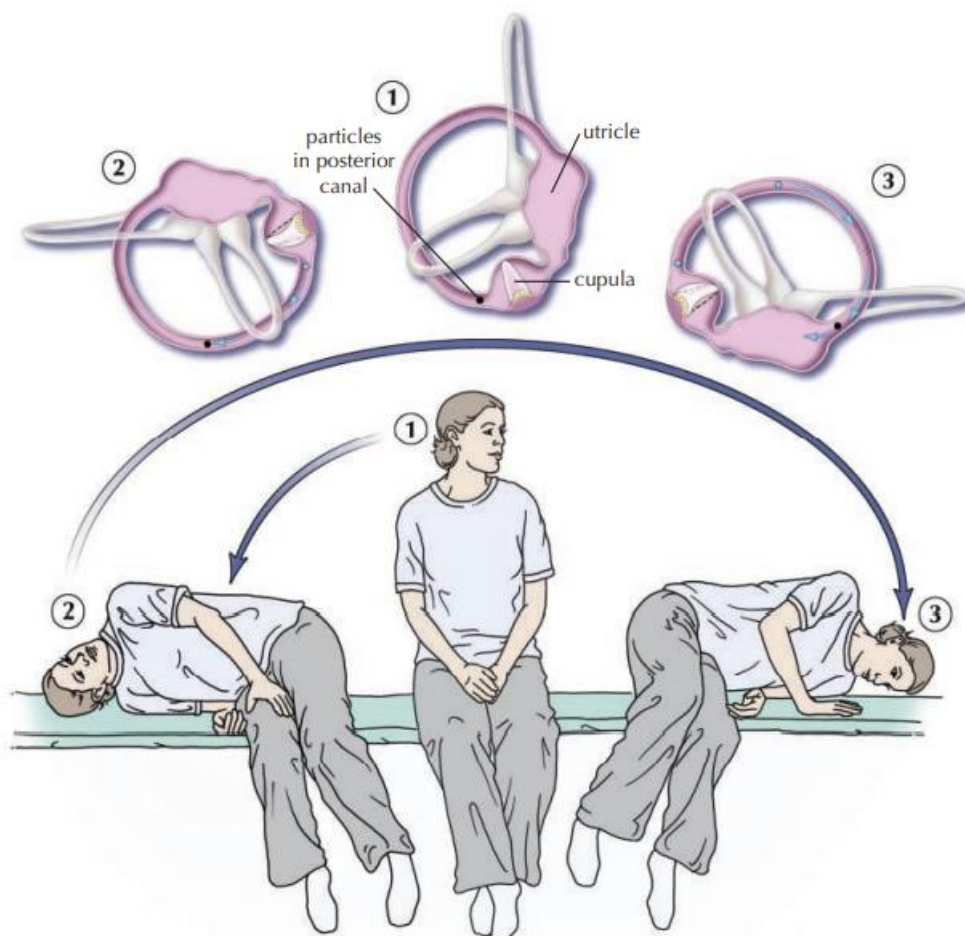
Rahkov repozicijski postupak sve je popularniji, a izvodi se tako da bolesnik leži bočno na rehabilitacijskom krevetu na zdravoj strani s glavom  $20^\circ$  do  $25^\circ$  nagnutom prema dolje preko ruba kreveta. Položaj se zadržava 30 sekundi pa se zatim glava stavlja u vodoravni položaj. Ako je bolesniku nezgodno držati tako glavu, može si pripomoći vlastitim rukama ili rukama terapeuta. Bolesnik je u tom položaju 30 sekundi nakon čega podiže glavu, glava se nalazi u lateralnoj fleksiji od  $20^\circ$  do  $25^\circ$  trideset sekundi, nakon čega se odmara u naslonjaču. Semontovim postupkom za tu stranu završava se repozicijski postupak (1).

### 6.3. Repozicijski postupak za PC-BPPV

PC-BPPV je najčešći oblik BPPV-a i liječi se Epleyjevim i Semontovim repozicijskim postupkom koji su vrlo uspješni kod kupulolitijaze i kanalolitijaze te su najčešće izvođeni postupci repozicije. Najbolji se rezultati pokazuju kod izvođenja nekoliko postupaka unutar jedne serije. Semontov repozicijski postupak opisan je 1988. godine, dok je nešto kasnije, 1992. godine opisan Epleyjev postupak. Nije dokazano koji je učinkovitiji pri liječenju PC-BPPV-a, ali se češće izvodi Epleyjev postupak jer je siguran za izvođenje u svim dobnim skupinama (27). Određena stanja poput povećane tjelesne težine, ograničene pokretljivosti i bolova u slabinskom dijelu leđa, srčanih i respiratornih problema relativne su kontraindikacije za izvođenje repozicijskih postupaka (1). Apsolutne su kontraindikacije: Downov sindrom, svježi prijelomi, stanja koja ograničavaju pokretljivost vratne kralježnice poput kirurških zahvata, kifoskolioze, reumatoidnog artritisa i vratne mijelopatije (1). Novo istraživanje pokazuje da u dvama ponavljanjima repozicijskih postupaka ST pozitivan ishod ima u 65,9 % slučajeva, EP u 70,3 %, dok je kod izvođenja prvo EP postupka zatim ST postupka pozitivan ishod u 84,5% posto slučajeva. Nakon mjesec dana na ponovnom pregledu 7 % pacijenata ponovo je doživjelo vrtoglavicu nakon EP-ST postupka što je malen postotak te označava vrlo dobar oblik rehabilitacije (27).

Kod Epleyjeva repozicijskog postupka (EP) pacijent sjedi u središnjem položaju s glavom rotiranom za 45° prema pogođenom uhu, zatim se brzo promijeni položaj tako da se pacijent nalazi u supiniranom položaju s glavom izvan podloge ili ako je jastuk ispod ramena, glava je nagnuta prema dolje u retrofleksiji od 30° i taj se položaj zadrži minutu. Zatim se glava rotira za 90° prema nezahvaćenoj strani i onda još za 90° na tu stranu uz rotaciju trupa na bok; svaki položaj zadržava se jednu minutu. Nakon toga pacijent se postavlja u početni sjedeći položaj i time završava repozicijski postupak (27, 28). Kod izvođenja jednog repozicijskog postupka očituje se uspješnost od 68 %, dok se kod četiri ponavljanja u prvoj seriji javlja pozitivan ishod od 88 % (27).

Semontov repozicijski postupak (ST) (slika 5.) započinje kada pacijent sjedne uspravno na rub rehabilitacijskog kreveta s glavom rotiranom za 45° prema nezahvaćenju strani, zatim se pacijent postavlja u ležeći položaj na boku prema zahvaćenju strani. Taj se položaj zadržava dvije minute nakon kojih slijedi naglo prebacivanje pacijenta na bok zahvaćene strane, ali glava ostaje u rotaciji od 45° prema nezahvaćenju strani te se ovaj položaj također zadržava dvije minute nakon čega pacijent sjeda uspravno i time je repozicijski postupak završio (27).



Slika 5. Prikaz Semontova repozicijskog postupka

Izvor: Parnes LS, Agrawal SK, Atlas J. *Diagnosis and management of benign paroxysmal positional vertigo (BPPV)*, uz dopuštenje autora (7)

#### 6.4. Repozicijski postupci za HC-BPPV

Rehabilitacija HC-BPPV-a izvodi se repozicijskim postupcima: *barbeque roll*, Gufonijev postupak, *log roll*, Lempertov postupak, Rahkov postupak i Appianijev postupak. Najčešće se koristi Gufonijev i *barbeque roll* repozicijski postupak koji je uspješan u 92 % i 93 %, dok su Gufonijev i modificirani Gufonijev način repozicija jednako uspješni (29). HC-BPPV može biti geotropni i apogeotropni stoga se liječe različitim postupcima. Kod geotropnog nistagmusa koriste se sljedeći repozicijski postupci:

- Lempertov
- Gufonijev
- *barbeque roll* (30).

Apogeotropni nistagmus kod HC-BPPV-a liječi se repozicijskim postupcima:

- Gufonijevim (na zahvaćenu stranu)
- modificiranim Semontovim (30).

Kao što je navedeno, Gufonijev postupak koristi se kod liječenja geotropnog i apogeotropnog nistagmusa kod HC-BPPV-a. Gufonijev postupak kod geotropnog nistagmusa započinje kada je pacijent u uspravnom sjedećem položaju na rehabilitacijskom stolu, zatim liježe na bok strane koja je zdrava. Taj se položaj zadržava 20 sekundi nakon čega se glava rotira prema dolje za 45° i zadržava taj položaj minutu do dvije, nakon čega se vraća u sjedeći položaj i postavlja glavu u neutralan položaj. Nakon repozicijskog postupka sačeka se deset minuta te napravi dijagnostički postupak poput *supine roll* testa i provjeri uspješnost repozicije (31). Appiani je opisao Gufonijev postupak za apogeotropni nistagmus gdje je pacijent u početnom uspravnom sjedećem položaju te se premješta na bok pogođene strane i zadržava položaj jednu minutu. Sljedeći je korak da pacijent rotira glavu za 45° prema gore i zadržava položaj dvije minute. Također se nakon repozicije čeka deset minuta i potom radi dijagnostički postupak (31).

### 6.5. Repozicijski postupci kod zahvaćenosti više polukružnih kanalića

Kada su zahvaćena dva ili više polukružna kanalića, potrebno je više repozicijskih tretmana kako bi se otoliti vratili na mjesto. S obzirom na to da su najčešće zahvaćene obje strane, prvo se fokusira na repoziciju jedne strane, a sljedeći dan ili termin za repoziciju radi se druga strana. Točan broj repozicijskih postupaka ne može se odrediti jer sve ovisi o pacijentu i uspješnosti postupka. Vrsta repozicijskog postupka ovisi o lokaciji BPPV-a. Pogođenost više polukružnih kanalića zahtijeva više repozicijskih postupaka te ih je teže liječiti, stoga se preporučuje liječenje repozicijskom stolicom (33). Repozicijska stolica koristi se kod težih oblika BPPV-a ili kod pacijenata koji ne mogu izvoditi klasične repozicijske postupke, odnosno imaju kontraindikacije kao ozljede vratne kralježnice, smanjen opseg pokreta vratne kralježnice, stariji s visokim rizikom (34). Osobe s kontraindikacijama uglavnom su neliječene, zato se danas koristi repozicijska stolica (34). Postoji više vrsta repozicijskih stolica, ali svaka ima pozitivan učinak u dijagnosticiranju i u liječenju BPPV-a (33).

Uz repozicijske postupke može se koristiti vibracija za lakše pokretanje otolita i njegovo vraćanje na mjesto. Uspješnost repozicijskog postupka može se provjeriti provocirajućim odnosno dijagnostičkim postupkom; ako se javlja vrtoglavica i nistagmus, potrebno je nastaviti s repozicijskim postupcima. Svaki je pacijent individua te se repozicijski postupci rade skroz dok ne nestanu simptomi. Ako simptomi traju i nakon dva tjedna rehabilitacije, moguće je da nije BPPV u pitanju te se trebaju napraviti daljnje dijagnoze. Uspješni repozicijski postupak često rezultira nestabilnošću koja može trajati od nekoliko sati do nekoliko dana te bi u tom razdoblju pacijent trebao izbjegavati sve nagle pokrete glavom i spuštanje glave kao kod skakanja, trčanja ili odlazak kod zubara (31). Repozicijski su postupci u 89,2 % uspješni u liječenju BPPV-a te je kod nekih pacijenata dovoljan samo jedan repozicijski postupak, a dokazano je da ima dugoročan učinak te smanjenje recidiva (31). Uz repozicijske postupke vrlo je važna vestibularna rehabilitacija koja dokazano učinkovito upravlja vrtoglavicama (32).

## 6.6. Vestibularna rehabilitacija (VR)

VR je plan i program vježbi napravljen individualno za svakog bolesnika te u sinergiji s repozicijskim postupcima daje kvalitetne i dugoročne rezultate u liječenju BPPV-a (2). Repozicijski postupci kao učinkovit način liječenja BPPV-a daju brze rezultate, ali simptomi često traju i nakon dobro obavljenog repozicijskog postupka; ti simptomi mogu trajati nekoliko dana do nekoliko mjeseci, stoga se savjetuje da se koriste repozicijski postupci i vestibularna rehabilitacija (32). Rehabilitacija se osniva na raznim pokretima tijela, glave i očiju kako bi stimulirala vestibularni sustav. Vježbe koje se koriste jesu:

- vježbe stabilizacije pogleda
- supstitucijske vježbe
- vježbe privikavanja
- vježbe ravnoteže i hoda u različitim uvjetima (32).

Vježbe prema Brandt-Daroffu provode se tri do dva puta dnevno u trajanju od deset minuta. Pacijent te vježbe može izvoditi samostalno kod kuće. Iz sjedećeg položaja koji je zadržao trideset sekundi na rubu kreveta prelazi u ležeći na bok zahvaćene strane te vrši rotaciju glave za 45° prema zdravoj strani te usmjerava pogled prema gore (4). U tom se položaju javljaju simptomi BPPV-a i položaj se zadržava skroz dok simptomi ne nestanu, što uglavnom traje 30 sekundi. Nestankom simptoma ponovno se mijenja položaj, pacijent se vraća u sjedeći položaj i zadržava ga 30 sekundi. I u tom položaju mogu se javiti simptomi, ali slabijeg su intenziteta (4). Zadnji je položaj da pacijent okrene glavu za 45° prema pogođenoj strani i legne na bok zdrave strane te također usmjerava pogled prema gore (4). Ova četiri položaja izvrše se u dvije minute s pet ponavljanja. Kao što je spomenuto, moguće je izazvati simptome BPPV-a, ali to ne smije biti uzrok prekidanja vježbi koje se nastavljaju te služe privikavanju na simptome (1). Vježba se provodi skroz do nestanka simptoma; kada simptomi nestanu, vježba se provede još jednom kako bi se potvrdio nestanak simptoma, a ako se simptomi ne pojave, tada se s vježbanjem prestaje (1). Dokazano je da su Brandt-Daroffove vježbe nakon prvog tjedna repozicijskog postupka učinkovite u 64 % slučajeva, nakon drugog tjedna u 88 % slučajeva, a nakon trećeg su 100 % učinkovite s recidivima u 20 % bolesnika (35).

Cawthorn-Cookseyeve su vježbe veoma funkcionalne i uglavnom uspješne za opuštanje mišića gornjeg dijela torza, za vježbanje ravnoteže i očiju te za smanjenje vrtoglavice, također osobama daju motivaciju (4). Vježbe sačinjavaju pokrete očima: poglede gore-dolje, lijevo-desno te pogled na predmet koji se udaljava i približava poput prsta ili olovke; izvode se u postelji, sjedeći, stojeći ili dok se osoba giba (4).

Vježbe jačanja, naročito mišića donjih udova, vježbe ravnoteže plus brojne nespecifične vježbi poput plesanja, *tai chi* vježbi, šetanja s pogledom na jednu pa na drugu stranu ulice i igranja Nintendo wii veoma su važni oblici VR-a (4). Te vježbe povećavaju kvalitetu života, smanjuju simptome vrtoglavice i smanjuju šanse od padova.

### 6.6.1. Rehabilitacija kod starijih osoba

BPPV je vrlo čest u starijoj populaciji, naročito kod žena, a oboljeli od BPPV-a često strahuju od raznih aktivnosti zbog straha od pada i ozljeđivanja, samim time se manje kreću što dovodi do funkcionalnog gubitka posturalnih promjena (36). Naročito kod starijih s BPPV-om zna se preporučiti mirovanje i ovratnik koji nisu dokazani kao djelotvorni, dok je dokazano da je bolje vršiti rehabilitaciju koja daje dugoročne rezultate (37). Promjene životnih navika zbog BPPV-a donose brojne negativne ishode poput smanjene kvalitete života, umora, sporijeg hoda, veće stope padova, stoga se provode upitnici o vrtoglavici, zdravlju i bolestima. Upitnik o vrtoglavici je DHI (*Dizziness Handicap Inventory*) i koristi se sa svim pacijentima oboljelim od vrtoglavice (1). SF-36 (kratki obrazac 36) upitnik je koji obuhvaća pitanja za procjenu mentalnog i tjelesnog zdravlja (1). Preporučuje se repozicijski postupak i VR, naročito VR svim starijim osobama, ne samo oboljelima, kako bi se spriječila nesamostalnost, nestabilnost, nepokretnost i poboljšala kvaliteta života.



## 7. ZAKLJUČAK

BPPV se javlja kod jedne trećine pacijenata, naročito djece i adolescenata nakon trauma glave, ali često nije dijagnosticirano ili je dijagnosticiran nakon nekoliko tjedana. Najpogođenija su skupina starije osobe, posebice žene, kojima BPPV narušava kvalitetu života, povećava mogućnost pada, ozljeđivanja i utječe na psihofizičko stanje. Dakle, važno ga je pravovremeno dijagnosticirati, odrediti pogođeni polukružni kanalić i započeti proces rehabilitacije. Osobe s vrtoglavicom prvo se obrate liječniku opće medicine koji često pogrešno dijagnosticira, stoga je važna i edukacija o samom BPPV-u, ali i načinu liječenja. Liječenje je veoma uspješno i javlja se u nekoliko rehabilitacijskih tretmana; u novije vrijeme sve više je novih metoda rehabilitacije što dovodi do bržeg i boljeg oporavka, time i poboljšanja kvalitete života i smanjenja šanse recidiva.

## 8. SAŽETAK

UVOD: Benigni paroksizmalni pozicijski vertigo vrtoglavica je koja nastaje zbog promjene položaja otolita u unutarnjem uhu. To je najčešći oblik vrtoglavice koji se uglavnom javlja u starijoj populaciji ili mlađoj nakon ozljede glave. Liječenje ovisi o lokaciji zalutalog otolita i mogućnostima pacijenta. Cilj je rada prikazati širok spektar rehabilitacije koja je najučinkovitija u liječenju BPPV-a.

POSTUPCI: Kriteriji pretraživanja bili su tekstovi u cijelosti, sažetci i knjige koji sadržajno odgovaraju temi. Iskorišteno je 37 izvora od 102 pregledana te su pretražene baze podataka: *PubMed, Hrčak, EBSCO host, Scopus, Science Direct, BMJ Journal, Cambridge Core, ProQuest, MedLine i Web of science.*

PRIKAZ TEME: BPPV kao oblik vrtoglavice koji se najčešće pojavljuje utječe na kvalitetu života bolesnika: naglim pokretima glave ili promjenom položaja nastaje vrtoglavica koja može uzrokovati mučninu, povraćanje i nestabilnost. Najdjelotvorniji je oblik liječenja rehabilitacija koja se sastoji od repozicijskih postupaka i vestibularne rehabilitacije. Rehabilitacija BPPV-a sastoji se od sinergije repozicijskih postupaka i vestibularne rehabilitacije koji se sastoje od brojnih promjena položaja poput Epleyjeva, Semontova i Brandt-Daroffova postupka i vježbi koje su efikasne za tretiranje simptoma.

ZAKLJUČAK: Točna i pravovremena dijagnoza omogućuje provedbu rehabilitacije koja je ključna u liječenju BPPV-a i održavanju psihofizičkog zdravlja bolesnika. Vestibularna rehabilitacija liječi simptome BPPV-a, dok repozicijski postupci kao način liječenja učinkovito rješavaju uzrok nastanka BPPV-a, a zajedno djeluju u poboljšanju kvalitete života.

Ključne riječi: BPPV; rehabilitacija; vrtoglavica; vestibularni poremećaji

## 9. SUMMARY

### **Rehabilitation of Benign Paroxysmal Positional Vertigo**

**INTRODUCTION:** Benign paroxysmal positional vertigo is vertigo that occurs due to a change in the position of the otolith in the inner ear. It is the most common form of vertigo that mainly occurs in the older population, or in the younger population following a head injury. Treatment depends on the location of the stray otolith and the capabilities of the patient. The aim of this paper is to present a wide range of rehabilitation possibilities that are most effective in the treatment of BPPV.

**PROCEDURES:** The search requirement was that the full texts, abstracts, or books match in their content the topic of this paper. There were 37 sources used out of 102 initially considered. The following databases were searched: *PubMed, Hrčak, EBSCO host, Scopus, Science Direct, BMJ Journal, Cambridge Core, ProQuest, MedLine, and Web of science.*

**TOPIC OVERVIEW:** BPPV as the most common form of vertigo affects the quality of life of patients. Sudden movements of the head or change of a position result in dizziness, which can cause nausea, vomiting and instability. The most effective form of treatment is rehabilitation which consists of repositioning procedures and vestibular rehabilitation. BPPV rehabilitation includes a synergy of repositioning procedures and vestibular rehabilitation, which consists of numerous position changes, such as the Epley, Semont, and Brandt-Daroff procedures and exercises that are effective for treating the symptoms.

**CONCLUSION:** An accurate and timely diagnosis enables the implementation of rehabilitation, which is crucial in the treatment of BPPV and maintaining the psychophysical health of patients. Vestibular rehabilitation treats the symptoms of BPPV, whereas repositioning procedures as a treatment effectively address the cause of BPPV. Combined together, these procedures aim to improve the quality of life of the BPPV patients.

**Keywords:** BPPV; rehabilitation; vertigo; vestibular disorders

---

**10. LITERATURA**

1. Maslovara S, Butković-Soldo S. *Najčešći vestibularni poremećaj*. Osijek: Medicinski fakultet Sveučilišta „Josipa Jurja Strossmayera“ u Osijeku; 2019.
2. Maslovara S, Butković-Soldo S. *Vestibularna rehabilitacija*. Vukovar: Veleučilište Lavoslav Ružička u Vukovaru; 2011.
3. Maslovara S, Butković-Soldo S, Drviš P, Trotić R, Branica S, Habek M i sur. Hrvatske smjernice za dijagnostiku i liječenje benignog paroksizmalnog pozicijskog vertigo ( BPPV-a). *Liječnički Vjesnik*. 2015;137:335-42.
4. Bhattacharyya N, Hollingsworth DB, Mahoney K, O'Connor S. Plain Language Summary: Benign Paroxysmal Positional Vertigo. *Otolaryngol Head and Neck Surg*. 2017;156(3):417-25.
5. Bressi F, Vella P, Moffa A, Sterzi S, Papalia R, Casale M. i sur. Vestibular rehabilitation in benign paroxysmal positional vertigo: Reality or fiction?. *Int J Immunopathol Pharmacol*. 2017;30(2):113-22.
6. Mladina R i sur. *Otorinolaringologija*. Zagreb: Školska knjiga; 2008.
7. Parnes LS, Agrawal SK, Atlas J. Diagnosis and management of benign paroxysmal positional vertigo (BPPV). *CMAJ*. 2003;169(7):681-93.
8. You P, Instrum R, Parnes L. Benign paroxysmal positional vertigo. *Laryngoscope Investig Otolaryngol*. 2019;4(1):116-23.
9. Arguet EC, Bradshaw AP, Welgampola MS. Benign positional vertigo, its diagnosis, treatment and mimics. *Clin Neurophysiol Pract*. 2019;4:97-111.
10. Luryi LA, LaRouere M, Babu S, Bojrab DI, Zappia J, Sargent EW, i sur. Traumatic versus Idiopathic Benign Positional Vertigo: Analysis of Disease, Treatment, and Outcome Characteristics. *Otolaryngol Head and Neck Surg*. 2019;160(1):131-6.
11. Balatsouras DG, Koukoutsis G, Aspris A, Fassolis A, Moukos A, Economou NC, i sur. Benign Paroxysmal Positional Vertigo Secondary to Mild Head Trauma. *Ann Otol Rhinol Laryngol*. 2017;126(1):54-60.

12. Yetiser S. Review of the pathology underlying benign paroxysmal positional vertigo. *J Int Med Res.* 2020;48(4):0300060519892370.
13. Türk B, Akpınar M, Kaya KS, Korkut AY, Turgut S. Benign Paroxysmal Positional Vertigo: Comparison of Idiopathic BPPV and BPPV Secondary to Vestibular Neuritis. *Ear Nose Throat J.* 2019;3:145561319871234.
14. Kozak HH, Dündar MA, Uca AU, Uğuz F, Turgut K, Altaş M, i sur. Anxiety, Mood, and Personality Disorders in Patients with Benign Paroxysmal Positional Vertigo. *Noro Psikiyatr Ars.* 2018;55(1):49-53.
15. Pérez-Vázquez P, Franco-Gutiérrez V. Treatment of benign paroxysmal positional vertigo. A clinical review. *J Otol.* 2017;12(4):165-73.
16. Kaski D, Bronstein AM. Epley and beyond: an update on treating positional vertigo. *Pract Neurol.* 2014;14:210-21.
17. Cambridge Core. Prognosis of patients with benign paroxysmal positional vertigo treated with repositioning manoeuvres. Dostupno na adresi: <https://www.cambridge.org/core/terms>. Datum pristupa: 13. svibnja 2021.
18. Nogi A, Schubert MC. Complex nystagmus in traumatic benign paroxysmal positional vertigo: A case study on the critical value of knowing semicircular canal excitation and inhibition patterns. *J Otol.* 2021;16:2.
19. Kim HJ, Park J, Kim JS. Update on benign paroxysmal positional vertigo. *J Neurol.* 2020;24:1-6.
20. Wang N, Zhou H, Huang H, Geng D, Yang X, Yu C, i sur. Efficacy of SRM-IV Vestibular Function Diagnosis and Treatment System in Treating Benign Paroxysmal Positional Vertigo. *Iran J Public Health.* 2018;47:641-7.
21. Mendeš T, Maslovara S, Včeva A, Butković Soldo S. ROLE OF VESTIBULAR EVOKED MYOGENIC POTENTIALS AS AN INDICATOR OF RECOVERY IN PATIENTS WITH BENIGN PAROXYSMAL POSITIONAL VERTIGO. *Acta Clin Croat.* 2017;56:756-64.
22. Ling X, Zhao DH, Shen B, Si LH, Li KZ, Hong Y, i sur. Clinical Characteristics of Patients With Benign Paroxysmal Positional Vertigo Diagnosed Based on the Diagnostic Criteria of the Bárány Society. *Front Neurol.* 2020;11:602.

23. Tang H, Li W.B. Advances in the diagnosis and treatment of benign paroxysmal positional vertigo. *Exp Ther Med.* 2017;14(3):2424-30.
24. Guerra J, Devesa J. Causes and treatment of idiopathic benign paroxysmal positional vertigo based on endocrinological and other metabolic factors. *J Otol.* 2020;15(4):155-60.
25. Bhattacharyya N, Gubbels SP, Schwartz SR, Edlow JA, El-Kashlan H, Fife T i sur. Clinical Practice Guideline: Benign Paroxysmal Positional Vertigo (Update). *Otolaryngol Head and Neck Surg.* 2017;156(3):1-47.
26. Porwal P, V R A, Pawar V, Dorasala S, Bijlani A, Nair P, i sur. Clinical and VNG Features in Anterior Canal BPPV-An Analysis of 13 Cases. *Front Neurol.* 2021;12:618269.
27. Lovato A, Marioni G, Monzani D, Rossetini G, Genovese E, de Filippis C. Physical Therapy for Benign Positional Vertigo of Posterior Canal: The Role of Alternated Epley and Semont Maneuvers. *Ear Nose Throat J.* 2021:145561320980183.
28. Bhattacharyya N, Gubbels SP, Schwartz SR, Edlow JA, El-Kashlan H, Fife T, i sur. Clinical Practice Guideline: Benign Paroxysmal Positional Vertigo (Update). *Otolaryngol Head Neck Surg.* 2017;156(3\_suppl):S1-S47. Bhattacharyya N, Gubbels SP, Schwartz SR, Edlow JA, El-Kashlan H, Fife T, i sur. Clinical Practice Guideline: Benign Paroxysmal Positional Vertigo (Update). *Otolaryngol Head Neck Surg.* 2017;156(3\_suppl):S1-S47.
29. Leite Rodrigues D, Lima Losno Ledesma A, Augusto Pires de Oliveira C, Bahamad Júnior F. Physical Therapy for Posterior and Horizontal Canal Benign Paroxysmal Positional Vertigo: Long-term Effect and Recurrence: A Systematic Review. *Int Arch Otorhinolaryngol.* 2018;22:455-9.
30. Zhu CT, Zhao XQ, Ju Y, Wang Y, Chen MM, Cui Y. Clinical Characteristics and Risk Factors for the Recurrence of Benign Paroxysmal Positional Vertigo. *Front Neurol.* 2019;10:1190.
31. Straumann D, Brandt T. Bedside provocation and liberation maneuvers in patients with benign paroxysmal positional vertigo. *CTN.* 2020;4(1):1.
32. Wu P, Cao W, Hu Y, Li H. Effects of vestibular rehabilitation, with or without betahistine, on managing residual dizziness after successful repositioning manoeuvres in patients with benign paroxysmal positional vertigo: a protocol for a randomised controlled trial. *BMJ Open.* 2019;9(6):e026711.

33. Falshoj Pedersen M, Hojmark Eriksen H, Bruun Kjaersgaard J, Riis Abrahamsen E, Dupont Hougaard D. Treatment of Benign Paroxysmal Positional Vertigo with the TRV Reposition Chair. *J Int Adv Otol.* 2020;16(2):176-82.
34. Luryi AL, Lawrence J, LaRouere M, Babu S, Bojrab DI, Zappia J, i sur. Treatment of Patients With Benign Paroxysmal Positional Vertigo and Severe Immobility Using the Particle Repositioning Chair: A Retrospective Cohort Study. *Ann Otol Rhinol Laryngol.* 2018;127(6):390-4.
35. Cetin Y S, Ozmen O A, Demir U L, Kasapoglu F, Basut O, Coskun H. Comparison of the effectiveness of Brandt-Daroff Vestibular training and Epley Canalith repositioning maneuver in benign Paroxysmal positional vertigo long term result: A randomized prospective clinical trial. *Pak J Med Sci.* 2018;34(3):558-63.
36. Lindell E, Kollén L, Johansson M, Karlsson T, Rydén L, Falk Erhag H i sur. Benign paroxysmal positional vertigo, dizziness, and health-related quality of life among older adults in a population-based setting. *Eur Arch Otorhinolaryngol.* 2021;278(5):1637-44.
37. Ribeiro KF, Oliveira BS, Freitas RV, Ferreira LM, Deshpande N, Guerra RO. Effectiveness of Otolith Repositioning Maneuvers and Vestibular Rehabilitation exercises in elderly people with Bening Paroxysmal Positional Vertigo: a systematic review. *Braz J Otorhinolaryngology.* 2018;84(1):109-18.

## 11. ŽIVOTOPIS

Ime i prezime: Iva Grgić

Datum i mjesto rođenja: 26. siječnja 1998., Osijek, Republika Hrvatska

Adresa: Osječka nova ulica 13, Sarvaš

Kontakt broj: 0919534689

Email: iva.grgic.os@gmail.com

Obrazovanje:

2019. upisala Diplomski sveučilišni studij Fizioterapija u Orahovici na Fakultetu za dentalnu medicinu i zdravstvo, Sveučilište Josipa Jurja Strossmayera u Osijeku

2019. stekla zvanje prvostupnika fizioterapije na Fakultetu za dentalnu medicinu i zdravstvo, Sveučilište Josipa Jurja Strossmayera u Osijeku

2016. upisala Preddiplomski sveučilišni studij Fizioterapija u Orahovici na Fakultetu za dentalnu medicinu i zdravstvo, Sveučilište Josipa Jurja Strossmayera u Osijeku

2016. maturirala u Tehničkoj školi i prirodoslovnoj gimnaziji Ruđera Boškovića

Jezici:

hrvatski – materinski

engleski

Studentski poslovi:

2020. – 2021. rad na blagajni, Balkan Lov d.o.o.

2019. rad u Palačinkarnici Činkos kao kuhar i konobar

2018. rad u Solaris D.D. kao konobar

2017. – 2019. rad u trgovini Kaufland K.D. Hrvatska

Vozačka dozvola: kategorija B