

Fizioterapijski postupci kod lateralnog epikondilitisa

Rakitić, Lucija

Undergraduate thesis / Završni rad

2021

Degree Grantor / Ustanova koja je dodijelila akademski / stručni stupanj: **Josip Juraj Strossmayer University of Osijek, Faculty of Dental Medicine and Health Osijek / Sveučilište Josipa Jurja Strossmayera u Osijeku, Fakultet za dentalnu medicinu i zdravstvo Osijek**

Permanent link / Trajna poveznica: <https://um.nsk.hr/um:nbn:hr:243:609905>

Rights / Prava: [In copyright](#)/[Zaštićeno autorskim pravom.](#)

Download date / Datum preuzimanja: **2024-12-27**

Repository / Repozitorij:

[Faculty of Dental Medicine and Health Osijek
Repository](#)



**SVEUČILIŠTE JOSIPA JURJA STROSSMAYERA U OSIJEKU
FAKULTET ZA DENTALNU MEDICINU I ZDRAVSTVO
OSIJEK**

Preddiplomski sveučilišni studij Fizioterapija

Lucija Rakitić

**FIZIOTERAPIJSKI POSTUPCI KOD
LATERALNOG EPIKONDILITISA**

Završni rad

Orahovica, 2021.

**SVEUČILIŠTE JOSIPA JURJA STROSSMAYERA U OSIJEKU
FAKULTET ZA DENTALNU MEDICINU I ZDRAVSTVO
OSIJEK**

Preddiplomski sveučilišni studij Fizioterapija

Lucija Rakitić

**FIZIOTERAPIJSKI POSTUPCI KOD
LATERALNOG EPIKONDILITISA**

Završni rad

Orahovica, 2021.

Rad je ostvaren u: Sveučilište Josipa Jurja Strossmayera u Osijeku Fakultet za medicinu i
zdravstvo Osijek

Mentor rada: prof.dr.sc. Savo Jovanović, professor emeritus

Rad ima 40 listova i 16 slika

Znanstveno područje: Biomedicina i zdravstvo

Znanstveno polje: Kliničke medicinske znanosti

Znanstvena grana: Fizikalna medicina i rehabilitacija

Sadržaj:

1. Uvod	1
2. Postupci.....	2
3. Sindrom prenaprezanja	3
4. Anatomija lakta	4
5. Lateralni epikondilitis	6
5.1. Prevalencija	6
5.2. Etiopatogeneza	7
5.3. Klinička slika.....	8
5.4. Dijagnoza	9
6. Fizioterapijska procjena	10
7. Fizioterapijski postupci.....	14
7.1. Injekcija.....	14
7.2. Udarci val.....	16
7.3. Elektroterapija	18
7.4. Cyriax metoda	20
7.5. Ortoze za lateralni epikondilitis.....	21
7.6. Kineziotaping	23
7.7. Fizioterapijske vježbe	23
8. Zaključak.....	28
9. Sažetak	29
10. Summary	30
11. Literatura.....	31
12. Životopis	36

1. UVOD

Lateralni epikondilitis, još nazvan teniski lakat, pripada skupini sindroma prenaprezanja te je jedan od najčešćih bolnih stanja mišićno-koštanog sustava koji se javljaju u području lakta. Mehanizam nastanka može se opisati kao često ponavljanje mikrotraume nastale u tetivama ekstenzornih mišića, m. *extensor carpi radialis brevis* i m. *extensor carpi ulnaris*. Lateralni epikondilitis najčešće zahvaća ljude između 35. i 54. godine. U općoj je populaciji lateralni epikondilitis rasprostranjen između 1 i 3 % stanovništva te najčešće zahvaća dominantnu ruku. Iako nosi naziv „teniski lakat“, pojava lateralnog epikondilitisa nije toliko česta u tenisača koliko među općom populacijom. Ona je česta bolest manualnih radnika (1).

Simptom koji se prvo javlja kod osoba s lateralnim epikondilitisom jest bol na lateralnom epikondilu lakta. Ta se bol općenito javlja prilikom aktivnosti koja zahtijeva kontrakciju mišića s polazištem na lateralnom epikondilu (2).

Kako bi se lateralni epikondilitis mogao dijagnosticirati, treba se odraditi dijagnostika. Na početku je potrebno napraviti fizički pregled osobe nakon čega se radi dijagnostika pomoću ultrazvuka, magnetne rezonancije te elektromiografije (3).

Liječenje lateralnog epikondilitisa može biti operacijsko ili konzervativno. U najvećem broju slučajeva liječenje je konzervativno, no ponekad je operacijsko liječenje jedina opcija. Konzervativno se liječenje zasniva na: smanjenju boli i upale, reparaciji oštećenog tkiva te praćenju daljnjih pacijentovih aktivnosti (4).

2. POSTUPCI

U svrhu izrade ovoga završnog rada pretražene su sljedeće baze podataka: PubMed, EMBASE te Google scholar. Članci odabrani s tih baza podataka uglavnom su bili objavljeni u zadnjih pet godina te su pisani na engleskom i hrvatskom jeziku. Ukoliko su godine objavljivanja članaka premašile granicu od pet godina, ti se članci uglavnom nisu uzimali za primjer pisanja. Također, ukoliko su istraživanja dala određene smjernice, ali ne i točne odgovore, ona nisu bila uzeta za primjer pisanja ovoga rada.

Ključne riječi korištene u pretraživanju: fizikalna terapija, lakat, lateralni epikondilitis, rehabilitacija, teniski lakat.

3. SINDROM PRENAPREZANJA

Sindrom prenaprezanja zajednički je naziv za ozljede koje su nastale zbog ponavljanih mikrotrauma ili prenaprezanja lokomotornog sustava (5).

Mehanizam nastanka svih sindroma prenaprezanja ista je trauma koja se često ponavlja i premašuje sposobnost tkiva da se obnovi, bez obzira na to radi li se o kosti, hrskavici, tetivi, mišiću ili o prijelazu tetive na kost ili mišića na tetivu.

Na samom početku nastanka bilo kojeg sindroma prenaprezanja za kliničku je sliku specifičan osjećaj zatezanja, nakon čega dolazi bolnost lokalno ili u cijelom mioentenzijskom sustavu ako osoba izvodi istezanje, bilo aktivno ili pasivno. Bol se također može pojaviti tijekom kontrakcije određenog mišića ili određenih mišića, a nakon dužeg perioda se javlja i tijekom normalne mišićne kontrakcije. Nakon svega toga bolnost se javlja tijekom palpacije te dolazi do lokalnog oticanja. Sljedeća faza donosi bolove i tijekom mirovanja.

Kako bi se ustanovilo radi li se o kakvom sindromu prenaprezanja, važno je odraditi kliničku dijagnostiku. Tijekom dijagnosticiranja izvode se određeni klinički testovi, ovisno na koji se sindrom prenaprezanja sumnja. Uz testove još se provode radiološka dijagnostika, kompjutorizirana tomografija, scintigrafija, ultrazvučna dijagnostika, termografija, magnetna rezonancija te dijagnostička artroskopija.

Sindromi prenaprezanja mogu se liječiti neoperativnim i operativnim postupcima. Operacijskom se liječenju pristupa ako se neoperativni načini liječenja pokažu neuspješnim.

Za neoperativno je liječenje najbitnije započeti ga već pri pojavi prvih simptoma. Osnovni ciljevi neoperativnog liječenja su: suzbiti bol te regulirati upalu, ubrzati cijeljenje te je bitna kontrola budućih aktivnosti. Takvo se liječenje zasniva na modifikaciji aktivnosti koje prouzrokuju bol, primjeni hladnih obloga na bolnom području, nesteroidnim protuupalnim lijekovima, vježbama jačanja i vježbama istezanja koje uvelike pomažu u daljnjoj rehabilitaciji te na kraju djelovanje na rizične čimbenike (6).

4. ANATOMIJA

Lakatni je zglob (lat. *articulatio cubiti*) spoj nadlaktične kosti, *humerus*, s podlaktičnim kostima *radius* i *ulna*. Prema obliku i funkciji on je kutni zglob, što znači da su kretnje moguće kroz samo jednu ravninu, a to su pokreti fleksije i ekstenzije. Lakatni zglob možemo opisati kao složeni zglob gdje su u zglobnoj čahuri smještena tri zglobna tijela. Ti su zglobovi: *articulatio humeroulnaris* (zglob između *humerusa* i *ulne*), *articulatio humeroradialis* (zglob između *humerusa* i *radiusa*) te *articulatio radioulnaris proximalis* (proksimalni zglob između *radiusa* i *ulne*). Sva su zglobna tijela obuhvaćena mlohavom zglobnom čahurom (7, 8).

Stabilnosti lakatnog zgloba doprinose i tri čvrste sveze - *ligamenta collateralia*. Prvi je ligament *ligamentum collaterale ulnare* kojem je polazište na medijalnom epikondilu nadlaktične kosti, *humerusa*, a hvatište *processus coronoideus* i lateralni rub *olekranona*. Drugi je *ligamentum collaterale radiale* koji se proteže od *epicondylus lateralis humeri* do *ligamentum anulare radii*, a hvatište mu je na *ulni*. Zadnji je *ligamentum anulare radii* kojemu je i polazište i hvatište na *ulni*.

Tijekom bilo koje faze fleksije i ekstenzije skupni pokreti navedena tri zgloba osiguravaju obrtnu kretnju kostiju podlaktice, *radiusa* i *ulne*. Kretnje koje omogućavaju su: ekstenzija i fleksija te pronacija i supinacija (7).

Moguća maksimalna fleksija u lakatnom zglobu iznosi od 130° do 140°, ekstenzija lakta je izvodiva do 0°, ali je moguća i hiperekstenzija do 5°. Izvođenje pronacije šake iz neutralnog položaja moguće je napraviti do 80°, a supinaciju do 90° (9).

Osnovni pokreti lakatnog zgloba, kao kutnog zgloba su pokreti fleksije i ekstenzije. Ti pokreti imaju os koja prolazi kroz epikondile nadlaktične kosti, *humerusa*. Mišići, čiji je prolaz iza te osi, vrše ekstenziju zgloba lakta.

Mišići koji sudjeluju u fleksiji lakatnog zgloba su: *m. biceps brachii*, *m. brachioradialis*, *m. brachialis*, *m. pronator teres* te *m. extensor carpi radialis longus*. Mišići koji nemaju toliki značaj u fleksiji su: *m. flexor carpi radialis*, *m. palmaris longus* te *m. extensor carpi radialis brevis*. Fleksija lakatnog zgloba najviše je izražena u proniranom položaju jer je tu uzrokovana kontrakcijom svih mišića fleksora. U ekstenziji lakatnog zgloba najvažniji je *m. triceps brachii*, a tu još sudjeluje i *m. anconeus*. Pokreti pronacije i supinacije odvijaju se oko osi koja se proteže od *fovea capitis radii* pa sve do *processus styloideus ulnae*. Mišići koji

sudjeluju u supinaciji su: *m. supinator*, *m. abductor pollicis longus*, *m. extensor pollicis longus*, *m. brachioradialis*. Pri ekstenziranju ruci *m. extensor carpi radialis longus* funkcionira kao supinator. Mišići koji sudjeluju u pronaciji su: *m. pronator teres*, *m. pronator quadratus*, *m. brachioradialis* i *m. palmaris longus*. Pri flektiranju ruci *m. extensor carpi radialis longus* djeluje kao pronator (7).

5. LATERALNI EPIKONDILITIS

Lateralni epikondilitis, poznat pod nazivom teniski lakat, jedno je od najčešćih bolnih stanja mišićno-koštanog sustava koje zahvaća lakat zbog čega dolazi do boli i značajnog pada produktivnosti zahvaćene ruke (1).

Lateralni epikondilitis spada u skupinu sindroma prenaprezanja zbog svog mehanizma nastajanja. Osoba razvije lateralni epikondilitis zbog ponavljanih mikrotrauma u tetivama mišića ekstenzora podlaktice. U najvećem broju slučajeva patofiziologija lateralnog epikondilitisa obuhvaća mikrotrgnuća ili razdore na samom hvatištu u. Kao rezultat učestalog prenaprezanja ili krivo rađenih kretnji podlaktice koje na kraju oštećuju ekstenzorne mišiće, može doći do sekundarne upale koja na kraju može postati i kronična. Također, smanjenju funkcionalnosti i boli kod lateralnog epikondilitisa mogu pridonijeti već postojeći artritis ili burzitis.

U lateralnom je epikondilitisu najčešća lokacija boli koštani dio s kojeg polazi tetiva mišića *extensor carpi radialis brevis* i to s anteriorne strane lateralnog epikondila lakta. Još moguća, ali ne toliko česta, lokacija boli kod lateralnog epikondilitisa je na samom početku tetive mišića *extensor carpi radialis longus*, kod suprakondilarnog grebena (2).

5.1. Prevalencija

Lateralni epikondilitis, kako je već spomenuto, nastaje zbog prenaprezanja, to jest preopterećenja tetive ekstenzornih mišića podlaktice. To se odvija kroz konstantan ili često ponavljani određeni manualni posao, kroz određene teške manualne poslove u kojima osoba radi pokrete hvatanja ili okretanja zgloba s velikim obrtnim momentom, kroz podizanja teških predmeta tako da je podlaktica pronirana, to jest da je dlan palmarnom stranom okrenut prema dolje. Zbog toga može se zaključiti da se lateralni epikondilitis učestalo javlja kod radnika kojima je posao manualan. Tako, prema autorici *Herquelot*, 10,5 % manualnih radnika može razviti bol u području lakta lateralno, a u 2,4 % radnika dijagnosticiran je lateralni epikondilitis. Autori *Bisset* i *Vincezino* u svojem su radu prikazali da prosječno 40 % ljudi razvije lateralni epikondilitis u nekom određenom periodu života. Gledajući prema spolu, lateralni se epikondilitis pojavljuje gotovo podjednako, najčešće zahvaćajući osobe u dobnim skupinama od 35. do 54. godine. Rasprostranjenost lateralnog epikondilitisa u općoj populaciji iznosi između 1 i 3 %, a najčešće je pogođena dominantna ruka (2,10,11).

Prema samom nazivu ove bolesti, teniski lakat, možemo zaključiti da se ona javlja u tenisača. Čak 50 % njih osjeti određenu vrstu boli u području lakta, a od 75 do 80 % te bolnosti može utjecati na razvoj lateralnog epikondilitisa (1).

5.2. Etiopatogeneza

Mehanizam nastanka lateralnog epikondilitisa može se prikazati na principu „*backhand*“ udarca u tenisu. Kada osoba izvodi *backhand* udarac, njezini su ekstenzorni mišići na području šake i prstiju, kojima je na lateralnom epikondilu polazište, kontrahirani jer tako osoba može držati reket te se stabilizira ručni zglob. Koncentrična kontrakcija do koje dolazi, ako se taj udarac nepravilno izvodi, skraćuje te mišiće da bi se održala napetost potrebna za stabilizaciju ručnog zgloba te time stvara određenu silu koja se prenosi duž mišića do njihovih polazišta, tj. spoja (*enthesis*) s pokosnicom i kosti lateralnom epikondilu himerusa. Ako osoba učestalo izvodi pokrete ruke koji uzrokuju ovakve kontrakcije mišića, može doći do kroničnih naprezanja na području gdje pogođeni mišići polaze te se može stvoriti aseptička upala pri kojoj dolazi do bolnosti tijekom svake kretnje u kojima ti mišići sudjeluju (12).

Prema navedenom tekstu u prijašnjem podnaslovu, lateralni epikondilitis ili teniski lakat mogu razviti tenisači. Mehanizam nastanka ovog sindroma prenaprezanja kod tenisača ima dva moguća načina nastanka - ako tenisač izvodi *backhand* udarac reketom s vodećim ramenom i laktom umjesto da taj udarac izvodi zadržavajući svoje rame i lakat paralelnima s mrežom. Drugi način nastanka jest da tenisač jače stišće, to jest da mu je povećana snaga hvata zbog igranja s reketom koji je tenisaču pretežak. Teniski lakat, osim tenisača, mogu razviti i drugi sportaši koji za svoje sportove također koriste određene rekete (2).

Osim u sportaša, lateralni se epikondilitis pojavljuje kod osoba koje tijekom svojih aktivnosti učestalo rade pokrete hvatanja, pogotovo ako je stisak šake tu jak, ili ako rade učestale pokrete ekstenzije zapešća i šake. Veliki rizik za razvitak lateralnog epikondilitisa imaju radnici koji svoj posao obavljaju manualno pri čemu učestalo ponavljaju pokrete ruke i zapešća. Profesije koje su sklone razvoju lateralnog epikondilitisa su slikari, tesari, vodoinstalateri, kuhari, mesari, daktilografi te osobe koje učestalo koriste računalni miš. U svojem su radu autori *Sayampanathan* i sur. prikazali ukoliko osoba ima povijest pušenja

(prošlu ili ako još uvijek puši) da ima veći rizik za razvoj lateralnog epikondilitisa (1,13,14,15).

Autori *Leonir* i sur. u svojem radu navode kako lezije tetive u lateralnom epikondilitisu prvotno potječu kod *extensor carpi radialis brevis*. Provođenjem same igre tenisa, a time izvodeći *backhand* udarac, stvara se puno veća sila na tetivu *extensor carpi radialis brevis* nego na bilo koju drugu tetivu epikondila. To se dokazalo radovima koji su se osvrtni na anatomske sastav u lateralnom epikondilitisu. Tako je *Buntana* svojim radom dokazao da je anatomska lokacija tetive *extensor carpi radialis brevis* jedinstvena i da je sama podloga tetive vrlo osjetljiva tijekom kretanja lakta (fleksija i ekstenzija) na kontakt ili abraziju o lateralni rub *capituluma*. Također, nestabilnost lakta može utjecati na pojavu lateralnog epikondilitisa. U svojem radu autori *Arrigoni* i sur. prikazuju da više od 85 % pacijenata kojima je dijagnosticiran lateralni epikondilitis imaju barem jedan intraartikularni patološki nalaz i skoro 50 % ispitanika je imalo najmanje jedan znak abnormalne mlitavosti (previše kruto ili previše mlitavo) lateralnih ligamenata (16,17,18).

5.3. Klinička slika

Najčešći simptom lateralnog epikondilitisa jest bol, a njezina je lokacija na lateralnom epikondilu. Bol je prouzročena aktivnim kontrakcijama mišića podlaktice, odnosno pokretanjem ručnog zgloba (fleksija i ekstenzija). Također, bol se može izazvati ako se palpira mjesto polazišta ekstenzornih mišića na lateralnom epikondilu. S obzirom na učestalost boli osobe s vremenom počnu imati problema s hvatanjem predmeta, kao na primjer šalice ili čaša. Intenzitet boli može varirati: od slabe boli i boli koja nije stalna već se pojavljuje u određenim periodima pa sve do stalne, konstantne i jake boli koja može utjecati na kvalitetu sna. S vremenom osobama oslabi jačina hvata pa imaju problema s držanjem predmeta, pogotovo ako predmet drže dok im je lakat u ekstenziji. Opseg pokreta kod osoba s lateralnim epikondilitisom u velikom broju slučajeva nije pogođen. U kasnijim stupnjevima bolesti, kada je već bol uznapredovala, pokreti ruke mogu postati bolni, pogotovo ako je lakat potpuno ekstenziran, a podlaktica pronirana (2,19,20).

5.4. Dijagnoza

Za dijagnosticiranje lateralnog epikondilitisa najvažnija je klinička dijagnostika koja se sastoji od fizičkog pregleda osobe i prikupljanja podataka o osobi, to jest anamnezi. Ostale metode koriste se općenito za dijagnosticiranje sindroma prenaprezanja pa tako i lateralnog epikondilitisa. To su: rendgenogram, kompjutorizirana tomografija, ultrazvuk, dijagnostička artroskopija, magnetska rezonancija te scintigrafija kosti (1,3).

Klinička dijagnoza pomoću rendgena koristi se kako bismo dobili sliku kostiju. Anteroposteriornom i lateralnom rendgenskom slikom može se uvidjeti postoji li kakvo oštećenje kostiju ili bolest kostiju, kao na primjer artropatija ili *osteocondritis dissecans* (OCD) ili degenerativna oštećenja na zglobu te mogućnost nakupljanja kalcifikata (19,20).

Jedna od vrlo značajnih metoda dijagnosticiranja lateralnog epikondilitisa jest ultrazvuk. S ultrazvukom se može vidjeti postoje li kakve promjene na tetivama kao na primjer stanjivanje tetive ili zadebljanje te se može vidjeti, ukoliko je došlo do toga, kidanje tetive. Također se može vidjeti postoji li na kostima odlaganje kalcifikata ili bilo kakva odstupanja kosti od normalnog (20).

Dijagnostika magnetnom rezonancijom može pokazati postoje li kakve nestabilnosti u području lakatnog zgloba. Magnetna rezonancija općenito može dati više i bolje informacije o patologiji unutar zglobova, ako ona postoji. Ukoliko postoji sumnja na probleme s vratom kao na primjer artritis na području vratne kralježnice ili hernija diska provodi se dijagnostika magnetnom rezonancijom jer oboje mogu prouzročiti bolove na području ruke (13,20).

Elektromiografija je još jedna metoda koja se koristi u dijagnostici. Pomoću ove metode može se potvrditi ili isključiti sumnja na kompresiju živca kao na primjer sindrom radijalnog tunela ili potvrditi ili isključiti sumnju na cervikalnu radikulopatiju (2,19).

6. FIZIOTERAPIJSKA PROCJENA

Kako bi cjelokupni fizioterapijski proces bio što kvalitetniji, na samom se početku klijentu ili pacijentu trebaju uzeti potrebni podatci. Prikupljanje i bilježenje potrebnih podataka čini vrlo bitan dio fizioterapijske procjene. Najčešći model koji se koristi jest SOAP model (*subjective, objective, assesment, plan*).

Subjektivni dio procjene čini prikupljanje subjektivnih informacija, to jest informacija koje sam klijent ili pacijent kaže. S takvim informacijama može se dobiti slika pacijentovih tegoba ili smetnji s njegovog stajališta. Za daljnje postavljanje ciljeva koje je moguće postići, s obzirom na dane informacije klijenta ili pacijenta, bitno je razumjeti tegobe i smetnje u njegovoj svakodnevici. Subjektivni se dio sastoji od: pacijentovih informacija koje se odnose na njegovo trenutno stanje, informacija ukoliko je postojala prijašnja rehabilitacija i primjenjuje li kakve lijekove, informacija o jačini boli i stupnju funkcionalnosti tijekom aktivnosti, informacija o zdravstvenom stanju općenito, načinu života i poslu. Također se tu ubrajaju i pacijentovi daljnji ciljevi.

Objektivni se dio procjene sastoji od: pacijentovog stanja, točnije funkcionalnog stanja i opće pokretljivosti te određenih mjerenja i specifičnih testova.

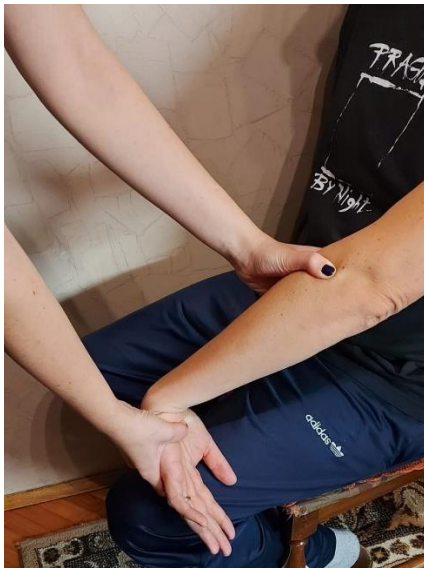Procjena ili „*assesment*“ sastoji se od: postavljanja funkcionalne dijagnoze i sastavljanja liste, odnosno popisa problema, općenitih ciljeva i značaja same rehabilitacije u postizanju tih ciljeva, bilježenja ikakve promjene stanja klijenta ili pacijenta.

Posljednji dio SOAP modela jest plan. On se sastoji od fizioterapijske intervencije što obuhvaća dokumentaciju, komunikaciju, edukaciju klijenta ili pacijenta o rehabilitaciji, zatim se sastoji od sastanaka ili razgovora s drugim stručnjacima i procjeni stanja klijenta ili pacijenta nakon određenoga vremenskog perioda (21).

Kako bi se dobio što bolji uvid u pacijentovo oštećenje ili funkcionalnu nemogućnost, treba se odraditi i palpacija bolnog područja. „Palpacija se provodi u sjedećem ili ležećem položaju na leđima. Zglob se najbolje palpira ako bolesnik savije lakat pod kutom od 70°. Terapeut palpira lakat da provjeri postoje li kakve abnormalnosti, bolne lezije i sl. Palpirajući kožu i potkožno tkivo može se otkriti napetost tkiva kod otekline i upale. Prominentne točke i zglobovi lakta su površinski i lagano ih je palpirati.“ (22).

Za što kvalitetniju procjenu jačine boli i točniju lokalizaciju boli koriste se određeni testovi kojima se ta bolnost provocira.

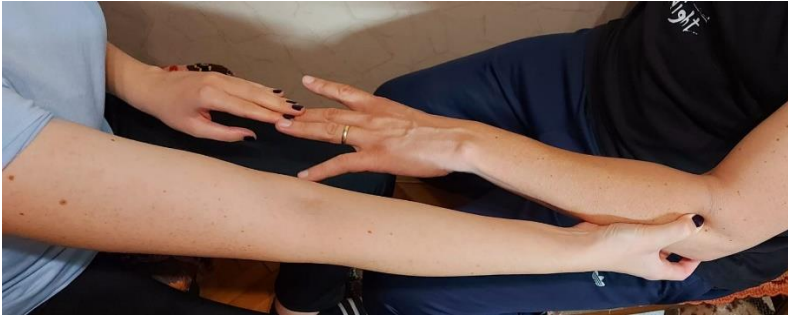Mill test: početni položaj pacijenta je sjedeći. Terapeut stane sa strane na kojoj je bolni lakat. Prvo terapeut jednom rukom palpira lateralni epikondil lakta. Drugom rukom terapeut drži distalni dio ruke pacijenta, točnije oko zapešća i na području metakarpalnih kostiju. Pacijent flektira lakat do 90°. Tijekom palpacije terapeut klijentu ili pacijentu izvodi pasivnu ekstenziju lakta, pronaciju podlaktice, ulnarnu devijaciju i fleksiju zapešća. Test je pozitivan ako se pacijentu pojavi osjećaj bolnosti u području lateralnog epikondila (23).



Slika 1. *Mill test*

(Izvorna slika autora)

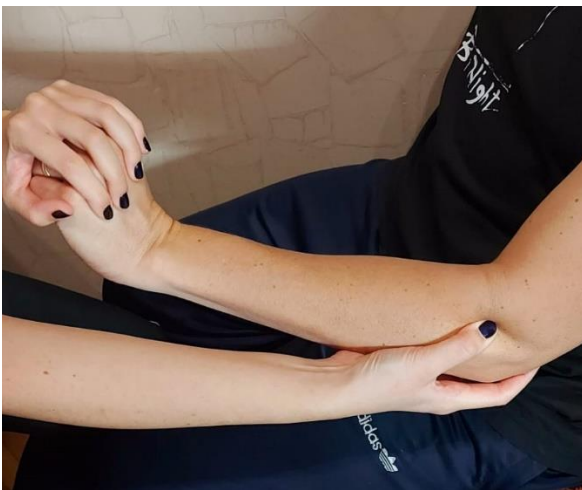Maudsley test: početni je položaj pacijenta sjedeći ili stojeći. Terapeut stane ili sjedne sa strane pacijenta na kojoj se pojavljuje bol zatim jednom rukom palpira lateralni epikondil. Pacijentu terapeut postavi ruku tako da je ona anteflektirana do 90°, lakat da je ekstenziran i podlaktica pronirana, to jest da je dlan okrenut prema podu. Terapeut zatim postavi svoj prst na srednji prst pacijentove ispružene ruke. Terapeut stvara pritisnu silu protiv koje pacijent pruža otpor tijekom nekoliko sekundi. Rezultat testa bit će pozitivan ako se pacijentu projicira bol na području polazišta mišića *extensor digitorum communis* ili na lateralnom epikondilu kojeg terapeut palpira (24).



Slika 2. Maudsley test

(Izvorna slika autora)

Cozen test: pacijent može biti u sjedećem ili u stojećem položaju. Terapeut stane ili sjedne sa strane pacijenta na kojoj se javlja bolnost te mu namjesti ruku tako da je ona pronirana, lakat da je savijen, to jest flektiran, zapešće da je ekstenzirano i u položaju radijalne devijacije. Šaka je stisnuta, to jest zatvorena što dovodi do skraćivanja mišića ekstenzora. U tom položaju terapeut jednom rukom palpira lateralni epikondil, a drugom rukom obuhvati pacijentovo zapešće. Terapeut napravi palmarnu fleksiju dok pacijent pruža otpor. Test će biti pozitivan kad pacijent osjeti bol u području lakta ili sveopću slabost mišića (25,26).



Slika 3. Cozen test

(Izvorna slika autora)

Test s klupicom ili „*Chair test*“: za izvedbu ovog testa potrebna je klupica čija je masa oko četiri kilograma i koja na mjestu plohe za sjedenje ima otvor. Kroz taj otvor pacijent provuče prste i tako drži klupicu. Pacijentov je zadatak podići klupicu. Oba su lakta pritom

ekstendirana, a podlaktice pronirane. Tijekom podizanja klupice može doći do pojave boli. Ukoliko se bol ne pojavi odmah, pacijentu je potrebno naglasiti da još ekstendira šake. Ako se u tom trenutku pojavi bol ili se ona pojača, može se reći da je test pozitivan.

Stres test ili Gardenerov test: pacijent je u sjedećem položaju i ruku na čijoj se strani pojavljuje bol stavlja na podlogu tako da je lakat eksteniran, podlaktica pronirana, a šaka se nalazi van podloge. Terapeut svoj dlan postavi na proniranu šaku klijenta ili pacijenta, zatim pokuša flektirati pacijentovu šaku protiv čega osoba mora pružiti otpor. Pri takvoj se kretnji ekstenzorni mišići podlaktice kontrahiraju. Test je pozitivan ukoliko dođe do pojave boli (22).

Za dobivanje što preciznijeg prikaza intenziteta boli, pacijentima se daju određeni upitnici.

Visual Analogue Scale ili skraćeno VAS najjednostavnija je skala za procjenu boli. Pacijentu se daje list papira na kojem se nalazi linija dužine 10 centimetara. Na jednom je dijelu linije napisano „najjača bol“, a na drugom dijelu je napisano „bez boli“. Pacijenta se zamoli da na taj skali označi jačinu boli koju osjeća u tom trenutku (27).

Disability of the Arm, Shoulder and Hand, skraćeno DASH upitnik sastoji se od 30 pitanja. Pitanja u ovom upitniku odnose se na funkcionalne mogućnosti gornjih ekstremiteta pacijenta. Svako se pitanje može ocijeniti na skali od jedan do pet (28).

Patient-Rated Tennis Elbow Evaluation ili PRTEE upitnik je od 15 pitanja kojim se dobije uvid u intenzitet boli i razinu funkcionalnosti kod pacijenata s lateralnim epikondilitisom. Pacijent svoj intenzitet razine boli i razinu funkcionalnosti ocjenjuje na skali od 0 do 10, gdje 0 označava nepostojanu bol, a 10 najjaču bol. Upitnik je podijeljen u dva dijela: pitanja vezana uz bol i pitanja vezana uz funkcionalnost. Dio za bol sastoji se od pet pitanja, a dio za funkcionalnost sastoji se od šest pitanja za specifične aktivnosti i četiri pitanja za uobičajene aktivnosti (29).

7. FIZIOTERAPIJSKI POSTUPCI

Lateralni se epikondilitis može liječiti na mnogo načina. Sve metode liječenja možemo podijeliti na operativne metode ili neoperativne, odnosno konzervativne načine liječenja. Također, moguće je spontano izlječenje lateralnog epikondilitisa unutar osam do dvanaest mjeseci (30).

Prema *Gellmanu* konzervativno liječenje može se podijeliti u tri faze. Prva faza nosi naziv akutna faza. U akutnoj se fazi počinje s prekidanjem aktivnosti koja prouzrokuje bol i nelagodu. Kako ne bi došlo do atrofije mišića, fizička se aktivnost treba prilagoditi, dakle održavati u onoj razini koja neće štetiti pacijentu. U ovoj se fazi provodi krioterapija. Krioterapija označava postavljanje hladnog obloga na mjesto boli. Ona će smanjiti temperaturu kože i potkožnog tkiva te će time ostvariti analgetski učinak i smanjiti lokalnu bol. Vrlo je važno da se nakon ozljede primijeni RICE metoda (*rest, ice, compression, elevation*) - mirovati, primijeniti krioterapiju, zaviti ozlijeđeni dio i podići ga. S ovim postupkom mogu se stimulirati pravilni hemostatički mehanizmi. Primjenom krioterapije kvalitetno se može utjecati na funkcionalni ishod te se period cijeljenja nastale ozljede može skratiti. Krioterapija se najčešće primjenjuje kao kriomasaža. Masaža se izvodi lokalno, kružnim pokretima dva ili tri puta tijekom dana kroz tri do četiri minute. Ovakva početna faza liječenja uglavnom traje jedan ili dva tjedna (4,31).

Sljedeća je postakutna faza. U ovoj se fazi bol općenito ne pojavljuje tijekom mirovanja već tijekom određenih aktivnosti zbog većeg naprezanja. Postakutnu fazu obilježava provođenje vježbi koje se izvode u serijama s naglaskom na izbjegavanje provokacije boli. Kako pacijent napreduje u rehabilitaciji, tako se vježbama povećava opterećenje, ali se i dalje pazi na granicu boli. Uz fizičke aktivnosti i predložene vježbe korisne su i desetominutne masaže dva do tri puta tijekom dana.

Posljednja je rehabilitacijska faza tijekom koje se provode različiti programi vježbi. Te se vježbe mogu rasporediti u četiri tipa: izotoničke, izometričke, izofleksijske te izokinetske (4).

7.1. Injekcije

Široku primjenu u liječenju lateralnog epikondilitisa imaju terapije kroz injekciju. U takvoj se metodi liječenja najviše koriste kortikosteroidi, razni analgetici te neke nove biološke terapije.

Kortikosteroidi su općenito najviše korišteni u ortopediji. Primjena kortikosteroida ima protuupalno djelovanje, ali se pokazalo da je njihovo djelovanje kratkoročno. Točnije, njihovo djelovanje na bol i općenito poboljšanje stanja osobe kratko traje. Korištenje kortikosteroida kroz duže vrijeme pokazalo se neučinkovitim jer njihovom dugotrajnom primjenom dolazi do slabljenja tetive mišića i zbog samog mehanizma nastanka lateralnog epikondilitisa, kao posljedica mikrotraume, a ne kao posljedica upalnog procesa. *Olaussen* i sur. u svojem su radu naveli da je upotreba kortikosteroida negativno utjecala na poboljšanje snage šake, to jest stiska. Naveli su kako naspram primjene nesteroidnih protuupalnih lijekova ili naspram neprovođenja intervencije, primjena kortikosteroida uvelike pospješuje cjelokupan oporavak i uspješno smanjuje razinu boli, ali na pregledu nakon dužega vremenskog perioda nije bilo nikakve razlike među pacijentima koji nisu primili terapiju, pacijenata koji su primili nesteroidne protuupalne lijekove i pacijenata koji su primili kortikosteroide (30,32).

Općenito, lokalna primjena kortikosteroida naspram placebo efekta ili nekih anestetika djeluje učinkovito, ali prateći stanje pacijenta kroz dulje vrijeme nema razlike između pacijenata koji su primili anestetik i pacijenata koji su primili kortikosteroide (33).

Koçak i sur. proveli su nasumično kontrolirani pokus u kojem su ispitali kratkoročni učinak steroidnih injekcija i „*kinesiotapinga*“ te obje metode liječenja zajedno na funkcionalnost, jačinu stiska šake i bol. Pacijente su podijelili u tri skupine gdje je jedna skupina primila terapiju injekcijama steroida, druga kineziotaping metodu, a treća je skupina primila obje metode liječenja. Intenzitet boli mjerili su pomoću VAS upitnika, a funkcionalnost DASH upitnikom. Prilikom uspoređivanja grupa koje su dobile terapiju samo injekcijom steroida i samo kineziotapingom jedina značajnija razlika bila je u izmjerenoj jačini bezbolnog stiska šake u dvanaestom tjednu rehabilitacije. Naspram ostalih grupa, u svim je pregledima bolje rezultate imala treća grupa pacijenata koja je primila obje metode terapije. Autori su iz ovog pokusa zaključili kako su terapija injekcijama steroida i kineziotepinga kao samostalne metode terapije učinkovite, ali da je terapija učinkovitija ako ove metode terapije rade zajedno (34).

„*Palatet rich plasma*“ ili skraćeno PRP su injekcije koje sadrže čimbenike rasta i koncentrirane trombocite. Ti faktori mogu potaknuti lokalno iscjeljivanje putem angiogeneze, regrutacije stanica i proliferacije. Autori *Wilson* i sur. u svojem su radu opisali sistematski pregled autora *Ben-Nafa* i *Munro*. Oni su u svojem radu zaključili da, dugoročno gledano,

injekcije *palatel rich* plazme imaju bolji učinak na smanjenje boli naspram injekcija kortikosteroida. Takav se način djelovanja može objasniti učinkom djelovanja na zahvaćenu tetivu. *Palatel rich plasma* potiče protuupalno djelovanje koje može poboljšati cijeljenje zahvaćene tetive biološkim putem, dok kortikosteroidi potiču daljnje uništenje tkiva. Krogh i sur. u svojem su radu prikazali učinak injekcije steroida naspram *palatel rich* plazme. Naime, pokazalo se da, tri mjeseca nakon primitka terapije, *palatel rich* plazma je potaknula zadebljanje tetive, dok su steroidi potaknuli stanjivanje zahvaćene tetive. *Arirachakaran* i sur. su u svojem radu prikazali pretraživanja baze podataka o utjecaju *palatel rich* plazme naspram autologne krvi i naspram injekcija steroida u rehabilitaciji lateralnog epikondilitisa. Prema člancima i dokazima koje su skupili, zaključili su da se pacijentima koji su primili injekcije *palatel rich* plazme prema VAS upitniku smanjila bol dva mjeseca nakon primitka terapije. Terapija autolognom krvi pokazala se vrlo učinkovitom u smanjenju funkcionalnih nemogućnosti, gledano prema DASH i PRTEE upitnicima. Također, terapija autolognom krvi pozitivno je utjecala na prag tlaka nakon, ali i tijekom dva mjeseca nakon primitka terapije. Iako učinkovita, autologna krv može imati i štetni učinak - bol na mjestu prodiranja injekcije i određena reakcija kože. *Palatel rich* plazma smanjuje moguće štetne učinke (35,36).

7.2. Udarni val

„*Extracorporeal shock wave therapy*“ ili skraćeno ESWT široko je primijenjena neinvazivna metoda liječenja lateralnog epikondilitisa. Ovakva se procedura odvija tako da zvučni valovi dopiru do određenih dijelova unutar tijela te na toj lokaciji pomaže poticanju cijeljenja zahvaćenog tkiva te smanjenju boli. Općenito gledano ovakav način terapije smatra se sigurnim i pacijenti vrlo dobro reagiraju na nju. Sam način djelovanja još je dovoljno neistražen, stoga i nepoznat, ali s obzirom na dosadašnja znanja za „*extracorporeal shock wave*“ terapiju može se reći da ona smanjuje postojeće kalcifikate, ubrzava i pospešuje regeneraciju tkiva te sprječava, odnosno zaustavlja receptore boli. Operacijski način liječenja treba od 4 % do 11 % pacijenata s lateralnim epikondilitisom. Ako pacijenti ne žele operativno liječenje, tada im je druga opcija terapija s pomoću metode *extracorporeal shock wave* (37).

Yan i sur. u svojoj su metaanalizi usporedili terapijsko djelovanje „*extracorporeal shock*“ vala i „*ultrasonic*“ terapije. U radovima koje su analizirali, fokusirali su se na podatke o

funkcionalnom poboljšanju i smanjenju boli kod pacijenata s lateralnim epikondilitisom. Podatci prikupljeni nakon jednog mjeseca terapije iz grupe pacijenta koji su primili *extracorporeal shock wave* terapiju pokazali su bolje rezultate u smanjenju razine boli uspoređujući ih s podacima iz grupe pacijenata koji su primili *ultrasonic* terapiju. Slični su se podatci pokazali nakon tri mjeseca. S ovime se može zaključiti da, naspram *ultrasonic* terapije, *extracorporeal shock wave* metoda terapije ima dugotrajno i značajnije, a time i bolje, djelovanje na smanjenje boli pacijenata s lateralnim epikondilitisom. Uspoređujući rezultate obje grupe pacijenata o funkcionalnom poboljšanju, nije bilo značajnijih razlika. Autori su djelovanje *extracorporeal shock wave* terapije na bol pacijenata, odnosno redukciju boli, objasnili na dva načina. Činjenica je da energija koju *extracorporeal shock wave* terapija proizvede jest jača od energije proizašle od *ultrasonic* terapije. Moguće je da bi ovakva osobina spriječila učinkovitiju stimulaciju receptora boli, a uz to i aktivirala C-vlakna i A-delta vlakna koja nisu mijelinizirana. Ta bi aktivacija potaknula zatvoreni sistem kontrole boli te dovela do smanjenja boli, odnosno do analgetskog učinka. Drugi način učinka autori objašnjaju ovako: „*extracorporeal shock wave*“ terapija izaziva proizvodnju „velikog broja malih mjehurića koji se stvaraju u tkivu, koji se ubrzano šire i pucaju pod utjecajem udarnog vala, što rezultira vrlo brzim tekućim „*micro-jet*“ učinkom“ (38).

„*Radial shock wave therapy*„ (skraćeno RSWT) još je jedna od metoda terapije lateralnog epikondilitisa koja koristi udarni val. Ovakva metoda radi na principu valova pritiska. Pneumatski mehanizam proizvodi pritisne valove. Oni se prenose radialno od gornjeg dijela aplikatora pa sve do određenog područja. Ovim se energija smanjuje razmjerno trećoj snazi dubine apsorpiranja u tkivo. Naglasak u „*radial shock wave*“ terapiji nije kao u „*extracorporeal shock wave*“ terapiji na određenom području već u gornjem dijelu, odnosno u vrhu aplikatora. Jačina ovakvoga udarnog vala može se usporediti s „*extracorporeal*“ udarnim valom niske i srednje energije. Za ovo su istraživanje pacijenti bili podijeljeni u dvije grupe: istraživačku i kontroliranu skupinu. Istraživačka skupina pacijenata primila je sto puta više impulsa po terapiji od kontrolirane skupine. Svi su pacijenti prošli kroz fizioterapijsku procjenu, a ona je sadržavala test jačine stiska šake bez boli, procjene boli te procjenu funkcionalnog oštećenja. Rezultati terapije bili su različiti nakon primitka terapije udarnim valom i na pregledu šest mjeseci nakon završetka terapije: rezultati u istraživačkoj grupi znatno su se poboljšali, odnosno bol se smanjila, dok se u kontroliranoj grupi pacijenata bol povećala. Tijekom procjene za funkcionalno oštećenje, gledajući rezultate prije i poslije

primljene terapije, rezultati istraživačke grupe pokazali su znatno smanjenje oštećenja. U kontroliranoj su grupi rezultati također pokazivali poboljšanje, no ono nije bilo toliko značajno. Autori *Spacca* i sur. ovime su zaključili da „*radial shock wave*“ terapija uspješno pomaže smanjiti bol, povećati funkciju zgloba kod pacijenata te povećati snagu stiska šake (39).

7.3. Elektroterapija

Interferentne struje pripadaju srednje frekventnim strujama, čija ulazna frekvencija iznosi otprilike 4000 Hz. Interferencija se odvija u dubokom dijelu tkiva te zbog toga nose naziv endogene struje. Djelovanje interferentnih struja može se usporediti s dijadinamskim strujama, razlika su jedino lokacija i način djelovanja. Jedna od prednosti interferentnih struja jest da one ne mogu oštetiti kožu. Najvažniji terapijski učinak jest smanjenje boli. Nadalje, ono pridonosi povećanju kontrakcije mišića, redukciji upale i oteklina, poboljšanju cirkulacije, stimulaciji cijeljenja mekog i koštanog tkiva. Primjena interferentne struje kod akutnih stanja nije preporučljiva, ali iznimka su bolesti praćene osjetom boli te bolna stanja (4).

Transkutana električna živčana stimulacija, skraćeno TENS, predstavlja postupak u kojem se primjenjuje dozirana niskovoltažna električna stimulacija kako bi se živčani sustav putem kože podražio i prouzročio analgetski učinak. Najčešće se primjenjuje kod pacijenata s neurološkim bolestima ili mišićno-koštanim bolestima kako bi se smanjila bol. Transkutana električna živčana stimulacija neinvazivna je i jednostavna metoda u liječenju. Primjena može biti svakodnevna, pacijentima s akutnom boli TENS se kratko primjenjuje, a pacijentima s kroničnom boli daje se samo do postignuća analgetskog učinka (4,31).

Elektromagnetoterapija je metoda liječenja koja se koristi magnetskim poljem zajedno sa strujama niske i visoke frekvencije. Cilj je ove metode postići analgeziju i biostimulaciju, a djeluje protuupalno i antiedematozno. Magnetsko polje stvara piezoelektrični efekt u kolagenu pa se stoga učestalo koristi kod pacijenata koji imaju bolesti lokomotornog sustava ili se koristi posttraumatski. Primjena elektroterapije u rehabilitaciji može trajati do 30 minuta po postupku. Magnetsko polje ima vrlo povoljan učinak na lokalnu cirkulaciju i oksigenaciju te pospješuje i skraćuje proces cijeljenja mekih tkiva (31,40).

Terapijski ultrazvuk jedna je od metoda termoterapije gdje mehaničke oscilacije uređaja u organizmu prelaze u toplinu. Ultrazvuk ima najbolje djelovanje između dva tkiva čije su gustoće različite, kao što su hvatišta tetiva za kosti i hvatišta mišića. Učinci termalnog mehanizma su: poboljšanje cirkulacije, povišenje praga boli, poboljšanje rastezljivosti kolagenog tkiva, reparacija oštećenih tkiva. Također, ultrazvuk se koristi u rehabilitaciji ako postoji bilo kakva ozljeda mekog tkiva. Kod tendinitisa i burzitisa ultrazvuk pomaže povećati opseg pokreta i smanjiti bol. Često se primjenjuje kod liječenja lateralnog, ali i medijalnog epikondilitisa, ali se ne preporučuje njegova primjena ako je ozljeda još u akutnoj fazi. Prema autoru *Pompilio da Silva* i sur. svrha terapije ultrazvukom jest povisiti temperaturu tkiva i proizvesti netermalnu fiziološku promjenu kao što su rast stanica i njihova propusnost koje dalje pospješuju obnovu mekog tkiva (31,41).

Laser je svoj naziv dobio po akronimu izvedenom iz engleskog jezika: „*Light Amplification by Stimulated Emission of Radiation*“. Laser se definira kao izvor koherentne, monokromatske i strogo usmjerene svjetlosti koja nastaje stimuliranom emisijom iz atoma točno određenih tvari. Korištenje lasera niske snage u rehabilitaciji pomoći će postizanju analgetskog učinka te će biti stimulator u regeneraciji tkiva. Neke od glavnih indikacija lasera su: analgetski učinak, odnosno smanjenje boli, ozljede mekih tkiva te cijeljenje rana. Zbog svoga analgetskog učinka vrlo se često primjenjuje kod akutnih, ali i kroničnih boli. Autori *Fekri* i sur. u svojem su radu usporedili utjecaj lasera niske i visoke snage na bol, jačinu stiska šake i osjetljivost kod pacijenata s lateralnim epikondilitisom. Gledajući utjecaj lasera na osjetljivost, laser visoke snage imao je snažniji utjecaj u usporedbi s laserom niske snage. O učinku lasera na jačinu stiska šake napisali su sljedeće: samostalna primjena lasera niske snage učinkovita je u poboljšanju jačine stiska šake, ali će rezultat biti puno bolji ako se uz laser niske snage dodaju određene vježbe za lateralni epikondilitis. Uspoređujući laser visoke snage i traku (ili potporu) za lateralni epikondilitis, učinci su bili jednako uspješni. Laser niske snage pokazao se učinkovitim kod tretiranja lokalne boli. Kako bi smanjenje boli bilo još učinkovitije, preporuča se provođenje vježbi za lateralni epikondilitis uz primjenu lasera niske snage. Učinak smanjenja boli su gledali i kod lasera visoke snage naspram trake za lateralni epikondilitis te je zaključeno da su obje metode učinkovite (31,42).

7.4. Cyriax metoda

Za tretiranje lateralnog epikondilitisa, autori *Cyriax* i *Russel* razvili su metodu pod nazivom duboka frikcijska masaža. Tom se metodom može doći do struktura mišićno-koštanog sustava, kao što su tetive, mišići i ligamenti te se može pospješiti lokalna pokretljivost. Svrha provođenja duboke frikcijske masaže jest održati pokretljivost u strukturama mekog tkiva mišića, ligamenata i tetiva kako se kasnije ne bi počeli stvarati ožiljci. Ovakva masaža mora biti dubinska te se mora primijeniti transverzalno, odnosno poprečno, na specifično tkivo za razliku od obične, površinske masaže. Ciljevi *Cyriax* metode mogu se podijeliti na dva dijela: poboljšati pokretljivost tkiva i stvoriti hiperemiju (43).

Primjenom duboke frikcijske masaže može se postići trenutačno smanjenje boli; pacijent tijekom tretmana lokalno osjeća utrnulost. Ako se odmah nakon tretmana napravi fizioterapijska procjena, rezultat će biti poboljšanje pokretljivosti, povećanje snage te smanjenje boli.

Provođenje duboke frikcijske masaže radi se na sljedeći način: pacijent zauzima udoban sjedeći položaj s flektiranim laktom pod 90° i u položaju supinacije. Terapeut treba palpirati anterolateralni dio lateralnog epikondila (područje lateralnog epikondila kod kojeg se *extensor carpi radialis brevis* uvlači, a to je kod osoba s lateralnim epikondilitisom najčešće bolno mjesto) te ustanoviti najbolnije područje. Duboka frikcijska masaža primjenjuje se lateralnom stranom vrha palca dajući pritisak u posteriornom smjeru na spojnicu tetive i kosti. Tijekom masaže pritisak ostaje isti dok terapeut palac pomiče prema ostalim prstima koji su postavljeni na suprotnu stranu lakta kako bi se time dao protuotpor. Nakon što se postigne osjećaj utrnulosti, duboka frikcijska masaža se provodi sljedećih 10 minuta kako bi se tetivu moglo pripremiti na sljedeći korak *Cyriax* metode: *Millsovu* manipulaciju.

Millsova manipulacija provodi se odmah nakon završene duboke frikcijske masaže koja je omogućila pacijentu napraviti pasivnu ekstenziju lakta u punom opsegu pokreta. Ciljani učinak manipulacije neće se moći postići ako je pasivna ekstenzija lakta ograničena. Loše provedena manipulacija više će utjecati na lakatni zglob umjesto na zajedničku tetivu ekstenzora, što na kraju može prouzročiti nastanak reumatoidnog artritisa. Glavni je cilj ove manipulacije, preko pucanja adhezija u spoju kosti i tetive, izduljiti oštećeno tkivo, odnosno ožiljak kako bi to područje ponovno postalo bezbolno i pokretljivo.

Provođenje *Millsove* manipulacije odrađuje se na sljedeći način: pacijent zauzme sjedeći položaj na stolici s naslonom, a fizioterapeut stane iza pacijenta. Pacijentova se ruka postavlja

u abdukciju od 90° i unutarnju rotaciju te mu se pruži potpora ispod lakta (fizioterapeut svoju ruku postavlja ispod pacijentovog lakta). Podlaktica je u proniranom položaju. Fizioterapeut postavlja svoj palac druge ruke na područje između pacijentovog palca i kažiprsta te potpuno flektira pacijentovo zapešće, a podlaktica ostaje u proniranom položaju. Ruku, koja je podupirala lakat, fizioterapeut premješta na stražnji dio lakta te ispruža pacijentov lakat sve dok ne osjeti da se sva „labavost“ premjestila u tetivu, uz to zadržavajući podlakticu proniranom i ručni zglob flektiranim. Fizioterapeut zatim zauzima položaj iznad pacijentove glave te pri tome mora paziti kako se pacijent ne bi nagnuo u stranu ili prema naprijed što bi znatno smanjilo napetost u tetivi. Na kraju, fizioterapeut primjenjuje potisak koji je brz s minimalnom amplitudom dok uz to savija svoje tijelo u suprotnu stranu od svojih ruku te rukom preko pacijentovog lakta gura svoje prste prema dolje (44).

Autori *Sharma* i sur. proveli su istraživanje o učinku *Cyriax* metode nasuprot *Cyriax* metode s terapijom lasera niske snage na bol i jačinu stiska šake pacijenata s lateralnim epikondilitisom. Pacijenti su bili podijeljeni u dvije grupe: prva je grupa primila terapiju *Cyriax* metodom, a druga je grupa primila *Cyriax* metodu terapijom lasera niske snage. Rezultati obje grupe bili su znatno bolji naspram rezultata prije početka terapije, ali uspoređujući grupe međusobno, grupa koja je primila terapiju *Cyriax* metode s laserom niske snage imala je veće poboljšanje u snazi stiska šake i smanjenju boli (45).

7.5. Ortoze za lateralni epikondilitis

U rehabilitaciji lateralnog epikondilitisa koriste se i specifične ortoze. Najčešće se upotrebljavaju ortoze koje pružaju protuotpor s proksimalnim remenom za podlakticu i ortoze koje pružaju protuotpor s udlagom za ekstenziju ručnog zgloba. Udlaga za ekstenziju ručnog zgloba pomaže opustiti tetive mišića ekstenzora, a otpor koji pruža remen za podlakticu reducira silu i širenje koju ekstenzorni mišići proizvedu. Prema određenim člancima određeno remenje za lakat, kopče ili ortoze poput rukava za lakat pokazali su se kvalitetnim metodama u liječenju boli proizašle od lateralnog epikondilitisa. Iako je primjena ortoza učinkovita, dugotrajna primjena pokazala se negativnom jer je moglo prouzročiti loše posljedice na mišiće podlaktice (35,46).

Autori *Katchanathu* i sur. usporedili su učinak terapije kratko primijenjenom udlagom za ručni zglob s fizikalnom terapijom naspram fizikalne terapije bez uporabe ikakve ortoze kod pacijenata s lateralnim epikondilitisom. Pacijenti su tako podijeljeni u dvije grupe. Fizikalna se terapija sastojala od duboke frikcijske masaže, terapije ultrazvukom i vježbi istezanja ekstenzornih mišića ručnog zgloba. Terapijske tretmane pacijenti su primali tri puta tjedno tijekom tri tjedna. Nakon završena tri tjedna rehabilitacije postojale su znatne razlike između grupa. Grupa pacijenata koja je uz fizikalnu terapiju primila i udlagu pokazala je bolje rezultate u smanjenju boli naspram grupe koja je primila samo fizikalnu terapiju. Ista je grupa pacijenata pokazala veći uspjeh u povećanju snage stiska šake i opsega pokreta ručnog zgloba. Iako kratkoročno uspješna metoda rehabilitacije, nakon dužeg vremenskog perioda rezultati između ove dvije grupe nemaju većih odstupanja (46).

Autori *Saremi* i sur. analizirali su učinak nove ortoze za lateralni epikondilitis naspram tradicionalne ortoze na pacijentima s lateralnim epikondilitisom. Tradicionalna i nova ortoza se razlikuju po tome što su u novoj ortozi postavljena dva odvojena klina koji su ugrađeni u proksimalni dio ortoze te se taj dio ortoze postavlja na mjesto gdje bi bili mišići ekstenzora *digitorum communis* i mišić *extensor carpi radialis brevis*. Time se protusila podijelila na dvije sile (vodoravnu i okomitu) za razliku od tradicionalne ortoze koja daje jednu okomitu protusilu. Novu ortožu autori su nazvali „klinastim podupiračem“.

Krajnji rezultati korištenja obje ortoze pokazali su kvalitetan učinak na jačinu stiska šake i smanjenje boli kod pacijenata s lateralnim epikondilitisom. Ali uspoređujući rezultate obje ortoze, autori su zaključili da je nova ortoza ili „klinasti podupirač“ učinkovitija metoda liječenja upravo zbog raspodjele protusila (47).

Učinkovitost nove udlage za podlakticu testirali su autori *Najafi* i sur. na pacijentima s lateralnim epikondilitisom. Osnova nove udlage jest ograničiti pokrete podlaktice i ručnog zgloba kako bi se polazišta mišića ekstenzora oslobodila opterećenja. Prije i nakon svake primjene udlage pacijentima je bila izračunata razina snage stiska šake, boli i funkcionalnosti. Nakon četiri tjedna korištenja udlage rezultati su pokazali znatno poboljšanje snage stiska šake i opće funkcionalnosti te smanjenje boli kod pacijenata. Vjerojatno glavni razlog zašto nova udlaga pokazuje obećavajuće rezultate jest ograničenje pronacije i supinacije podlaktice (48).

7.6. Kineziotaping

Kineziotaping jedna je od široko i često primjenjivanih metoda rehabilitacije kod problema na mišićno-koštanom sustavu. Sedamdesetih godina prošloga stoljeća japanski je kiropraktičar izumio elastičnu traku. Traka je bila načinjena od tkanog pamuka i akrilnog ljepila koje je osjetljivo na toplinu i čija je najveća moguća napetost 40 - 60 % cjelokupne duljine. Učinci *kineziotapinga* kao metode pretpostavlja se da su: poboljšanje mišićne funkcionalnosti, odnosno povratak funkcionalnosti na razinu prije bolesti, poravnavanje zglobnih nepravilnosti, smanjenje boli te poboljšanje proprioceptivne povratne informacije (49).

Provedeno je istraživanje kako bi se otkrio kratkoročni učinak *kineziotapinga* i udarnog vala (*extracorporeal shock wave therapy*) uz fizikalnu terapiju na opću funkcionalnost, bol i jačinu stiska šake kod pacijenata s lateralnim epikondilitisom. Autori *Eraslan* i sur. svoje su pacijente podijelili u tri grupe. Svi su pacijenti primili fizikalnu terapiju koja je sadržavala: krioblog, program vježbi (ekscentrične vježbe snage i vježbe istezanja) i transkutanu električnu stimulaciju živaca pet puta u tjedan dana. Drugoj je grupi još dodana primjena kinezi traka pet dana u tjednu kroz tri tjedna terapije, a treća je grupa dobila tretmane udarnog vala tri puta kroz tjedan. Pacijenti su na početku prošli fizioterapijsku procjenu. Gledajući krajnje rezultate terapije, autori su zaključili da su rezultati druge grupe, grupe pacijenata koji su dobili kinezi trake, pokazali kudikamo bolje rezultate u jačanju snage stiska šake, smanjenju boli te povratu funkcionalnosti. Rezultati ostalih grupa također su pokazivali poboljšanje, no ne u toj mjeri kao i grupa s kinezi trakama (50).

Uspješnost terapije ultrazvukom i terapije kinezi trakama usporedili su autori *Shaheen* i sur. kod pacijenata s lateralnim epikondilitisom. Pacijente su podijelili u dvije grupe: prva je grupa primila terapiju ultrazvukom i program vježbi, a druga je grupa dobila terapiju kinezi trakama i isti program vježbi kao i prva grupa. Krajnji rezultati obje grupe pokazali su poboljšanje u jačini stiska šake te poprilično smanjenje boli. Uspoređujući rezultate nakon završene terapije velike su bile razlike u razini smanjenje boli i jačanju snage stiska šake. Bolje je rezultate dala grupa čiji su pacijenti dobili terapiju kinezi trakama (51).

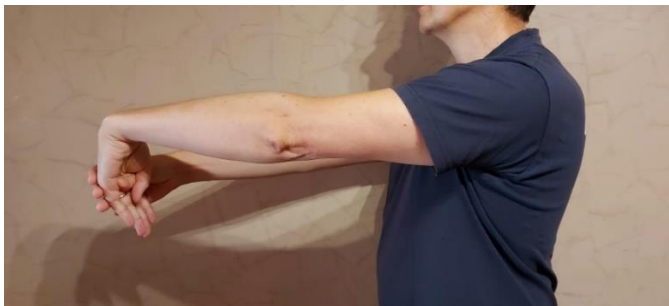7.7. Fizioterapijske vježbe

Program vježbanja počinje se primjenjivati od 7 do 14 dana nakon što pacijent prođe kroz proces smanjenja boli, kada bol postane podnošljiva u mirovanju, ali i tijekom pokreta.

Rehabilitacijski se program vježbanja sastoji od nekoliko vrsta vježbi: vježbe istezanja, vježbe jačanja te na kraju vježbe izdržljivosti. Na početku se kreće s vježbama istezanja; progresivno se isteže zahvaćena skupina mišića. Kasnije se počinju izvoditi vježbe jačanja mišića (4).

Za vježbe istezanja i vježbe jačanja mišića može se reći da su najznačajniji dijelovi programa vježbi jer je za same tetive vrlo važno da su jake, ali i fleksibilne. Fleksibilnost ekstenzornih mišića šake može se unaprijediti pravilnim izvođenjem vježbi istezanja. Osnova vježbi istezanja jest da se istezanjem tetiva mišića u stanju mirovanja može smanjiti njihovo rastezanje dok je osoba u pokretu (19).

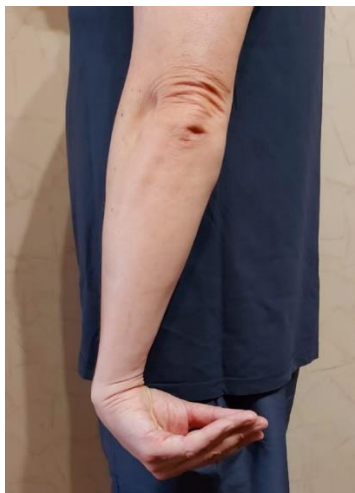Vježbe istezanja: pacijent je u uspravnom stojećem položaju te zahvaćenu ruku dovede u antefleksiju od 90°. Lakat je ekstenziran, ali ne i zaključan, podlaktica i dlan su pronirani. Pacijent zatim napravi palmarnu fleksiju ne savijajući prste. Svojom će drugom rukom lagano dati potisak flektiranoj šaci te tijekom toga treba osjetiti istezanje ekstenzornih mišića šake. U tom se položaju pacijent treba zadržati 15 sekundi te ponoviti ovu vježbu pet puta nakon čega radi istu vježbu, ali samo na drugoj ruci. Ovakvu je vježbu dobro odraditi tijekom dana, pogotovo prije određene fizičke aktivnosti ili posla. Najbolje je vježbu odraditi s pet ponavljanja svake ruke po četiri puta tijekom dana kroz 5 - 7 dana u tjednu (13).



Slika 4. Vježba istezanja mišića ekstenzora šake

(Izvor: izrada autora)


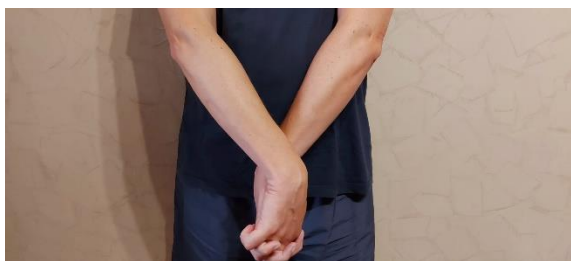
Pacijent je u stojećem uspravnom položaju, a ruke mu se nalaze uz tijelo. Lakat se ekstenzira, a ruku rotira blago prema unutra. Pacijent napravi palmarnu fleksiju šake te savije prste tako da su prsti okrenuti prema gore. Tako položeni, šaka i prsti trebaju biti u položaju „od tijela“, odnosno okrenuti prema van. U ovakvom položaju osoba treba osjetiti istezanje mišića duž podlaktice te zadržati taj položaj 10 - 15 sekundi.



Slika 5. Vježba istezanja mišića ekstenzora šake

(Izvor: izrada autora)

Pacijent je u uspravnom stojećem položaju i stavi ruke ispred, ali uz tijelo. Zahvaćena bi se ruka trebala postaviti tako da je okrenuta prema van (dlan je okrenut prema van). Ruku koja nije zahvaćena stavlja ispred zahvaćene ruke, zadržavajući oba lakta ekstenzirana. Dlanove spoji i ispreplete prste. Gornjom nezahvaćenom rukom tada gura donji dlan zahvaćene ruke tako da se zapešće savije. U tom položaju treba zadržati ruke 10 - 15 sekundi.



Slika 6. Vježba istezanja ekstenzora šake

(Izvor: izrada autora)

Vježbe jačanja mišića: „Ekscentrične vježbe u liječenju lateralnog epikondilitisa temelje se na polaganoj kretnji palmarne fleksije u ručnom zglobu čime se iz položaja maksimalne ekstenzije ručnog zgloba postiže maksimalna palmarna fleksija.“ Od velike je važnosti prije

ekscentričnih vježbi odraditi vježbe istezanja, kao i nakon njih. Za postizanje najkvalitetnijih rezultata vježbi potrebno ih je prvo odraditi s laktom u ekstenziji, a potom ponoviti sve odrađene vježbe, ali s laktom flektiranim pod kutom od 90° (52).

Sljedeće bi se vježbe trebale odrađivati u nekoliko faza: prvo bez opterećenja, a zatim postupno dodavati opterećenje (bučice).

Vježba ekstenzije ručnog zgloba: pacijent je u uspravnom sjedećem položaju te zahvaćenu ruku stavlja na podlogu tako da je lakat flektiran pod 90° , a šaku izvan podloge. Šaku pacijent prvo opusti, zatim, dokle može, napravi dorzifleksiju. Pacijent zadrži taj položaj jednu sekundu, a potom kontrolirano spušta šaku kroz tri sekunde. Kada pacijent uspije napraviti do 30 ponavljanja ove vježbe dva dana zaredom bez pojave boli, može početi postupno dodavati opterećenje u šaku. Nakon što pacijent prođe ovu fazu vježbi, može ih početi raditi s manje oslonca. U drugoj bi fazi pacijent smanjio kut flektiranosti, odnosno malo bi ekstendirao lakat, ali dio podlaktice i dalje treba osloniti na podlogu. U trećoj bi se fazi pacijent oslobodio podloge, vježbu bi odradio s potpuno ispruženom rukom. Ova se vježba treba raditi svaki dan do najviše 30 ponavljanja, 5 - 7 dana u tjednu. Ista se vježba može odraditi s elastičnom trakom umjesto utega (10,13).

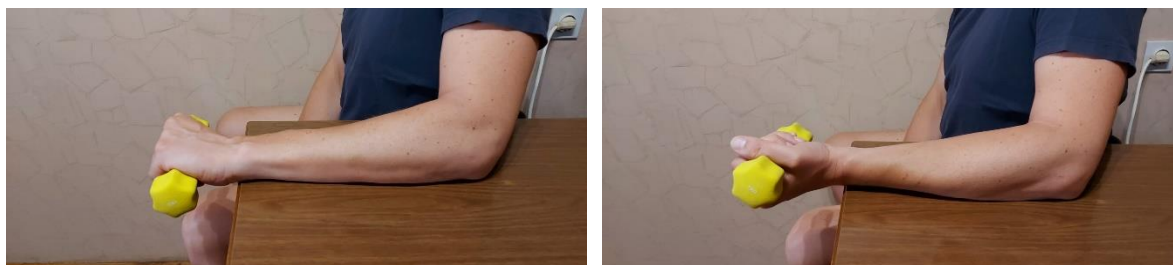



Slika 7. Vježba jačanja mišića ekstenzora šake

(Izvor: izrada autora)

Vježba supinacije i pronacije: pacijent je u uspravnom sjedećem položaju te zahvaćenu ruku stavlja na podlogu tako da je lakat flektiran pod 90° , a šaku izvan podloge. Pacijent podlakticu prvo stavlja u položaj pronacije te iz tog položaja sporo okreće podlakticu u položaj supinacije. Iz položaja supinacije polako se vraća u početni položaj pronacije. Kao i prijašnja vježba, prvo se počinje bez utega pa se s napretkom dodaje opterećenje (uteg). Nakon postignutih 30 ponavljanja tijekom dva uzastopna dana, pacijent može povećati opterećenje. Oslonac ruke na podlogu trebat će s vremenom smanjiti te bi na kraju pacijent trebao biti u mogućnosti napraviti ovu vježbu s ispruženom rukom bez oslonca. Vježba se radi najviše do 30 ponavljanja, 5 - 7 dana u tjednu (13).



Slika 8. Vježba jačanja ekstenzora šake

(Izvor: izrada autora)

Korisno pomagalo pri izvođenju ekscentričnih vježbi jest *Flexbar*, otporna gumena opruga. Vježba s gumenom oprugom izvodi se na sljedeći način: opruga se drži objema rukama koje su u antefleksiji i ekstenzirane su. Šake su postavljene na krajeve opruge. Ručni zglob zahvaćene ruke mora biti u ekstenziji, odnosno palmarnoj fleksiji, a nezahvaćenom rukom se drži drugi kraj. Nezahvaćenom rukom se kraj zarotira i zatim opusti. Rotiranje se radi objema rukama naizmjenično. Vježbu se preporučuje izvoditi svaki dan u tri seta po 15 ponavljanja. Nakon završenog seta napravi se pauza od 30 sekundi te se nastavi dalje s vježbanjem (19).

8. ZAKLJUČAK

Lateralni epikondilitis pripada skupini sindroma prenaprezanja jer se mehanizam njegovog nastanka opisuje kao ponavljana mikrotrauma na tetivama mišića *extensor carpi radialis brevis* i *extensor carpi ulnaris*. Osobe između 35. i 54. godine najčešće obolijevaju od lateralnog epikondilitisa te on uglavnom zahvaća dominantnu ruku. Iako lateralni epikondilitis još nosi naziv „teniski lakat“, on se ne pojavljuje samo kao sportska ozljeda među tenisačima nego je učestaliji kao profesionalno oboljenje. Prvi simptom lateralnog epikondilitisa jest bol u području lateralnog epikondila lakta. Ta bol nastaje tijekom aktivnosti, odnosno ako osoba često izvodi pokrete fleksije i ekstenzije šake. Intenzitet boli se s vremenom pojača te na kraju osoba može imati poteškoća s držanjem i hvatanjem predmeta. U dijagnozi se, prije svega, mora napraviti fizički pregled nakon čega se mogu upotrijebiti i ultrazvuk, elektromiografija i magnetna rezonancija za daljnje pretrage. Nakon dijagnoze radi se fizioterapijska procjena kako bi daljnje liječenje bilo što kvalitetnije. Uzimaju se pacijentovi podatci te anamneza nakon čega slijede razni testovi i mjerenja. Provokacijskim testovima i raznim upitnicima dolazi se do točne dijagnoze. Završetkom fizikalne procjene prelazi se na rehabilitaciju, odnosno fizioterapijske postupke. Lateralni epikondilitis može se liječiti konzervativno ili operativno. Liječenje je najčešće konzervativno, a operativnom se liječenju pristupa ako se konzervativno liječenje pokaže neuspješnim. U akutnoj se fazi bolesti primjenjuje RICE metoda liječenja (odmor, krioterapija, kompresija ekstremiteta i povišenje ekstremiteta). Poslije akutne faze prelazi se na provođenje vježbi kojima bi se ojačala već oslabljena muskulatura. Vježbe mogu biti izometričke, izotoničke, izokinetske te izofleksijske. Osim vježbi, u rehabilitaciji se još koriste i medikamentozne metode liječenja kao što su kortikosteroidi i razni analgetici. Pozitivan učinak na liječenje lateralnog epikondilitisa ima i primjena elektroterapije, ortoza za lateralni epikondilitis, udarni valovi, *Cyriax* metoda liječenja i *kineziotaping*.

9. SAŽETAK

Lateralni epikondilitis, još nazvan teniski lakat, jedan je od sindroma prenaprezanja koji zahvaća područje lakta. Mehanizam nastanka lateralnog epikondilitisa jest ponavljanje mikrotrauma na tetivama mišića *extensor carpi radialis brevis* i *extensor carpi ulnaris*. Za izradu ovog rada pretraživane su baze podataka: PubMed, EMBASE te Google scholar iz kojih su pregledani i proučeni članci kojima bi se ovaj rad potkrijepio. Lateralni epikondilitis najčešće se pojavljuje kod osoba između 35. i 54. godine, najviše kao profesionalno oboljenje koje zahvaća uglavnom dominantnu ruku. Prvi se simptomi pojavljuju u obliku boli na području lateralnog epikondila lakta. Najvažniji oblik dijagnoze jest fizički pregled pacijenta, a još se mogu koristiti ultrazvuk, magnetna rezonancija i elektromiografija te ostale metode namijenjene za dijagnozu sindroma prenaprezanja. Kroz fizioterapijsku procjenu uzima se anamneza pacijenta te se rade specifični provokacijski testovi nakon čega se stvara plan liječenja pacijenta. Liječenje lateralnog epikondilitisa može biti konzervativno ili operativno. Operativnom se liječenju pristupa ako ne postoji drugačiji način izlječenja osobe. Konzervativnim se načinom uglavnom liječi lateralni epikondilitis, a provodi se kroz elektroprocedure, udarni val, *Cyriax* metodu, nošenjem ortoza za lateralni epikondilitis te provođenjem programa vježbi.

Ključne riječi: fizikalna terapija, lakat, lateralni epikondilitis, rehabilitacija

10. SUMMARY

Physiotherapeutic procedures for lateral epicondylitis

Lateral epicondylitis, also known as tennis elbow, is one of overuse syndromes affecting the elbow area. The mechanism of lateral epicondylitis is a result of repetitive micro trauma on the extensor carpi radialis and extensor carpi ulnaris muscles. Database articles were reviewed and studied. Lateral epicondylitis most commonly occurs in people between the ages of 34 and 56, mostly as an occupational disease involving a predominantly dominant arm. The first symptoms appear in the form of pain in the area of the lateral epicondyle of the elbow. The diagnosis is based on the physical examination of the patient, but also an ultrasound, magnetic resonance and electromyography and other methods intended for overuse syndromes can also be used. Through physiotherapy assessment, the patient's anamnesis is taken and specific provocative tests are performed, after which a patient's treatment plan is created. Treatment of lateral epicondylitis can be conservative or surgical. Surgical treatment is approached if there is no other way to cure the person. Lateral epicondylitis is mainly treated in a conservative way, and it is performed through electro- procedures, exercise programs, shock wave, Cyriax method and through the use of orthosis for lateral epicondylitis.

Key words: elbow, lateral epicondylitis, physical therapy, rehabilitation

11. LITERATURA

1. Bisset M., Vicenzino B. Physiotherapy management of lateral epicondylalgia. *Journal of Physiotherapy*. 2015;61(4):174-181.
2. Waldman SD. *Atlas of Common Pain Syndromes*. 4. izd. Philadelphia: Elsevier; 2019.
3. Bilić R., Kolundžić R., Jelić M. Sindromi prenaprežanja u šaci, podlaktici i laktu. *Arhiv za higijenu rada i toksikologiju*. 2001;52:403-414.
4. Kosinac Z. *Kineziterapija sustava za kretanje*. Zagreb: Gopal;2008.
5. Bodybalance. Sindromi prenaprežanja. Dostupno na adresi: <https://bodybalance.hr/bolna-stanja/sindromi-prenaprežanja/> Datum pristupa: 3.6.2021.
6. Pećina M. Sindromi prenaprežanja sustava za kretanje općenito. *Arhiv za higijenu rada i toksikologiju*. 2001;52:383-392.
7. Platzer W. *Priručni anatomske atlas*. 10. izd. Zagreb: Medicinska naklada; 2011.
8. Slideshare. Anatomija. Dostupno na adresi: <https://www.slideshare.net/mirapesic73/anatomija-42569661> Datum pristupa: 3.6.2021.
9. Slideshare. Zglob lakta art. cubiti elbow joint. Dostupno na adresi: <https://www.slideshare.net/ssuserc33ffb/zglob-lakta-artcubiti-medicinski-fakultet-novi-sad-nataa-igi-dr-jelena-zveki-svorcan> Datum pristupa: 3.6.2021.
10. Scott- Dempster C. *Tennis Elbow Advice and Exercise*. Oxford; Oxford University Hospitals NHS Foundation Trust; 2019.
11. Herquelot E., Bodin J., Roquelaure Y., Ha C., Leclerc A., Goldberg M., Zins M., i sur. Work-related risk factors for lateral epicondylitis and other cause of elbow pain in the working population. *Am J Ind Med*. 2013;56(4):400-9.
12. Pećina M. *Ortopedija*. 3. izd. Zagreb: Naklada Ljevak; 2004.
13. OrthoInfo. Tennis Elbow (Lateral epicondylitis). Dostupno na adresi: <https://orthoinfo.aaos.org/en/diseases--conditions/tennis-elbow-lateral-epicondylitis/> Datum pristupa: 3.6.2021.
14. MedlinePlus. Tennis elbow. Dostupno na adresi: <https://medlineplus.gov/ency/article/000449.htm> Datum pristupa: 4.6.2021.

15. Sayampanathan A., Basha M., Mitra AK. Risk factors of lateral epicondylitis: A meta analysis. *The Surgeon*. 2020;18(2):122-8.
16. Lenoir H., Mares O., Carlier Y. Management of lateral epicondylitis. *Orthopaedics & Traumatology: Surgery & Research*. 2019;105(8):241-6.
17. Buntana RE., Brown DS., Capelo R. Anatomic factors related to the cause of tennis elbow. *J Bone Joint Surg. Am*. 2007;89(9):1955-63.
18. Arrigoni P., Cucchi D., D'Ambrosi R., Butt U., Safran MR., Denard P., i sur. Intra-articulat findings in symptomatic minor instability of the lateral elbow (SMILE). *Knee Surg Sports Traumatol Arthrosc*. 2017;25:2255-63.
19. Physiopedia. Lateral Epicondylitis. Dostupno na adresi: https://www.physio-pedia.com/Lateral_Epicondylitis#cite_note-:6-13 Datum pristupa:4.6.2021.
20. Vaquero- Picado A., Barco R., Antuna SA. Lateral epicondylitis of the elbow. *EFORT open reviews*. 2016;1(11):391-97.
21. Grubušić M. Kliničke smjernice u fizikalnoj terapiji. Hrvatska komora fizioterapeuta. 2011;33-34.
22. Gašparec I., Franić M. Specifičnosti fizioterapijske procjene kod osoba sa problemom teniskog lakta. *Fizioinfo*. 2011./12.;1-2:32-41.
23. Physiopedia. Mill's Test. Dostupno na adresi: https://www.physio-pedia.com/Mill%e2%80%99s_Test?utm_source=physiopedia&utm_medium=search&utm_campaign=ongoing_internal Datum pristupa: 5.6.2021.
24. Physiopedia. Maudsley test. Dostupno na adresi: https://www.physio-pedia.com/Maudsley%27s_test Datum pristupa: 5.6.2021.
25. Physiopedia. Cozen's Test. Dostupno na adresi: https://www.physio-pedia.com/Cozen%E2%80%99s_Test Datum pristupa: 5.6.2021.
26. Quizlet. Elbow Special Tests. Dostupno na adresi: <https://quizlet.com/346208664/elbow-special-test-flash-cards/> Datum pristupa: 5.6.2021.
27. Mohar Kuman G., Asma Begum M., Rajalaxmi V., Ramanathan K. The effect of ultrasound and stretching exercise versus ultrasound and stretching exercise to relieve pain

and to improve functional activity in lateral epicondylitis. *TJPRC: International Journal of Physiotherapy and Occupational Therapy*. 2016;2(1):9-16.

28. Physiopedia. DASH Outcome Measure. Dostupno na adresi: [https://www.physio-
pedia.com/DASH_Outcome_Measure](https://www.physio-
pedia.com/DASH_Outcome_Measure) Datum pristupa: 5.6.2021.

29. Macdermind JC. The Patient-Rated Tennis Elbow Evaluation (PRTEE). ResearchGate. 2008.

30. Kim GM., Yoo SJ., Choi S., Park JG. Current Trends for Treating Lateral Epicondylitis. *Clin Shoulder Elb*. 2019;22(4):227-234.

31. Jajić I. i sur. *Fizikalna medicina*. Zagreb: Medicinska knjiga; 1996.

32. Olausson M., Holmedal O., Lindbaek M., Brage S., Solvang H. Treatment of lateral epicondylitis with corticosteroid injections or non-electrotherapeutic physiotherapy: a systematic review. *Sports and medicine exercise*. 2013;3(10):1-16.

33. Laktašić N. Lateralni epikondilitis II: terapijski pristup. *Fiz. med. i rehab*. 1997;14(1-2):61-4.

34. Koçak FA., Kurt EE., Şaş S., Tuncay F., Erdem HR. Short-Term Effects of Steroid Injection, Kinesio taping, and Both on Pain, Grip Strength, and Functionality of Patients With Lateral Epicondylitis: A Single-Blinded Randomised Controlled Trial. *Am J Phys Med Rehabil*. 2019;98(9):751-8.

35. Lai WC., Erickson BJ., Mlynarek RA., Wang D. Chronic lateral epicondylitis: challenges and solutions. *Open Access Journal of Sports Medicine*. 2018;9:243-251.

36. Arirachakaran A., Skuthuayat A., Sisayanarane T., Laoratanavoraphong S., Kanchanatawan W., Kongtharvonskul J. Platelet-rich plasma versus autologous blood versus steroid injection in lateral epicondylitis: systematic review and network meta-analysis. *J Orthop Traumatol*. 2016;17(2):101-12.

37. Weber C., Thai V., Neuheuser K., Christ O. Efficacy of physical therapy for the treatment of lateral epicondylitis: a meta-analysis. *BMC Musculoskeletal Disorders*. 2015;16:223.

38. Yan C., Xiong Y., Chen L., Endo Y., Hu L., Liu M. A comparative study of the efficacy of ultrasonic and extracorporeal shock wave in the treatment of tennis elbow: a meta-analysis of randomised controlled trials. *J Orthop surg Res.* 2019;14:248.
39. Spacca G., Necozone S., Cacchio A. radial shock wave therapy for lateral epicondylitis: a prospective randomised controlled single-blind study. *Eur Med Phys.* 2005;41:17-25.
40. Dubravčić- Šimunjak S., Hašpl M., Bojanić I., Pećina M. Fizikalne procedure u liječenju sindroma prenaprezanja sustava za kretanje. *Arhiv za higijenu rada i toksikologiju.* 2001;52:491-500.
41. Pompilio da Silva M., Tamaoki M., Blumetti F., Belloti J., Smidt N., Buchbinder R. Electrotherapy modalities for lateral elbow pain. *Cochrane Database Syst Rev.* 2018.
42. Fekri L., Rezvani A., Karimi N., Ezzati K. The effect of low-power and high-power laser therapy on pain, tenderness and grip force of the patients with tennis elbow. *Pharmacophore.* 2019;10(3):89-95.
43. Chamberlain GJ. Cyriax's Friction Massage: A Review. *J Orthop Sports Phys Ther.* 1982;4(1):16-22.
44. Strasinopoulos D., Johnson MI. Cyriax physiotherapy for tennis elbow/lateral epicondylitis. *British Journal of Sports and Medicine.* 2004;38:675-7.
45. Sharma S., Gupta N., Joshi S., Bala S., Sharma R. Efficacy of Cyriax Physiotherapy versus Cyriax and low level Laser Therapy on pain and grip strength in Lateral Epicondylitis. *Bangladesh Journal of Medicine Science.* 2021;20(2):356-60.
46. Kachanathu SJ., Alenazi AM., Hafez AR., Algarni AD., Alsubiheen AM. Comparison of the effects of short-duration wrist joint splinting combined with physical therapy and physical therapy alone on the management of patients with lateral epicondylitis. *Eur J Phys Rehabil Med.* 2019;55(4):488-93.
47. Saremi H., Chamani V., Vahab-Kashani R. A Newly Designed Tennis Elbow Orthosis With a Traditional Tennis Elbow Strap in Patients With Lateral Epicondylitis. *Trauma Mon.* 2016;21(3):e35993.

48. Najafi M., Arazpour M., Aminian G., Curran S., Madan SP., Hutcchins SW. Effect of a new hand-forearm splint on a grip strenght, pain and function in patients with tennis elbow. *Prosthetics and Orthotics International*. 2016;40(3)363-83.
49. Cho YT., Hso WY., Lin LF., Lin YN. Kinesio taping reduces elbow pain during resisted wrist extention in patients with chronic lateral epicondylitis: a randomised, double-blinded, cross-over study. *BMC Musculoskeletal Disord*. 2018;19:193.
50. Eraslan L., Yuce D., Erbilici A., Baltaci G. Does Kinesiotaping improve pain and functionality in patients with newly diagnosed lateral epicondylitis?. *Knee Surg Sports Traumatol Arthrosc*. 2018;26:938-45.
51. Shaheen HM., Ahmad MS., Alarab A. Effectiveness of therapeutic ultrasound and kinesio tape in treatment of tennis elbow. *J Nov Physiother Rehabil*. 2019;3:025-033.
52. Dimnjaković D., Bojanić I., Smoljanović T., Mahnik A., Barbarić-Peraić N. Ekscentrične vježbe u liječenju sindroma prenaprezanja sustava za kretanje. *Liječ Vjesn*. 2012;134:29-41.