

Fizioterapija neuropatije ulnarnog živca u kubitalnom kanalu

Josić, Matea

Undergraduate thesis / Završni rad

2021

Degree Grantor / Ustanova koja je dodijelila akademski / stručni stupanj: **Josip Juraj Strossmayer University of Osijek, Faculty of Dental Medicine and Health Osijek / Sveučilište Josipa Jurja Strossmayera u Osijeku, Fakultet za dentalnu medicinu i zdravstvo Osijek**

Permanent link / Trajna poveznica: <https://urn.nsk.hr/urn:nbn:hr:243:981293>

Rights / Prava: [In copyright](#)/[Zaštićeno autorskim pravom.](#)

Download date / Datum preuzimanja: **2024-08-04**

Repository / Repozitorij:

[Faculty of Dental Medicine and Health Osijek
Repository](#)



SVEUČILIŠTE JOSIPA JURJA STROSSMAYERA U OSIJEKU

FAKULTET ZA DENTALNU MEDICINU I ZDRAVSTVO

OSIJEK

Preddiplomski sveučilišni studij Fizioterapija

Matea Josić

**FIZIOTERAPIJA NEUROPATIJE
ULNARNOG ŽIVCA U KUBITALNOM
KANALU**

Završni rad

Orahovica, 2021.

SVEUČILIŠTE JOSIPA JURJA STROSSMAYERA U OSIJEKU

FAKULTET ZA DENTALNU MEDICINU I ZDRAVSTVO

OSIJEK

Preddiplomski sveučilišni studij Fizioterapija

Matea Josić

**FIZIOTERAPIJA NEUROPATIJE
ULNARNOG ŽIVCA U KUBITALNOM
KANALU**

Završni rad

Orahovica, 2021.

Rad je ostvaren na Fakultetu za dentalnu medicinu i zdravstvo.

Mentorica rada: doc. dr. sc. Antonija Krstaić

Rad ima 29 listova i 5 slika.

Znanstveno područje: Biomedicina i zdravstvo

Znanstveno polje: Kliničke medicinske znanosti

Znanstvena grana: Fizikalna medicina i rehabilitacija

SADRŽAJ

1.UVOD	1
1.1.Anatomsko-topografski odnosi	2
1.1.1. Ulnarni živac	2
1.1.2.Kubitalni kanal	3
1.2.Neuropatija ulnarnog živca u kubitalnom kanalu	3
1.2.1.Klinička slika.....	4
1.2.2.Dijagnoza	5
1.2.3.Liječenje.....	5
2.POSTUPCI.....	6
3.FIZIOTERAPIJA NEUROPATIJE ULNARNOG ŽIVCA U KUBITALNOM KANALU	7
3.1.Fizioterapijska procjena	7
3.1.1.Klinički pregled.....	7
3.1.2.Goniometrija.....	8
3.1.3.Manualni mišićni test	10
3.1.4.Tinelov test.....	11
3.1.5.Test fleksije lakta	12
3.1.6.Zagrebi – kolaps test (<i>Scratch – collapse test</i>).....	12
3.1.7.Fromentov test.....	13
3.1.8.Test provocirajućeg pritiska	13
3.1.9.Test fleksije lakta s ramenom u unutarnjoj rotaciji	13
3.1.10.Test prekrivenih prstiju.....	14
3.1.11.Wartenbergov test	14
3.1.12.Jeannin znak	14
3.1.13.DASH upitnik.....	14
3.2.Fizioterapijske intervencije	15
3.2.1.Prilagodba svakodnevnih aktivnosti.....	15
3.2.2.Klizanje ulnarnog živca.....	16
3.2.3.Neurodinamička mobilizacija	17

3.2.4.Miofascijalna relaksacija.....	18
3.2.5.Kineziološka traka (<i>kinesio tape</i>).....	19
3.2.6.Vježbe za jačanje mišića	19
3.2.7.Povratak sportu.....	19
3.2.8.Termoterapija i krioterapija.....	20
3.2.9.Elektroterapija i laser	20
3.2.10.Ultrazvuk.....	20
4.VAŽNOST ZA PRAKSU FIZIOTERAPIJE.....	21
5.ZAKLJUČAK	23
6.SAŽETAK.....	24
7.SUMMARY	25
8.LITERATURA.....	26
9.ŽIVOTOPIS	29

POPIS KRATICA

SKK – sindrom kubitalnog kanala

UŽ – ulnarni živac

MCP – metakarpofalangealni (lat. *metacarpophalangealis*)

PIP – proksimalni interfalangealni (lat. *interphalangealis proximalis*)

DIP – distalni interfalangealni (lat. *interphalangealis distalis*)

MMT – manualni mišićni test

DASH – nesposobnost ruke, ramena i šake (engl. *Disabilities of the Arm, Shoulder and Hand*)

UZV – ultrazvuk

1. UVOD

Kompresijske neuropatije nastaju kompresijom okolnog tkiva na periferni živac u njegovu anatomskom kanalu. Karakterizirane su bolom, gubitkom motorne i osjetne funkcije, parestezijama i atrofijom mišića u inervacijskom području zahvaćenog živca. Uzroci kompresivnih neuropatija mogu biti ishemičke ili mehaničke prirode, odnosno svako stanje koje dovede do povećanja veličine živca ili smanjenja volumena kanala kroz koji živac prolazi, može izazvati kompresivnu neuropatiju. Iako se mogu pojaviti kao posljedica traume, većina neuropatija kronične su prirode, a najčešće se javljaju kada dolazi do žarišne kompresije živca kao rezultat uobičajenih, svakodnevnih aktivnosti poput položaja tijela tijekom spavanja ili nekakvih ponavljajućih pokreta za vrijeme obavljanja posla, prisutnosti tumora, cista, edema, kao i posljedica fraktura ili dislokacija u području živca. Dijagnoza se postavlja na osnovi anamneze, povijesti bolesti, kliničkog pregleda koji uključuje specifične testove za određeni živac, a potvrđuje se elektromioneurografijom. Najčešći oblici kompresijskih sindroma su sindrom karpalnog kanala, sindrom kubitalnog kanala (SKK), sindrom gornjeg torakalnog otvora, sindrom Guyonovog kanala, sindrom tarzalnog tunela itd. Liječenje se temelji na uklanjanju uzroka koji je doveo do kompresije, a izbor vrste liječenja ovisi o težini simptoma. Lakši se oblici liječe medikamentozno i fizikalnom terapijom, dok se teži oblici liječe kirurški (1, 2).

Neuropatija ulnarnog živca u kubitalnom kanalu predstavlja drugu najčešću perifernu neuropatiju gornjih ekstremiteta, nakon sindroma karpalnog kanala. Ona nastaje kompresijom ili istežanjem ulnarnog živca (UŽ) u kubitalnom kanalu. Taj sindrom otežava obavljanje svakodnevnih aktivnosti, a samim time narušava i kvalitetu života (3).

Cilj je ovoga završnoga rada pretražiti dostupnu literaturu za fizioterapiju kod neuropatije UŽ-a u kubitalnom kanalu kako bi se utvrdilo koje se fizioterapijske metode najčešće koriste tijekom liječenja SKK-a, ustanovila njihova uspješnost, te kako bi se upozorilo na važnost edukacije pacijenta o prednostima koje proizlaze iz vježbanja, prije svega kako bi simptomi bili ublaženi, a kvaliteta života poboljšana.

1.1. Anatomsko-topografski odnosi

Razumijevanje anatomskeg položaja i tijeka UŽ-a, kao i struktura od kojih je formiran kubitalni kanal, ključni su za razumijevanje SKK-a, postavljanje dijagnoze i odabira odgovarajuće terapije (4).

1.1.1. Ulnarni živac

Nervus ulnaris potječe u aksili od medijalnog snopa brahijalnog pleksusa, koji je nastao od korijena živaca C8 – Th1. U aksili leži na tetivi subskapularnog mišića, silazi s medijalne strane brahijalne arterije, ležeći na međumišićnoj pregradi, *septum intermusculare brachii mediale*. Probija pregradu i dolazi među vlakna medijalne glave tricepsa. Prati ga *arteria collateralis ulnaris superior*. Prolazi kroz žlijeb UŽ-a, *sulcus nervi ulnaris*, na medijalnom epikondilu nadlaktne kosti, zatim između humeralne i ulnarne glave ulnarnoga fleksora šake te dolazi u žlijeb ispod brahioradijalnog mišića na podlaktici (4, 5).

Nervus ulnaris na nadlaktici nema ogranaka. Na podlaktici daje *rami musculares* za dva mišića, *musculus flexor carpi ulnaris* i ulnarnu glavu *m. flexoris digitorum profundi* te osjetna vlakna za lakatni zglobov. Prije dolaska na šaku daje dva osjetna ogranka, *r. palmaris et dorsalis*. *R. palmaris* inervira kožu prednje strane pešća i dlana te mali *m. palmaris brevis*. *R. dorsalis* inervira kožu stražnje strane pešća te svojim ograncima *nn. digitales dorsales* stražnju stranu šake, kao i stražnju stranu petog, četvrtog i medijalne polovice trećega prsta (5).

Završna grana ulnarnog živca, *r. superficialis*, daje osjetne ogranke za palmarne strane petog i medijalnu polovicu četvrtoga prsta. *R. superficialis* najprije se dijeli na zajedničke palmarne živce prstiju, *nn. digitales palmares communes*, a ti se potom podijele na dvije završne grane, *nn. digitales palmares proprii*. Za medijalnu stranu petoga prsta od površinske grane ide neposredno *n. digitalis palmaris proprius*. Od površinske grane ide samo mali mišićni ogranak za *m. palmaris brevis*. Druga završna grana UŽ-a, *r. profundus*, prati *a. ulnaris*. Inervira mišiće hipotenara, *mm. interossei palmares et dorsales*, dva ularna lumbrikalna mišića (III i IV), *m. adductor pollicis i caput profundum m. flexoris pollicis brevis* (5).

1.1.2. Kubitalni kanal

Kubitalni kanal predstavlja fibroznokoštani tunel smješten u posteromedijalnom dijelu lakta. Ovalnog je oblika i omeđen medijalnim i lateralnim zidom, superiornim dijelom te bazom. Medijalni zid čini medijalni epikondil nadlaktatne kosti, dok lateralni zid čini *olecranon* lakatne kosti. Bazu kubitalnog kanala tvori zglobna čahura lakta zajedno s medijalnim kolateralnim ligamentom lakta. Superiorni dio, odnosno krov kubitalnog kanala, sačinjavaju aponeuroza koja prekriva ulnarnu i humeralnu glavu *m. flexor carpi ulnaris* i ligament koji se proteže između medijalnog epikondila i *olecranona* lakta. Taj se ligament još naziva retinakulum kubitalnog kanala, lučni ligament ili Osbornov ligament. Tijekom fleksije lakta, kubitalni kanal iz ovalnog prelazi u elipsoidni oblik, sužava se za 55%, a kao posljedica javlja se povećanje kubitalnog tlaka te rastezanje UŽ-a i do 5 mm (6, 7).

UŽ prolazeći kroz lakat može biti pritisnut na pet anatomskih mjesta: Strutherovoj arkadi, medijalnom intermuskularnom septumu, medijalnom epikondilu nadlaktatne kosti, kubitalnom kanalu (retinakulumu) i u području duboke aponeuroze fleksornih i pronatornih mišića, a kubitalni je kanal mjesto najčešće kompresije (4).

1.2. Neuropatija ulnarnog živca u kubitalnom kanalu

Neuropatija UŽ-a u kubitalnom kanalu druga je najčešća neuropatija gornjih ekstremiteta. Pojam „sindrom kubitalnog kanala“ prvi su put opisali Feindel i Stratford 1958. godine. Istraživanjima tijekom narednih godina utvrđeno je da SKK izazivaju mnogobrojne patologije, stoga je izvršena podjela na primarni, idiopatski oblik, i sekundarni, odnosno simptomatski oblik (8). Neki od glavnih uzroka ulnarne neuropatije su idiopatska neuropatija uslijed anatomskih varijacija koje uzrokuju kompresiju, patološko smanjenje volumena ulnarnog žlijeba i pretjerano opterećenje izazvano određenim položajima i pokretima lakta. Osobe određenog zanimanja koje vrše prekomjernu fleksiju lakta, drže alat u određenom položaju dulje vrijeme, vrše ponavljajuće pokrete lakta ili drže lakat pritisnut o tvrdu površinu, ali i osobe koje se bave sportom koji zahtijeva ponavljane pokrete lakta poput golfa ili *baseballa* imaju povećan rizik od nastanka SKK-a zbog povećanja intraneuralnog tlaka. Dodatan rizičan čimbenik su i sistemske bolesti poput šećerne bolesti, *valgus* i *varus* deformacije lakta, prekomjerne tjelesne težine, prisutnosti

ciste u blizini lakta, edema u području lakta, prethodne frakture i luksacije lakta, artritis i sl. (9, 10).

Mackinnon je opisao tri stupnja kompresije ulnarnog živca, a to su dinamička ishemija, demijelinizacija i gubitak aksona. Anamnezom, kliničkim pregledom te elektrodijagnostičkim procedurama utvrđuje se stupanj kompresije ulnarnog živca. Dinamička ishemija nastaje kompresijom UŽ-a tijekom specifičnih pokreta lakta čime se smanjuje neuralna perfuzija. Simptomi se javljaju tijekom ishemije, a nestaju kada se cirkulacija ponovno uspostavi. Ukoliko je ishemija prolongirana, javit će se demijelinizacija. Ekstraneuralno se stvaraju fibrozne promjene koje ograničavaju klizanje UŽ-a, a simptomi se pogoršavaju i javljaju sve češće. Kronična i teška kompresija u konačnici dovodi do gubitka aksona, što za posljedicu ima motoričku slabost i mišićnu atrofiju (11).

1.2.1. Klinička slika

Simptomi neuropatije UŽ-a u kubitalnom kanalu razvijaju se postupno. Primarni su simptomi bol u medijalnoj strani lakta i podlaktice, parestezije i smanjen osjet malog prsta, polovice prstenjaka, ulnarne strane dorzuma šake i hipotenara. Simptomi se pogoršavaju tijekom radnji koje zahtijevaju fleksiju lakta (telefoniranje ili sport koji zahtijeva ponavljane pokrete lakta). Tijekom noći simptomi uglavnom izostaju, međutim, ukoliko pacijent spava s flektiranim laktom, simptomi mogu biti toliko jaki da ga probude iz sna. Pacijenti se mogu žaliti na bezbolne krepitacije prilikom aktivne i pasivne fleksije i ekstenzije lakta. Opseg pokreta u početnoj fazi bolesti nije smanjen. Može biti prisutan Wartenbergov znak (abdukcija petog prsta uslijed smanjene snage trećeg palmarnog međukoštanog mišića). UŽ može biti uvećan i palpabilan. U naprednoj fazi bolesti, tijekom kliničkog pregleda može se uočiti hipotrofija, atrofija i smanjen tonus intrinzičnih mišića šake i mišića podlaktice, a te promjene postaju nepovratne ukoliko se ne liječe na vrijeme. Pacijentima oslabi funkcija šake, javljaju se poteškoće tijekom finih pokreta šake, nespretnost pri hvatanju određenih predmeta (nemogućnost držanja olovke, otvaranja tegle...). U kasnijem stadiju bolesti razvija se pandžasta šaka, odnosno fleksijska kontraktura interfalangealnih zglobova malog prsta i prstenjaka i hiperekstenzija u metakarpofalangealnim (MCP) zglobovima, koja je uzrokovana slabošću trećeg i četvrtog lumbrikalnog mišića i češća je kod distalnih, nego kod proksimalnih lezija (10, 12, 13).

1.2.2. Dijagnoza

Dijagnoza SKK-a postavlja se na osnovi anamneze, povijesti bolesti, kliničkog pregleda te pomoću specifičnih testova za ovaj sindrom. Od testova se najčešće izvode Tinelov test, test fleksije lakta, test fleksije lakta s ramenom u unutarnjoj rotaciji, test provocirajućeg pritiska, Fromentov test, *Scratch Collapse test* i Wartenbergov test. Dijagnoza se potvrđuje dijagnostičkim metodama kao što su elektromioneurografija (kojom se utvrđuje brzina provodljivosti UŽ-a), ultrazvuk (UZV) (promjene u veličini i položaju UŽ-a), magnetna rezonanca (promjene na mekim tkivima) te rendgenografija (ukoliko se sumnja na prisutnost egzostoza ili fraktura u području lakta). Kada simptomi SKK-a prijeđu u kronični oblik, tada će ove dijagnostičke metode utvrditi progresiju bolesti od dinamičke ishemije pa sve do demijelinizacije i na kraju gubitka aksona (14, 15).

1.2.3. Liječenje

Liječenje SKK-a može biti konzervativno i kirurško. Konzervativne metode primjenjuju se ukoliko su rezultati elektromioneurografije negativni, odnosno ako je klinička slika blaga. U konzervativne metode ubrajaju se primjena nesteroidnih antiinflamatornih lijekova, nošenje udloga za lakat koje ograničavaju fleksiju lakta te radna i fizikalna terapija s naglaskom na kinezioterapiju. Radnom terapijom pacijent uči prilagoditi svakodnevne aktivnosti kako bi ublažio simptome (16).

Prisutnost umjerenih i teških simptoma predstavlja indikaciju za kirurško liječenje. Metode kirurškog liječenja su *in situ* dekompresija ulnarnog živca, medijalna epikondilektomija i antepozicija ulnarnog živca na prednju stranu lakta. Postoperativna fizikalna terapija ima veliku ulogu pri rehabilitaciji kako bi rezultati operacije bili što uspješniji (17, 18).

2. POSTUPCI

U svrhu izrade ovog završnog rada pretraživana je literatura na hrvatskom, njemačkom i engleskom jeziku. Pretražene su sljedeće baze podataka: PubMed, Cochrane, Google Scholar, Hrčak i Bentham Open Access. Korištena je i dostupna literatura iz knjižnice Fakulteta za dentalnu medicinu i zdravstvo. Ključne riječi korištene tijekom pretraživanja su: fizioterapija; kubitalni kanal; ulnarni živac; *cubital tunnel*; *physiotherapy*; *ulnar nerve*. Vrijeme objavljivanja korištenih radova bilo je tijekom posljednjih pet godina. Radovi koji nisu bili povezani s temom ili oni stariji od posljednjih pet godina isključeni su prilikom odabira literature.

3. FIZIOTERAPIJA NEUROPATIJE ULNARNOG ŽIVCA U KUBITALNOM KANALU

Fizioterapija kao dio konzervativnog liječenja SKK-a ima vrlo važnu ulogu. Sama fizioterapijska procjena omogućuje prikladnu dijagnozu prikupljajući informacije pomoću anamneze i povijesti bolesti pacijenta, a kliničkim pregledom te provođenjem specifičnih testova dijagnoza se potvrđuje. Nakon potvrđene dijagnoze pristupa se fizioterapijskoj intervenciji, kojom se raznim fizioterapijskim agensima ublažavaju simptomi i poboljšava kvaliteta pacijentova života (19).

3.1. Fizioterapijska procjena

Fizioterapijska procjena započinje uzimanjem anamneze i povijesti bolesti pacijenta. Anamnezom je važno potkrijepiti podatke poput vrste simptoma, njihova trajanja, mjesta i načina pojavljivanja, potrebno je utvrditi postoje li određeni pokreti i položaji tijela koji olakšavaju ili otežavaju simptome, je li pacijent ranije bio podvrgnut kakvim medicinskim zahvatima, postoje li određeni komorbiditeti (naročito oni povezani s nastankom SKK-a, poput šećerne bolesti, hemofilije, bolesti štitne žlijezde i reumatoidnog artritisa) ili prethodne ozljede lakta (frakture, dislokacije i sl.). Pacijenta treba ispitati gdje je zaposlen i bavi li se sportom (sportovi poput golfa, *baseballa* i tenisa povećavaju rizik od nastanka SKK-a zbog ponavljanih pokreta lakta). Informacije o načinu pojavljivanja simptoma vrlo su važne. Ukoliko se simptomi pojavljuju intermitentno, vjerojatnost potpunog oporavka vrlo je velika. Međutim, kada simptomi postanu stalni, odnosno kronični, vjerojatnosti za oporavak gotovo nema, stoga je u tom slučaju cilj terapije spriječiti pogoršanje simptoma. U uznapredovanoj fazi bolesti pacijenti se mogu žaliti na oslabljenu funkciju šake, uzrokovanu slabljenjem motoričke kontrole mišića inerviranih ulnarnim živcem, zbog čega će pacijenti imati poteškoće i vrlo se brzo zamarati prilikom zakopčavanja dugmadi, rezanja noktiju, okretanja ključa i sl. (19, 20).

3.1.1. Klinički pregled

Klinički pregled kod osoba sa SKK-om bilateralan je i komparativan, odnosno uspoređuju se obje ruke, a započinje inspekcijom. Kako pacijenti s dijagnozom SKK-a imaju četiri puta veće predispozicije za razvoj mišićne atrofije od osoba s dijagnozom sindroma karpalnog tunela, uvijek se gleda postoje li znaci vidljive atrofije ili hipotrofije mišića inerviranih ulnarnim živcem. Mišić koji se najčešće opservira i palpira jest prvi dorzalni međukoštani mišić koji se uspoređuje

3. FIZIOTERAPIJA NEUROPATIJE ULNARNOG ŽIVCA U KUBITALNOM KANALU

s mišićem na drugoj ruci, a atrofija će biti osobito primjetna ukoliko se radi o unilateralnom obliku SKK-a. Prilikom inspekcije obraća se pozornost na prisutnost izljeva u zglobovima, gleda se postoje li ikakvi ožiljci, promatra se kut između nadlaktice i podlaktice kako bi se uočile eventualne *varus* ili *valgus* deformacije lakta (19). Prilikom inspekcije u uznapredovanoj fazi bolesti može se uočiti deformitet šake pod nazivom Benediktova ruka. Taj znak podrazumijeva ekstenziju MCP zglobova četvrtog i petog prsta uz istovremenu fleksiju proksimalnih interfalangealnih (PIP) zglobova, što se javlja kao posljedica paralize intrinzičnih mišića šake (međukoštanih i lumbrikalnih mišića). Javlja se na prstima s ularne strane ruke prilikom otvaranja šake i ekstenziranja prstiju, uslijed smanjene funkcije dvaju medijalnih lumbrikalnih mišića (9). Još jedan specifičan znak SKK-a jest pandžasta šaka ili Duchenneov znak, također uočljiv prilikom inspekcije. Taj znak podrazumijeva hiperekstenziju MCP zglobova četvrtog i petog prsta uz istovremenu fleksiju interfalangealnih zglobova, a javlja se kao posljedica smanjene aktivnosti ularno inerviranih lumbrikalnih i međukoštanih mišića, a pojačane kompenzatorne aktivnosti ekstrinzičnih fleksora prstiju (11, 21). Hipotrofija mišića prvoga metakarpalnog prostora predstavlja jedan od najranijih znakova oštećenja UŽ-a, a u kasnijim fazama može se javiti izravnanje dorzalnog poprečnog metakarpalnog luka uslijed smanjene inervacije hipotenara, što ograničava fleksiju i supinaciju pete metakarpalne kosti, tzv. Masseov znak koji se može uočiti inspekcijom i palpacijom (19, 20).

Nakon inspekcije slijedi palpacija s ciljem utvrđivanja bolnog mjesta. UŽ se palpira duž cijele njegove putanje, a pozornost se posebno usmjerava na mjesta najčešće kompresije. Procjenjuje se stabilnost UŽ-a tako da pacijent fleksira i ekstendira lakat, a fizioterapeut palpira UŽ s posteriorne strane medijalnog epikondila. Prati se ostaje li UŽ stabilan za vrijeme izvođenja pokreta ili se sublukira iz svoga retrokondilarnog ležišta, što ima veliku ulogu kod određivanja vrste operativnog zahvata koji će se izvoditi (19).

3.1.2. Goniometrija

Nakon palpacije, vrši se određivanje opsega pokreta pomoću goniometra. Goniometar je uređaj za mjerenje opsega pokreta u zglobovima. Pokreti koji se mjere mogu biti aktivni ili pasivni, ovisno o jačini simptoma, odnosno pacijentove mogućnosti izvođenja pokreta. Vrlo je važno pravilno pozicionirati pacijenta i zglob čiji se pokret mjeri. Kod SKK-a se ispituje opseg pokreta lakta, ručnog zgloba i mjeri se opseg pokreta prstiju. Normalan opseg pokreta fleksije lakta jest

3. FIZIOTERAPIJA NEUROPATIJE ULNARNOG ŽIVCA U KUBITALNOM KANALU

od 140 do 150 stupnjeva (22). Gelberman i suradnici utvrdili su kako progresivna fleksija lakta od 130 stupnjeva rezultira povećanjem intraneuralnog pritiska u UŽ-u dok on prolazi iza medijalnog epikondila u kubitalnom kanalu. UŽ se napreže i produljuje za 4.7 mm (19). Mjerenje opsega pokreta lakta započinje postavljanjem centra goniometra na lateralni epikondil, dok proksimalni krak prati medijalnu liniju nadlaktne kosti, a distalni krak prati medijalnu liniju palčane kosti (22).

Opseg pokreta fleksije ručnog zgloba iznosi od 60 do 80 stupnjeva. Fleksija ručnog zgloba još se naziva i volarna ili palmarna fleksija. Ekstenzija ili dorzalna fleksija ručnog zgloba iznosi od 60 do 75 stupnjeva. Centar goniometra postavlja se s lateralne strane ručnog zgloba, preko trokutaste kosti, proksimalni dio goniometra prati lateralnu stranu lakatne kosti, a distalni dio prati lateralnu stranu pete metakarpalne kosti (22).

Pokret ulnarne devijacije ručnog zgloba doseže od 30 do 40 stupnjeva, a radijalne od 20 do 25 stupnjeva. Centar goniometra na dorzalnoj je strani ručnog zgloba, krakovi prate proksimalno središnju liniju podlaktice, a distalno dorzalnu središnju liniju treće metakarpalne kosti (22).

Za mjerenje opsega pokreta prstiju, goniometar se postavlja na dorzalnu stranu prstiju, a pokreti se izvode u MCP, PIP i DIP zglobovima, dok je naglasak na četvrtom i petom prstu jer su inervirani ulnarnim živcem. Ukoliko na prstima postoje određeni deformiteti i kontrakture, goniometar se prilagođava te se postavlja s lateralne strane prstiju. Normalan opseg pokreta fleksije u MCP zglobovima je od 90 do 100 stupnjeva, a ekstenzije od 20 do 45 stupnjeva. Pasivna ekstenzija MCP zglobova veća je nego aktivna, a mali prst ima najveći opseg pokreta prilikom MCP ekstenzije. Maksimalna abdukcija u MCP zglobovima iznosi 25 stupnjeva, a adukcija se uglavnom ne mjeri zasebno, jer predstavlja povratak u neutralan položaj prsta iz abdukcije. Fleksija PIP zglobova kreće se od 100 do 110 stupnjeva i iznosi približno jednako za svaki prst, dok je ekstenzija 0 stupnjeva. Fleksija DIP zglobova doseže od 70 do 90 stupnjeva, dok je ekstenzija 0 stupnjeva (22).

Još jedan važan test jest mjerenje duljine lumbrikalnih te dorzalnih i palmarnih međukoštanih mišića. Ukoliko su ti mišići skraćeni, ograničit će ekstenziju MCP zgloba, dok su PIP i DIP zglobovi u maksimalnoj fleksiji. Ekstenzija MCP zgloba također će biti ograničena pri skraćanju

m. flexor digitorum profundus et superficialis dok su ručni zglob, PIP i DIP zglobovi pri maksimalnoj ekstenziji (22).

3.1.3. Manualni mišićni test

Manualni mišićni test (MMT) subjektivna je metoda za procjenu mišićne snage jednog ili skupine mišića. Mišićna snaga stupnjuje se ocjenama u rasponu od 0 do 5. Ocjena 0 označava izostanak mišićne aktivnosti; ocjena 1 podrazumijeva prisutnost mišićne kontrakcije u tragu; ocjenu 2 karakterizira puni opseg pokreta, ali bez djelovanja sile Zemljine teže; ocjena 3 predstavlja puni opseg pokreta uz djelovanje sile Zemljine teže; ocjena 4 označava puni opseg pokreta uz djelovanje sile Zemljine teže i uz blagi otpor fizioterapeuta, a ocjenu 5 karakterizira puni opseg pokreta uz maksimalan otpor fizioterapeuta. Tijekom izvođenja MMT-a važno je stabilizirati zglob i osigurati da ne dođe do kompenzatornih pokreta okolnih mišića. Ispituju se mišići inervirani ulnarnim živcem. Snaga *m. flexor digitorum profundus* za ocjene 4 i 5 ispituje se tako da je pacijentova podlaktica supinirana, šaka u neutralnom položaju, a PIP zglob prsta koji se ocjenjuje u ekstenziji. Fizioterapeut fiksira medijalni članak, a pacijent izvodi fleksiju u DIP zglobu bez flektiranja PIP zgloba. Fizioterapeut pruža slabiji ili jači otpor na distalni članak u pravcu ekstenzije u PIP zglobu. Svaki se prst testira posebno. Za ocjenu 3 položaj je isti, a pacijent vrši puni opseg pokreta bez dodatnog otpora. Za ocjenu 2 fizioterapeut pridržava pacijentovu šaku kako bi se izbjegla sila Zemljine teže dok on vrši pokret, za ocjenu 1 fizioterapeut palpira tetive mišića, a kod ocjene 0 kontrakcija izostaje. Za ocjene 4 i 5 mišićne snage *m. flexor carpi ulnaris* šaka je u položaju ulnarne devijacije i blage ekstenzije. Otpor se pruža u području pete metakarpalne kosti u pravcu ekstenzije i radijalne devijacije. Za ocjenu 3 pacijent vrši pokret palmarne fleksije istovremeno s ulnarnom devijacijom kroz puni opseg pokreta iz neutralnog položaja šake. Za ocjenu 2 pacijent po podlozi radi pokrete, a za ocjenu 1 palpira se tetiva na volarnoj strani šake. Testiranje lumbrikalnih i međukoštanih mišića, za ocjene 4 i 5, započinje sa supiniranom podlakticom, šakom u neutralnom položaju, ekstenzijom MCP zglobova i fleksijom PIP i DIP zglobova. Pacijent flektira MCP zglob uz istovremenu ekstenziju u PIP i DIP zglobovima. Jači ili slabiji otpor pruža se na proksimalni članak u pravcu ekstenzije u MCP zglobu. Svaki se prst testira zasebno zbog različite inervacije. Za ocjenu 3 pacijent vrši pokret kroz puni opseg bez dodatnog otpora. Za ocjenu 2 podlaktica je u semipronaciji, a šaka bočno oslonjena o podlogu, fizioterapeut pridržava šaku dok pacijent izvodi pokret. Za ocjenu 1

3. FIZIOTERAPIJA NEUROPATIJE ULNARNOG ŽIVCA U KUBITALNOM KANALU

palpiraju se tetive mišića. Za *m. abductor digiti minimi* početni položaj za ocjene 4 i 5 je pronirana podlaktica, šaka u neutralnom položaju, prsti ekstenzirani i aducirani, MCP zglobovi u hiperekstenziji. Fizioterapeut fiksira ručni zglob te daje otpor s dorzalne strane proksimalnih članaka u pravcu adukcije u MCP zglobu. Za ocjenu 3 položaj je isti i pacijent vrši pokret kroz puni opseg. Za ocjenu 2 fizioterapeut pomaže pacijentu pri izvođenju pokreta abdukcije prstiju, a za ocjenu 1 palpiraju se tetive mišića. Za ocjene 4 i 5 palmarnih međukoštanih mišića početni položaj je pronirana podlaktica, šaka i MCP zglobovi u neutralnom položaju, prsti ekstenzirani i aducirani. Otpor se pruža na medijalne članke u pravcu abdukcije u MCP zglobu. Za ocjenu 3 pacijent primiče prste k srednjem prstu ili središnjoj liniji šake. Za ocjenu 2 početni je položaj pronirana podlaktica, šaka u neutralnom položaju, a prsti u abdukciji. Fizioterapeut pomaže pacijentu da izvrši pokret adukcije prstiju. Za ocjenu 1 palpiraju se tetive mišića. *M. opponens digiti minimi* za ocjene 4 i 5 testira se iz položaja supinirane podlaktice, šake u neutralnom položaju i aduciranog palca uz fleksiju u MCP i interfalangealnim zglobovima. Fizioterapeut jednom rukom fiksira dorzum šake, a drugom rukom daje otpor u predjelu palmarne strane pete metakarpalne kosti u pravcu unutarnje rotacije dok pacijent vrši pokret opozicije. Za ocjenu 3 pacijent vrši pokret bez dodatnog otpora, za ocjenu 2 izvodi pokret uz pomoć fizioterapeuta, a za ocjenu 1 palpiraju se tetive mišića (23, 24).

3.1.4. Tinelov test

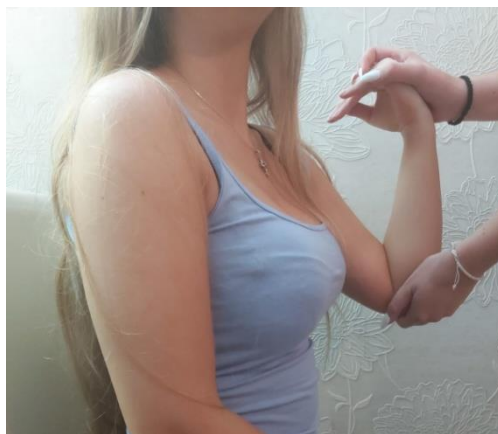Nakon završenog kliničkog pregleda, manualnog mišićnog testa i goniometrije pristupa se izvođenju specifičnih provocirajućih testova za SKK. Razlog provođenja tih testova je izazivanje ili pogoršavanje simptoma kako bi se potvrdila dijagnoza (7).

Jedan od najčešće izvođenih testova je Tinelov test. Položaj pacijenta tijekom izvođenja ovog testa je sjedeći ili stojeći. Fizioterapeut uzima pacijentovu ruku te palpira UŽ s posteriorne strane medijalnog epikondila. Test se izvodi tako da fizioterapeut blago flektira pacijentov lakat, dok drugom rukom pomoću srednjeg prsta ili refleksnog čekića nekoliko puta udari retrokondilarno po ulnarnom živcu. Test je pozitivan ukoliko se pojave parestezije i bol u inervacijskom području UŽ-a (mali prst, polovica prstenjaka te medijalni dio šake). Patofiziologija ovog sindroma ima utjecaj na ishod testa. Smatra se da je test pozitivan samo tijekom prisutnosti regenerirajućih aksona distalno od mjesta kompresije. U ranim fazama ove bolesti kompresija nije dovoljno jaka da bi izazvala Wallerovu degeneraciju pa test bude negativan. U naprednijim slučajevima,

Tinelov test može biti negativan jer zbog produljene kompresije ne dolazi do daljnje regeneracije aksona. Dakle, Tinelov je test najpouzdaniji u srednjoj fazi bolesti, kada je prisutna regeneracija aksona (7, 19, 25).

3.1.5. Test fleksije lakta

Test fleksije lakta još je jedan od testova koji se koriste pri dijagnostici SKK-a. Pacijent za vrijeme izvođenja testa fleksije lakta sjedi s maksimalno flektiranim laktom, supiniranom podlakticom te ručnim zglobovima u neutralnom položaju tijekom jedne minute. Maksimalna fleksija lakta smanjuje volumen kubitalnog kanala oko 55%, izazivajući povećanje pritiska na UŽ. Postoji i kombinacija testa fleksije lakta s testom provocirajućeg pritiska, kada tijekom maksimalne fleksije lakta fizioterapeut aplicira pritisak na UŽ 30 sekundi. Oba su testa pozitivna ako se jave simptomi poput parestezije ili utrnulosti u inervacijskom području UŽ-a (7, 25).




Slika 1. Test fleksije lakta (izvorna slika autorice)

3.1.6. Zagrebi – kolaps test (*Scratch – collapse test*)

Tijekom *Scratch collapse* testa pacijent je u sjedećem položaju s rukama u anatomskom položaju i laktovima flektiranim pod 90 stupnjeva. Fizioterapeut daje otpor dok pacijent vrši bilateralan pokret vanjske rotacije ramena. Zatim fizioterapeut lagano zagrebe („*scratch*“) pacijentovu kožu iznad mjesta moguće kompresije UŽ-a. Pacijent zatim ponovno izvodi vanjsku rotaciju protiv otpora fizioterapeuta. Test je pozitivan ako se zahvaćena ruka rotira unutra („*collapse*“) tj. ako se pacijent ne može oduprijeti otporu koji pruža fizioterapeut (26, 27).

3.1.7. Fromentov test

Fromentov test dio je kliničkog pregleda pri kojem se utvrđuje funkcionalnost mišića koji izvode *pinch* hvat, u ovom slučaju *m. adductor pollicis*. Pacijent se zamoli da drži papir između palca i radijalne strane kažiprsta kako bi se izolirao *m. adductor pollicis* koji je jedini mišić tenara inerviran ulnarnim živcem. Fizioterapeut zatim pokušava izvući papir iz pacijentove ruke. Fleksija palca u području interfalangealnog zgloba uslijed aktiviranja *m. flexor pollicis longusa* umjesto *m. adductor pollicis* ukazuje na disfunkciju UŽ-a i pozitivan Fromentov znak (25, 28).



Slika 2. Fromentov test (izvorna slika autorice)

3.1.8. Test provocirajućeg pritiska

Pacijent za vrijeme izvođenja testa provocirajućeg pritiska sjedi s flektiranim laktom pod kutom od 20 stupnjeva i supiniranom podlakticom. Fizioterapeut postavlja svoj kažiprst preko UŽ-a proksimalno od kubitalnog kanala te vrši pritisak na UŽ 60 sekundi. Test je pozitivan ukoliko se pojačaju parestezije, utrnulost ili bol u inervacijskom području UŽ-a (7, 29).

3.1.9. Test fleksije lakta s ramenom u unutarnjoj rotaciji

Test fleksije lakta s ramenom u unutarnjoj rotaciji brz je i lako izvediv provocirajući test za dijagnozu kubitalnog sindroma. Položaj pacijenta je sjedeći. Rame bolesne ruke u položaju je

3. FIZIOTERAPIJA NEUROPATIJE ULNARNOG ŽIVCA U KUBITALNOM KANALU

abdukcije pod kutom od 90 stupnjeva, antefleksije od 10 stupnjeva te maksimalne unutarnje rotacije. Fizioterapeut jednom rukom postavlja pacijentovu podlakticu u položaj maksimalne supinacije i potiskuje lakat u maksimalnu fleksiju, a drugom rukom hvata pacijentove prste i postavlja njegov ručni zglob u položaj maksimalno izvedive dorzalne fleksije. Ako tijekom narednih 5 sekundi u tom položaju dođe do pojave ili pogoršanja bolova, ili pak parestezija u inervacijskom području UŽ-a, test je pozitivan (20, 30).

3.1.10. Test prekrštenih prstiju

Test prekrštenih prstiju izvodi se tako da pacijent prebaci kažiprst i srednji prst jedan preko drugog, a nemogućnost izvođenja ovog pokreta ukazuje na disfunkciju ulnarno inerviranih intrinzičnih mišića (19, 31).

3.1.11. Wartenbergov test

Wartenbergov test specifičan je test za procjenu integriteta hvata šake. Za izvođenje ovoga testa pacijentova je podlaktica u proniranom položaju. Pacijent raširi, odnosno ekstendira sve prste, a potom ih spoji, odnosno aducira. Nemogućnost potpune adukcije malog prsta zbog slabosti ulnarno inerviranih intrinzičnih mišića i neodgovarajućeg djelovanja medijalno pričvršćenih ekstenzora *digiti minimi*, smatra se pozitivnim znakom (20, 32).

3.1.12. Jeannin znak

Jeannin znak još je jedan od prisutnih znakova kod SKK-a. Ovaj se znak javlja pri izvođenju pokreta štipanja, odnosno „*key pinch*“ pokreta i podrazumijeva hiperekstenziju MPC zgloba palca jer *m. extensor pollicis longus* pokušava kompenzirati pokret oslabljenog *m. adductor pollicis*, uz istovremenu prisutnost Fromentovog znaka (19, 20, 33).

3.1.13. DASH upitnik

Upitnik o nesposobnosti ruke, ramena i šake (DASH) koristi se za procjenu funkcionalnih sposobnosti ruke, ramena i šake i sastoji se od 30 pitanja usmjerenih na kvalitetu obavljanja svakodnevnih aktivnosti gornjim ekstremitetima. Koristi se kod pacijenata koji boluju od mišićnokoštanih bolesti gornjih ekstremiteta. Osim pitanja o aktivnostima, DASH upitnik sadrži i pitanja vezana za socijalni i emocionalni status pacijenta. Ocjenjuju se aktivnosti poput otvaranja

3. FIZIOTERAPIJA NEUROPATIJE ULNARNOG ŽIVCA U KUBITALNOM KANALU

tegle, okretanja ključa, pisanja, sušenja kose sušilom, kuhanja, rezanja nožem i sl. Krajnji rezultat može varirati od 0 (bez poteškoća) do 100 (težak invaliditet) bodova, dakle, što je veći rezultat i nesposobnost je veća (34).

3.2. Fizioterapijske intervencije

Prije samog određivanja terapije, potrebno je klasificirati SKK po McGowanovoj skali. McGowan je 1950. predložio trirazrednu klasifikaciju, koju su Dellon i Goldberg 1989. godine modificirali:

1. stupanj - blaga disfunkcija koja podrazumijeva povremene parestezije i subjektivnu slabost, snaga mišića nije smanjena,
2. stupanj - umjerena disfunkcija karakterizirana je povremenim parestezijama i mjerljivom slabošću mišića u inervacijskom području UŽ-a,
3. stupanj - teška disfunkcija karakterizirana potpunim senzoričkim gubitkom i atrofijom mišića u inervacijskom području UŽ-a uz mogućnost razvoja pandžaste šake. Na osnovi ove klasifikacije bira se vrsta terapije (19).

3.2.1. Prilagodba svakodnevnih aktivnosti

Nakon izvršene klasifikacije i provedenih dijagnostičkih procedura, započinje se s terapijom. Blagi i umjereni simptomi SKK-a uglavnom se liječe konzervativnim metodama 2 do 3 mjeseca, dok se teški simptomi praćeni atrofijom mišića liječe kirurški. Kod konzervativnog liječenja najveći značaj i doprinos ima fizikalna terapija (11).

Temeljni princip kod fizikalne terapije SKK-a jest edukacija pacijenta. Motivirani pacijenti koji se pridržavaju uputa fizioterapeuta oporavit će se brže i s manje komplikacija. Pacijent uči kako prilagoditi svoje svakodnevne aktivnosti, što je ključni čimbenik za funkcionalan ishod terapije. Prilagodba svakodnevnih aktivnosti podrazumijeva izbjegavanje direktnog pritiska na medijalni aspekt lakta, odnosno izbjegavanje oslanjanja na lakat o čvrstu podlogu, izbjegavanje križanja ruku, zadržavanja lakta u položaju mirovanja pri fleksiji od 40 do 50 stupnjeva, izbjegavanje aktivnosti koje zahtijevaju ekstenziju ručnog zgloba i abdukciju ramena (20).

U kombinaciji s prilagodbom aktivnosti, nošenje ortoze za lakat pokazalo je dobre rezultate. Ortoza zadržava lakat u optimalnom položaju, štiti UŽ od mehaničkih kompresija i trauma te

služi kao podsjetnik pacijentima da budu ustrajni u prilagodbi aktivnosti. Dokazano je kako nošenje ortoze 6 mjeseci tijekom noći limitira fleksiju lakta od 15 do 60 stupnjeva, što rezultira smanjenjem i olakšavanjem simptoma. Kao improvizacija ortoze može se koristiti i presavijen ručnik omotan oko lakta (35).

3.2.2. Klizanje ulnarnog živca

Nakon edukacije pacijenta i eventualne imobilizacije, sljedeća faza rehabilitacije započinje aktivnim opsegom pokreta zahvaćenog ekstremiteta do granice boli. Mobilizacija zglobova i opsežni pasivni pokreti kontraindicirani su u ovoj fazi. Pored lakta, aktivni opseg pokreta i jačanje mišića uključuje i rame, ručni zglob i prste. Izvođenje aktivnog opsega pokreta ne smije povećati bol, a pacijentova razina boli određuje intenzitet, trajanje i učestalost terapije (36).

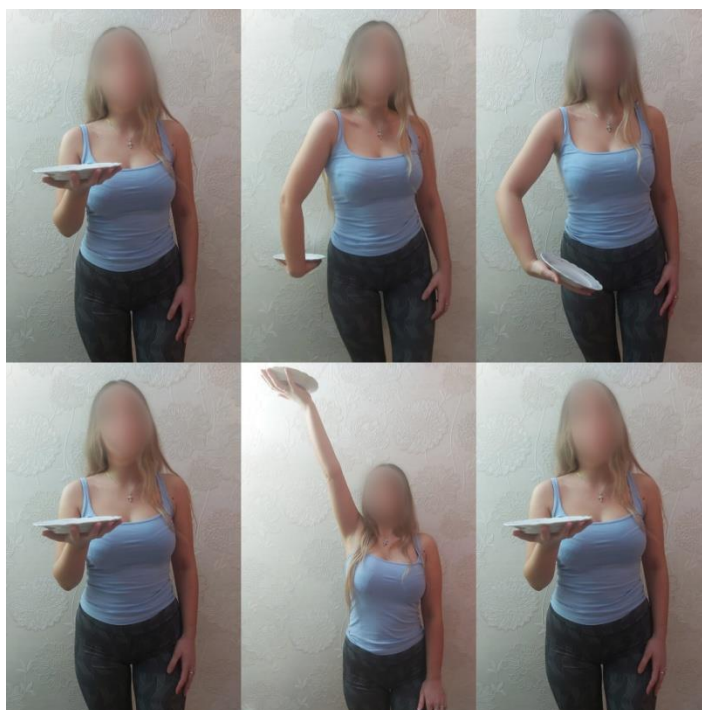Ukoliko UŽ ima poteškoće pri klizanju kroz okolna tkiva, pacijent se upućuje na vježbe koje omogućuju lakše klizanje živca, a ujedno i smanjuju bol. Položaj pacijenta prilikom izvođenja ovih vježbi jest sjedeći ili stojeći. Radi se 10 ponavljanja po seriji 3 do 5 puta dnevno. Početni položaj podrazumijeva abdukciju ruke od 90 stupnjeva, ispruženu podlakticu te ručni zglob u pokretu dorzalne fleksije. Iz tog položaja lakat se flektira tako da dlan dođe do lica uz istovremenu laterofleksiju glave u suprotnu stranu. Te će vježbe smanjiti fibroblastičnu aktivnost, smanjiti formiranje ožiljka, prevenirati adhezije te smanjiti edem oko UŽ-a (25, 37).

Cilj tih vježbi je i vratiti mobilnost zahvaćenih struktura. Vježbe se izvode nježno i uz povećan oprez kako ne bi dodatno povećale bol i iritabilnost UŽ-a. Nije rijetkost da pacijenti dožive pogoršanje simptoma tijekom početnih faza *nerve flossinga*. Jedan od primjera vježbi je tzv. „maska“ ili „OK znak“ vježba. Za izvođenje ove vježbe potrebno je da pacijent svojim palcem i kažiprstom napravi OK znak, a zatim okrene ruku naopako i postavi prste na lice. Pacijent se zatim može nagnuti u stranu u području prsnog koša kako bi povećao napor. Još jedna naprednija vrsta vježbe je tzv. „tanjur“ vježba. Pacijent drži tanjur na palmarnoj strani šake te šaku zajedno s tanjurom postavlja iza leđa, a zatim podiže ruku iznad glave balansirajući tanjur. Izvodi se 5 do 10 ponavljanja (36).

3. FIZIOTERAPIJA NEUROPATIJE ULNARNOG ŽIVCA U KUBITALNOM KANALU



Slika 3. Vježba „maska“ (izvorna slika autorice)



Slika 4. Vježba s tanjurom (izvorna slika autorice)

3.2.3. Neurodinamička mobilizacija


Metoda neurodinamičke mobilizacije koristi se kako bi se smanjila intraneuralna i ekstraneuralna fibroza uz povećanje cirkulacije i povratak mobilnosti tkiva. Te vježbe mogu dovesti do poboljšanja, ali i do pogoršanja kliničke slike. Početni položaj pacijenta je ležeći supinirani, rame je u položaju depresije, vanjske rotacije i abdukcije od 90 stupnjeva. Lakat je flektiran pod 90 stupnjeva, a vrat u položaju kontralateralne laterofleksije. Fizioterapeut izvodi pasivne pokrete

3. FIZIOTERAPIJA NEUROPATIJE ULNARNOG ŽIVCA U KUBITALNOM KANALU

pronacije i supinacije. Druga vrsta ovih vježbi izvodi se tako da fizioterapeut postavlja podlakticu u pronirani položaj i izvodi pasivni pokret fleksije lakta od 90 do 140 stupnjeva. Treća vrsta ovih vježbi je da fizioterapeut vrši pokret depresije ramena od 90 stupnjeva do 120 stupnjeva abdukcije. Svaka se vrsta vježbi ponavlja po 5 puta, a preporučuje se i samostalno aktivno izvođenje vježbi kod kuće po 10 puta (25).

3.2.4. Miofascijalna relaksacija

Miofascijalna relaksacija vrsta je manualne terapije. Ona uključuje lagane i kontinuirane pokrete istezanja, što pomaže pri smanjenju pritiska na UŽ. Važno je rasteretiti proksimalni dio UŽ-a uz istezanje fleksornih i pronatornih mišića. Pacijent može vršiti istezanje samostalno, savijanjem glave na zahvaćenu stranu uz elevaciju lopatice, supinaciju podlaktice i ekstenziju lakta, a zatim suprotnom rukom uzima šaku te ekstendira ručni zglob. Istezanje može biti postupno i manjeg opsega pokreta ukoliko je pacijentov UŽ iritabilan. Nakon toga pacijent vraća glavu i lopaticu u neutralan položaj, dok su ručni zglob i prsti s ulnarne strane u blagoj fleksiji (36, 38).



Slika 5. Miofascijalna relaksacija (izvorna slika autorice)

3.2.5. Kineziološka traka (*kinesio tape*)

Postoji više vrsta kinezioloških traka na tržištu koje se mogu koristiti kako bi istegnule fasciju oko kubitalnog kanala i omogućile povećanje volumena za prolazak UŽ-a. Prilikom postavljanja trake, pacijentova ruka je u položaju krajnjeg osjeta fleksije, a UŽ prati se od sredine nadlaktne kosti pa sve do ručnog zgloba. Maksimalno istegnuta traka postavljena je preko kubitalnog kanala kako bi prevenirala krajnji osjet pokreta fleksije i podsjećala pacijenta da izbjegava pokret fleksije. Traka ostaje na pacijentu dokle god je ljepljiva i dok je pacijent smatra korisnom (36, 39).

3.2.6. Vježbe za jačanje mišića

Nirschl je izjavio kako prije početka vježbi za jačanje mišića pacijent treba moći izvršiti čvrsto rukovanje bez pojačanja boli. Vježbe započinju vrlo malom težinom, uz 20 do 40 ponavljanja po setu. To će omogućiti poboljšanu cirkulaciju i povećati mišićnu izdržljivost. Submaksimalne vježbe jačanja započinju zatvorenim izokinetičkim lancem bez otpora, a zatim postupno prelaze u izometrijske, izotonične i izokinetičke vježbe pa sve do pliometrijskih vježbi. Te će vježbe doprinijeti cjelokupnom postupku rehabilitacije. Pliometrijske vježbe uvrštavaju se kod sportaša u posljednjoj fazi rehabilitacije, samo ako je prisutna analgezija. Ukoliko je bila prisutna atrofija ili slabost intrinzičnih mišića šake, pacijent se upućuje na vježbe spretnosti i koordinacije, kao i na savjetovanje o kompenzacijskim strategijama za optimalnu funkciju šake (25, 36).

3.2.7. Povratak sportu

Ako se pacijent želi ponovno baviti određenim bacačkim sportom, potrebno je uspostaviti specifičan program bacanja uz nadgledanje obučenog terapeuta. Program intervalnog bacanja oblikovan je tako da će svaka razina postupno vraćati snagu i brzinu zahvaćene ruke. Vrlo je važno primijeniti odgovarajuće tehnike bacanja ili postoji rizik od ponovne ozljede i dugotrajne boli. Ukoliko je pacijent liječen operativno, povratak sportu započinje 4 mjeseca nakon operacije te se treninzi postupno pojačavaju kako bi se pacijent tijekom 12 mjeseci mogao vratiti natjecanju (36, 40).

3.2.8. Termoterapija i krioterapija

Termoterapija predstavlja primjenu topline u svrhu liječenja bolesti ili ozljede te je dobar predtretman prije vježbanja jer dovodi do povećanja rastezljivosti tkiva, što pak pridonosi lakšem izvođenju vježbi. Najčešće se koriste tople kupke, parafin ili topli oblozi. Krioterapija upotrebljava hladnoću u svrhu liječenja te se također koristi, a najučinkovitija je za ublažavanje boli tijekom početne faze „rasplamsavanja“. Pacijentima se savjetuje da zamrznu vodu u plastičnoj šalici zajedno s drvenom špatulom, jer na taj način brzo i učinkovito mogu staviti led na bolno mjesto. Pacijentima je potrebno objasniti fiziološko djelovanje hladnoće te ih upozoriti na to da će na početku osjećati hladnoću praćenu osjećajem peckanja, boli i nelagode, trnce i utrnulost. Kako bi se bol ublažila, potrebno je da zahvaćeno područje utrne od hladnoće (36, 41).

3.2.9. Elektroterapija i laser

Laserska terapija niske razine smanjuje upalu, poboljšava cirkulaciju i stimulira živac te ublažuje bol. Elektroterapija se koristi kako bi smanjila bol i poboljšala zacjeljivanje tkiva. Koristi se transkutana električna živčana stimulacija za podraživanje živčanog sustava preko kože u svrhu izazivanja analgetskog učinka, a može se primjenjivati i elektrostimulacija radi prevencije mišićne atrofije. Tijekom primjene fizikalnih agensa važno je pratiti njihovu učinkovitost. Ukoliko se napredak ne vidi 2 do 3 tjedna nakon primjene, potrebno je modificirati plan terapije (36, 41).

3.2.10. Ultrazvuk

Ultrazvuk se pokazao vrlo djelotvornim tijekom liječenja SKK-a zbog svojih učinaka kavitacije i mikrostrujanja. Niskofrekventni UZV odgovarajuće frekvencije može povećati osjetnu i motoričku provodljivost živca, dok je visokofrekventni UZV kontraindiciran jer štetno djeluje na živce. Hong i suradnici utvrdili su kako intenzitet od 0.5 W/cm^2 i frekvencija od 1.0 MHz ubrzavaju oporavak živca kod kompresijskih neuropatija, dok intenzitet od 1.0 W/cm^2 i frekvencija od 1.0 MHz usporavaju oporavak živca (36, 42).

4. VAŽNOST ZA PRAKSU FIZIOTERAPIJE

Neuropatija UŽ-a u kubitalnom kanalu, kao druga najčešća neuropatija gornjih ekstremiteta, nakon sindroma karpalnog kanala, sindrom je s kojim se fizioterapeuti u praksi često susreću. Uloga fizioterapije kod SKK-a jest ublažavanje boli i edema te povratak normalne funkcije šake, ručnog zgloba i lakta. Blagi i umjereni oblici SKK-a liječe se fizikalnom terapijom, ali ona ima značajnu ulogu i kod postoperativne rehabilitacije jer pridonosi uspješnosti konačnog oporavka (3, 19).

SKK je uzrokovan kompresijom UŽ-a u njegovu anatomskom kanalu, što rezultira bolom, parestezijama i atrofijom u inervacijskom području UŽ-a, a ukoliko se ne liječi može dovesti i do gubitka funkcije šake. Gubitkom funkcije šake, pacijent je ograničen u obavljanju svakodnevnih aktivnosti, što umnogome narušava njegovu kvalitetu života. Kako do toga ne bi došlo, važno je na vrijeme dijagnosticirati i pravilno liječiti SKK. Uz dijagnostičke metode poput magnetne rezonance, UZV-a i elektromioneurografije, fizioterapijska procjena vrlo je važna (14, 15, 20).

Fizioterapijska procjena započinje anamnezom tijekom koje fizioterapeut prikuplja podatke o vrsti, trajanju i lokalizaciji simptoma, njihovu načinu pojavljivanja i sl. Nakon anamneze započinje se s kliničkim pregledom tijekom kojeg se palpira UŽ i sva moguća mjesta kompresije, mjeri se opseg pokreta goniometrom te se testira snaga ulnarno inerviranih mišića manualnim mišićnim testom. Tijekom fizioterapijske procjene najvažniju ulogu ima izvođenje specifičnih provocirajućih testova. Ti testovi služe kako bi se izazvali simptomi i samim time potvrdila dijagnoza. Neki od najčešćih testova koji se u tu svrhu izvode jesu Tinelov test, test fleksije lakta, *Scratch Collapse test*, test provocirajućeg pritiska i dr. Po završetku testova pacijent ispunjava DASH upitnik koji se sastoji od 30 pitanja o utjecaju SKK-a na njegove svakodnevne aktivnosti, emocionalni i socijalni život (19, 20, 34).

Nakon procjene započinje fizioterapijska intervencija. Fizioterapeut ima zadaću educirati pacijenta o prilagodbi svakodnevnih aktivnosti, odnosno uputiti ga da treba izbjegavati aktivnosti koje zahtijevaju fleksiju lakta jer ona dovodi do pogoršanja simptoma. Fizioterapeut će također preporučiti nošenje ortoze za lakat, naročito tijekom spavanja. Primjenom fizikalnih agensa poput termoterapije, UZV-a, lasera i elektroterapije doći će do poboljšanja cirkulacije, smanjenja bolova i edema. Fizioterapeut će demonstrirati pacijentu vježbe za povećanje opsega pokreta,

jačanja mišića te vježbe klizanja UŽ-a. Za uspješnost fizioterapijskog tretmana potrebno je odgovarajuće znanje i vještine fizioterapeuta. Još jedan važan čimbenik jest i komunikacija s pacijentom, članovima obitelji i članovima ostalog stručnog tima (11, 35).

Nakon izvjesnog vremena fizioterapeut će izvršiti evaluaciju kako bi utvrdio je li došlo do poboljšanja simptoma ili je potrebno mijenjati plan terapije. Motivirani pacijenti koji se pridržavaju uputa fizioterapeuta oporavit će se brže i s manje komplikacija, a rezultati su primjetni nakon 4 do 6 tjedana terapije (20, 41).

5. ZAKLJUČAK

Neuropatija UŽ-a u kubitalnom kanalu čest je uzrok boli i oslabljene funkcije gornjih ekstremiteta. UŽ inervira velik broj mišića koji su zaduženi za finu motoriku i pokrete šake. Samom neuropatijom UŽ-a doći će do slabljenja funkcije tih mišića te će pokreti biti ograničeni i praćeni bolom i parestezijama. To umnogome narušava kvalitetu pacijentova života, ograničavajući ga pri obavljanju svakodnevnih životnih aktivnosti. Za adekvatnu dijagnozu SKK-a potrebno je odgovarajuće znanje iz područja anatomije UŽ-a i kubitalnog kanala, kao i kliničke reprezentacije simptoma. Veliki broj slučajeva SKK-a liječi se konzervativnim metodama koje uključuju primjenu nesteroidnih antiinflamatornih lijekova i fizikalnu terapiju. Fizikalna terapija predstavlja temelj konzervativnog liječenja, gdje se primjenom fizikalnih agensa (UZV, laser elektroterapija i sl.) i kinezioterapije poboljšava cirkulacija, zacjeljivanje tkiva, ublažuje se bol i poboljšava opseg pokreta. Cilj je i educirati pacijenta o prilagodbi svakodnevnih aktivnosti kako bi ublažio tegobe. Ukoliko fizikalna terapija ne bude uspješna, pristupa se kirurškom liječenju. Fizikalna terapija ima veliku važnost i tijekom postoperativne rehabilitacije. Postoperativna rehabilitacija usmjerena je na aktivne i pasivne vježbe za poboljšanje opsega pokreta te vježbe istezanja, jačanja i stabilizacije mišića. Za pozitivan ishod terapije potrebna je dobra komunikacija između fizioterapeuta i pacijenta, kao i ažurnost te motiviranost tijekom izvođenja terapije.

6. SAŽETAK

Uvod: Kompresijske neuropatije nastaju kompresijom okolnih struktura na periferni živac, a najčešće su zahvaćeni ulnarni, medijalni, radijalni i fibularni živac. Uzroci neuropatije mogu biti traume, edemi, ciste, tumori i sl. Simptomi se javljaju u inervacijskom području zahvaćenog živca. Važna je rana dijagnoza i prikladna terapija kako bi pacijentova kvaliteta života bila poboljšana.

Postupci: Za izradu ovoga rada pretražene su brojne internetske baze podataka, stručni i znanstveni radovi, kao i literatura dostupna u knjižnici Fakulteta za dentalnu medicinu i zdravstvo.

Prikaz teme: Neuropatija UŽ-a u kubitalnom kanalu druga je najčešća neuropatija gornjih ekstremiteta. Uzrok ovoga sindroma jest istežanje ili pritisak na UŽ. Fizikalnom se terapijom nastoje ublažiti simptomi te povratiti normalan opseg pokreta zahvaćenih mišića primjenom elektroterapije, termoterapije, UZV-a, lasera i kinezioterapije.

Zaključak: Cilj fizioterapije, kao temelja konzervativnog liječenja, jest olakšati simptome i educirati pacijenta o prilagodbi svakodnevnih aktivnosti. Iznimno je važna motiviranost pacijenta, kao i pridržavanje savjeta fizioterapeuta nakon završene rehabilitacije kako ne bi došlo do recidiva.

Ključne riječi: fizioterapija; neuropatija; sindrom kubitalnog kanala; ulnarni živac.

7. SUMMARY

Physiotherapy of ulnar neuropathy in the cubital tunnel

Introduction: Entrapment neuropathies occur by compressing the surrounding structures of the peripheral nerve. Ulnar, medial, radial and fibular nerves are most commonly affected. Causes of neuropathy can be trauma, edema, cysts, tumors, etc. Symptoms occur at the innervation area of the affected nerve. Early diagnosis and adequate therapy are important to improve the patient's quality of life.

Procedure: Numerous online databases, professional and scientific papers as well as literature available at the library of the Faculty of Dental Medicine and Health were searched for the preparation of this final thesis.

Overview: Ulnar neuropathy in the cubital canal is the second most common neuropathy of the upper extremities. The cause of this syndrome is stretching or pressure on the ulnar nerve. Physical therapy seeks to alleviate the symptoms and restore the normal range of motion of the affected muscles, using electrotherapy, thermotherapy, ultrasound, laser and kinesiotherapy.

Conclusion: Physiotherapy as the foundation of conservative treatment aims to alleviate symptoms and educate the patient about the modification of daily activities. It is very important that the patient is motivated and that, after the rehabilitation is done, he adheres to the advice of a physiotherapist in order to avoid recurrence.

Key words: physiotherapy; cubital tunnel syndrome; neuropathy; ulnar nerve.

8. LITERATURA

1. Jacobson L, Dengler J, Moore AM. Nerve Entrapments. *Clin Plast Surg.* 2020;47(2):267-78.
2. Hobson-Webb LD, Juel VC. Common Entrapment Neuropathies. *Continuum (Minneapolis).* 2017;23(2):487-511.
3. Staples JR, Calfee R. Cubital Tunnel Syndrome: Current Concepts. *J Am Acad Orthop Surg.* 2017;25(10):e215-24.
4. Kroonen LT. Cubital Tunnel Syndrome. *Orthop Clin North Am.* 2012;43(4):475-86.
5. Krmptić-Nemanić J, Marušić A. Anatomija čovjeka. 2., korigirano izd. Zagreb: Medicinska naklada; 2007. str. 505, 506.
6. Ellenbogen RG, Sekhar LN, Kitchen ND. Principles of Neurological Surgery. 4. izd. Philadelphia: Elsevier; 2018. str. 842 – 860.
7. Hattam P, Smeatham A. Special tests in musculoskeletal examination. Philadelphia: Churchill Livingstone Elsevier; 2010. str. 103 – 109.
8. Bruder M, Dützmann S, Rekkab N, Quick J, Seifert V, Marquardt G. Muscular atrophy in severe cases of cubital tunnel syndrome: prognostic factors and outcome after surgical treatment. *Acta Neurochir (Wien).* 2017;159(3):537-42.
9. Cambon-Binder A. Ulnar neuropathy at the elbow. *Orthop Traumatol Surg Res.* 2021;107(1S):102754.
10. Cutts S. Cubital tunnel syndrome. *Postgrad Med J.* 2007;83(975):28-31.
11. Jarrett NJ, Kahan DM. Cubital Tunnel: Nonsurgical Management. U: Fowler JR, urednik. Cubital tunnel syndrome. University of Pittsburgh; 2019. str. 69 – 79.
12. Andrews K, Rowland A, Pranjali A, Ebraheim N. Cubital tunnel syndrome: Anatomy, clinical presentation, and management. *J Orthop.* 2018;16;15(3):832-6.
13. Bradshaw DY, Shefner JM. Ulnar neuropathy at the elbow. *Neurol Clin.* 1999;17(3):447-61.
14. Nakashian MN, Ireland D, Kane PM. Cubital Tunnel Syndrome: Current Concepts. *Curr Rev Musculoskelet Med.* 2020;13(4):520-4.
15. Schuh A, Handschu R, Eibl T, Janka M, Hönle W. Das Cubitaltunnelsyndrom. *MMW Fortschr Med.* 2017;159(14):56-60.
16. Blevins MI, Parnes N. Cubital tunnel syndrome. *JAAPA.* 2019;32(4):44-5.
17. Spies CK, Löw S, Langer MF, Hohendorff B, Müller LP, Unglaub F. Kubitaltunnelsyndrom: Diagnostik und Therapie. *Orthopade.* 2017;46(8):717-26.

18. Lee EY, Lim AYT. Nerve Compression in the Upper Limb. *Clin Plast Surg.* 2019;46(3):285-93.
19. Styron JF. Cubital Tunnel: History and Physical Examination. U: Fowler JR, urednik. *Cubital tunnel syndrome.* University of Pittsburgh; 2019. str. 15-29.
20. Knežević I, Barbarić Starčević K, Starčević D, Bojanić I. Sindrom kubitalnog kanala. *Liječnički vjesnik.* 2021;143(1-2):42-50.
21. Prabhakar S, Dhatt SS, Hooda A. *Handbook of Clinical Examination in Orthopedics: An illustrated guide.* 1. izd. Singapore: Springer; 2019. str. 14 – 18.
22. Norkin CC, White DJ. *Measurement of joint motion: A guide to goniometry.* 5. izd. Philadelphia: F. A. Davis Company; 2016. str. 120 – 122, 153 – 169, 192 – 205.
23. Hislop HJ, Montgomery J. *Daniels and Worthinghams Muscle testing: Techniques of Manual Examination.* 8. izd. St. Louis: Saunders Elsevier; 2007. str. 292 – 320.
24. Brandsma JW, Schreuders TAR, Birke JA, Piefer A, Oostendorp R. Manual Muscle Strength Testing: Intraobserver and Interobserver Reliabilities for the Intrinsic Muscles of the Hand. *J Hand Ther.* 1995;8(3):185-90.
25. Filipec M, i sur. *Fizioterapija boli: Odabrana poglavlja u fizioterapiji.* 1. izd. Zagreb: Hrvatski zbor fizioterapeuta; 2019. str. 216 – 221.
26. Montgomery K, Wolff G, Boyd KU. Evaluation of the Scratch Collapse Test for Carpal and Cubital Tunnel Syndrome – A Prospective, Blinded Study. *J Hand Surg Am.* 2020;45(6):512-7.
27. Čebroň U, Curtin CM. The scratch collapse test: a systematic review. *J Plast Reconstr Aesthet Surg.* 2018;71(12):1693-1703.
28. Davis DD, Kane SM. *Ulnar nerve entrapment.* Treasure Island (FL): StatPearls Publishing; 2020.
29. Palmer BA, Hughes TB. Cubital Tunnel Syndrome. *J Hand Surg Am.* 2010;35(1):153-63.
30. Ochi K, Horiuchi Y, Tanabe A, Waseda M, Kaneko Y, Koyanagi T. Shoulder internal rotation elbow flexion test for diagnosing cubital tunnel syndrome. *J Shoulder Elbow Surg.* 2012;21(6):777-81.
31. Earle AS, Vlastou C. Crossed fingers and other tests of ulnar nerve motor function. *J Hand Surg Am.* 1980;5(6):560-5.

32. Bertelli JA, Tavares KE. Little finger abduction and adduction testing in ulnar nerve lesions. *Hand Surg Rehabil.* 2018;37(6):368-71.
33. Scarborough A, MacFarlane RJ, Mehta N, Smith GD. Ulnar tunnel syndrome: pathoanatomy, clinical features and management. *Br J Hosp Med (Lond).* 2020; 2;81(9):1-9.
34. Davidge KM, Ebersole GC, Mackinnon SE. Pain and Function Following Revision Cubital Tunnel Surgery. *Hand (NY).* 2019;14(2):172-8.
35. Kooner S, Cinats D, Kwong C, Matthewson GD, Dhaliwal G. Conservative treatment of cubital tunnel syndrome: A systematic review. *Orthop Rev (Pavia).* 2019;12;11(2):7955.
36. Seftchick J. Nonsurgical Management: The Role of Therapy. U: Fowler JR, urednik. *Cubital tunnel syndrome.* University of Pittsburgh; 2019. str. 81-94.
37. Coppieters MW, Bartholomeeusen KE, Stappaerts KH. Incorporating Nerve-Gliding Techniques in the Conservative Treatment of Cubital Tunnel Syndrome. *J Manipulative Physiol Ther.* 2004;27(9):560-8.
38. Illes JD, Johnson TL. Chiropractic management of a patient with ulnar nerve compression symptoms: a case report. *J Chiropr Med.* 2013;12(2):66-73.
39. Karahan AY, Yildirim P, Kucuksarac S, Ordahan B, Turkoglu G, Soran N, i sur. Effect of Kinesio taping on elbow muscle strength in healthy individuals: A randomized trial. *J Back Musculoskelet Rehabil.* 2017;30(2):317-23.
40. Reizner W, Rubin TA, Hausman MR. Cubital Tunnel Syndrome in the Athlete. *Op Tech Sports Med.* 2018; 26(2), 147-53.
41. Ćurković B, i sur. *Fizikalna i rehabilitacijska medicina.* Zagreb: Medicinska naklada; 2004. str. 79, 109, 117.
42. Schuhfried O, Vukanovic D, Kollmann C, Pieber K, Paternostro-Sluga T. Effects of the pulsed ultrasound therapy on sensory nerve conduction parameters and the pain threshold perceptions in humans. *PM R.* 2017;9(8):781-6.