

# Fokalne infekcije u stomatologiji

---

Verić, Ivana

Undergraduate thesis / Završni rad

2021

Degree Grantor / Ustanova koja je dodijelila akademski / stručni stupanj: **Josip Juraj Strossmayer University of Osijek, Faculty of Dental Medicine and Health Osijek / Sveučilište Josipa Jurja Strossmayera u Osijeku, Fakultet za dentalnu medicinu i zdravstvo Osijek**

Permanent link / Trajna poveznica: <https://um.nsk.hr/um:nbn:hr:243:369364>

Rights / Prava: [In copyright](#) / [Zaštićeno autorskim pravom.](#)

Download date / Datum preuzimanja: **2024-07-30**

Repository / Repozitorij:

[Faculty of Dental Medicine and Health Osijek  
Repository](#)



**SVEUČILIŠTE JOSIPA JURJA STROSSMAYERA U OSIJEKU  
FAKULTET ZA DENTALNU MEDICINU I ZDRAVSTVO  
OSIJEK**

**Preddiplomski sveučilišni studij Dentalna higijena**

**Ivana Verić**

**FOKALNE INFEKCIJE U  
STOMATOLOGIJI**

**Završni rad**

**Osijek, 2021.**

**SVEUČILIŠTE JOSIPA JURJA STROSSMAYERA U OSIJEKU  
FAKULTET ZA DENTALNU MEDICINU I ZDRAVSTVO  
OSIJEK**

**Preddiplomski sveučilišni studij Dentalna higijena**

**Ivana Verić**

**FOKALNE INFEKCIJE U  
STOMATOLOGIJI**

**Završni rad**

**Osijek, 2021.**

Rad je napisan na Fakultetu za dentalnu medicinu i zdravstvo Osijek.

**Mentor/-ica rada:** doc. dr. sc. Stjepanka Lešić, dr. med. dent.

**Komentor/-ica rada:** doc. dr. sc. Zrinka Ivanišević, dr. med. dent.

Rad sadrži 37 listova, 1 tablicu i 1 sliku.

**Znanstveno područje:** Biomedicina i zdravstvo

**Znanstveno polje:** Dentalna medicina

**Znanstvena grana:** Oralna medicina

# SADRŽAJ

1. UVOD.....	1
2. POSTUPCI.....	2
3. POVEZANOST IZMEĐU OPĆEG I ORALNOG ZDRAVLJA.....	3
4. ODONTOGENE UPALE.....	6
4.1. Apces.....	7
5. PARODONTITIS KAO POTENCIJALNI FOKUS.....	9
6. POVIJEST FOKUSA.....	10
7. FOKALNE INFEKCIJE.....	11
7.1. Definicija fokusa.....	11
7.2. Putevi širenja.....	14
7.3. Lokalizacija fokusa.....	15
8. LIJEČENJE FOKUSA.....	16
8.1. Dijagnoza.....	16
8.2. Terapija.....	16
9. FOKALNE BOLESTI ODONTOGENE ETIOLOGIJE.....	18
9.1. Kardiovaskularne bolesti.....	18
9.1.1. Bakterijski endokarditis.....	19
9.2. Infekcija umjetnih zglobova .....	20
9.3. Negativni ishodi trudnoće.....	21
9.4. Promjene na koži i kosi .....	22
9.4.1. Alopecia areata.....	23
10. ULOGA ILI VAŽNOST ZA PRAKSU PODRUČJA.....	24

<b>11. ZAKLJUČAK.....</b>	<b>25</b>
<b>12. SAŽETAK.....</b>	<b>26</b>
<b>13. SUMMARY.....</b>	<b>27</b>
<b>14. LITERATURA.....</b>	<b>28</b>
<b>15. ŽIVOTOPIS.....</b>	<b>32</b>

## 1. UVOD

Kada se govori o stabilnosti i očuvanju općega zdravlja, oralno je zdravlje njegov vrlo važan čimbenik. Korelacija između stomatologije i interne medicine poznata je dugi niz godina izdvajajući koncept žarišne infekcije kao glavni motiv mnogobrojnih polemika. Kronične zubne infekcije mogu drastično zakomplicirati zdravstveno stanje rizičnih pacijenata. Napredovanjem medicinske dijagnostike detaljnije je prikazan nastanak i razvoj fokalnoga žarišta, kao i formiranje fokalne infekcije. Žarište predstavlja patološki proces smješten u pojedinom dijelu organizma koji potiče imunološki odgovor popraćen razvojem sistemskih promjena. Ako se žarište nalazi u području usne šupljine, tada se naziva oralno žarište, dok se ono smješteno na pojedinom dijelu tijela naziva ekstraoralno. Oralni fokus prikazuje se kao zasebna, lokalizirana i upalna anatomska promjena usne šupljine sa sposobnošću aktivacije morfoloških izmjena na pojedinim organima. Djeluje na način hematološkog širenja bakterija kao i njihovih toksina. Širenje fokusa u organizmu može biti putem metastazirajuće infekcije, metastazirajuće ozljede nastale pod utjecajem bakterijskih toksina te metastazirajućom upalom kao posljedicom imunološke ozljede nastalom djelovanjem bakterija. Najučestaliji su fokusi usne šupljine inficirani neiznikli zubi, promjene u periapikalnom području, strana tijela u oralnim tkivima poput neuklonjenog stomatološkog materijala te paradontalni džepovi. Stomatološka terapija samog fokusa obuhvaća ekstrakciju zuba kirurškim liječenjem te medikamentno liječenje u kojem se primjenjuje postupak apikotomije. U ovom ću preglednom radu prikazati koncept teorije žarišne infekcije te otkriti postoji li poveznica između oralnoga fokusa i sistemskoga zdravlja. Opisat ću njihovu funkciju i značaj, podjelu te moguće komplikacije s kojima se specijalisti susreću.

## 2. POSTUPCI

Literatura i podatci potrebni za izradbu završnoga rada prikupljeni su putem elektronske baze podataka PubMed, znanstvenih članaka objavljenih na hrvatskomu i engleskom jeziku te stručne literature. Ključne riječi korištene prilikom pretraživanja su: *focal infections*, *systemic diases*, *bacterial pathogenes*, *theory of focal infecions*. Kriterij isključenja bila je literatura starija od 6 godina te nepotpuna i duplicirana literatura. Razdoblje publiciranja literature je od 2016. do 2021. godine.



### 3. POVEZANOST OPĆEG I ORALNOG ZDRAVLJA

Danas postoji sve veći obujam dokaza o povezanosti sistemskih bolesti s narušavanjem ravnoteže oralnoga ekosustava, što pridonosi razvoju sistemskih stanja poput dijabetesa, malignih promjena i kardiovaskularnih poremećaja. Patogeni i njihove izlučevine u usnoj šupljini potiču imunološki odgovor organizma te na taj način aktiviraju razvoj sistemskih bolesti (1). Paradontni patogeni, kao i upalni posrednici nastali u paradontnim tkivima, prenošeni putem krvotoka rezultiraju štetnim utjecajem na sistemsko zdravlje ili na pogoršanje stanja postojeće sistemske bolesti. Trauma zuba ili oštećenje potpornoga tkiva, zubni konac te stomatološki zahvati mogu dovesti do oštećenja krvnih žila oslobađajući tako slobodan ulaz bakterijama u krvotok.

Putevi povezanosti oralne infekcije i sistemskih odgovora mogu se definirati na tri načina:

1. metastatsko prenošenje oralne infekcije iz usne šupljine nakon stvaranja bakterijamije
2. metastatska ozljeda uzrokovana kolanjem oralnih mikrobnih toksina
3. metastatska upala nastala imunološkim oštećenjem oralnih mikroorganizama (2).

Kronični se parodontitis prikazuje kao jedan od glavnih uzročnika kardiovaskularnih bolesti koje su povezane s aterosklerozom, koja utječe na dijabetes, melulitis, respiratorne bolesti, prijevremeni porođaj, reumatidni artritis, osteoporozu, karcinom gušterače, metabolički sindrom bubrežne bolesti i Alzheimerovu bolest (3). Pacijenti s parodontitisom izloženi su patogenima koji prodiru izravno u cirkulaciju putem upaljenih oralnih tkiva ili slinom kroz gastrointestinalni trakt aktivirajući tako sustavni upalni i imunološki odgovor. Parodontitis se još veže i uz trajnu endoteksemiju, koja je značajni faktor rizika za kardiovaskularne bolesti. U oralnoj je šupljini identificiran velik broj bogatih mikroorganizama od kojih su najčešće gram-negativne i gram-pozitivne anaerobne bakterije. Gram-negativne bakterije proizvode endotoksine koji imaju izravni utjecaj na sistemske bolesti, dok su gram-pozitivni streptokoki, u većini slučajeva, uzročnici infektivnoga endokarditisa. Dokazano je da oralne bakterije, fakultativni anaerobi i gram-negativne bakterije uzrokuju infektivni endokarditis u 1 – 3 % slučajeva. Bakterije *Porphyromonas gingivalis* i *Aggregatibacter actinomycetemcomitans* mogu migrirati kroz epitelnu barijeru inducirajući fibroblastični upalni odgovor (4). Nova sveučilišna istraživanja prikazuju da pacijenti s parodontitisom imaju veći rizik za nastanak koronarnih bolesti. Najčešće pronađene bakterije u takvoj vrsti istraživanja su *P. gingivalis*,

### 3. Povezanost općeg i oralnog zdravlja

zatim *A. actinomycetemcomitans*, *T. forsythia*, *Eikenella corrodens*, *Fusobacterium nucleatum* i *Campylobacter rectus*. Također, u slučajevima s aterosklerotičnim plakovima zabilježeni su *P. gingivalis*, *A. actinomycetemcomitans*, *Prevotella intermedia* i *T. Forsythia*, što potvrđuje činjenicu o mogućnosti prijenosa oralnih patogena izvan usne šupljine.

#### 4. ODONTOGENE UPALE

Odontogena upala definira se kao jedna od najčešćih upala u području glave i vrata čiji je primarni izvor zub (5). Očituje se kao infekcija alveole, čeljusti ili lica koja nastaje i potječe od zuba ili njegovih potpornih struktura. Poremećaj u ravnoteži i neskladu mikroorganizama fiziološke mikroflore usne šupljine dovodi do aktivacije i nastanka odontogene upale. Infekcija nastaje lokalno uz sam zub, a može ostati smještena u području nastanka ili širiti se u okolna tkiva i područja. Odgovorni čimbenici za nastanak odontogene infekcije su zubni karijes, neadekvatni duboki ispuni ili neadekvatno i neuspješno liječenje korijenskoga kanala te perikoronitis i parodontne bolesti. Karakterizira ju oštra bol, oteklina praćena crvenilom i gnojnim sadržajem te se najčešće pojavljuje uz inficiran zub. U većini slučajeva odontogena žarišta dovode do generaliziranih bakterijskih infekcija koje migriraju u anatomske šupljine. Najučestaliji su primjeri intrakranijalni apcesi nastali djelovanjem streptokoka, anaerobnih bakterija i *Staphylococcus aureus* (6).

Širenje odontogene infekcije može biti na tri načina:

1. bakterijemijama;
2. venskom drenažom;
3. limfnim sustavom (6).

Postoji mogućnost izravne kontaminacije nastale kirurškim zahvatom ili traumom. U tom slučaju anatomske šupljine služe kao izravan prolaz infekcije u krvotok, koji istu prenosi u središnji živčani sustav. Ovakve se vrste zubnih infekcija mogu još proširiti u etmoidni sinus, orbitalnu šupljinu i mozak, što rezultira nastankom moždane infekcije. Najčešći je oblik odontogene infekcije periapikalna infekcija nastala prodorom mikroorganizama u korijenski kanal zuba. Napredovanjem akutne periapikalne infekcije nastaje infekcija cjelokupnoga korijenskoga kanala i periradikularnih tkiva (7). Tijek odontogene infekcije ovisi o virulenciji bakterija, čimbenicima rezistencije domaćina i regionalnoj anatomiji. Ukoliko se pravilno ne liječi ili se potpuno zanemari, progerira u duboke facijalne predjele te tako stvara oštećenja vitalnih struktura i ugrožava život pacijenta (8). Također, može izazvati nastajanje tromboze unutarnjih vena, pseudorizam, lomljene kartoide arterije, medijastinitis i sindrom sistemskoga upalnog odgovora (9). Soyly E i suradnici u svome radu iz 2019. godine opisuju povezanosti odontogene upale i medijastitisa u slučaju pacijenta s utvrđenim medijastitisom,

kao posljedica djelovanja odontogene upale (9). Pacijent je hospitaliziran sa simptomima boli i jakom oteklinom smještenom na lijevoj strani mandibule. Nakon provedbe detaljnih kliničkih, kao i radioloških pregleda, utvrđeno je prisustvo akutne infekcije u periapikalnom prostoru pojedinoga zuba. Unatoč propisanoj antibiotskoj terapiji infekcija se u obliku apcesa nastavila širiti u parafaringealni, zatim submenatalni i retrofaringealni prostor narušavajući tako opće zdravlje pacijenta. Primjenom peritonsilarnoga načina liječenja obavljena je drenaža kako bi se u potpunosti uklonio gnojni sadržaj iz područja upale. Oporavkom pacijenta od kliničkoga zahvata, ekstrahiran je zahvaćen zub kao izvor same infekcije te je uz pomoć antibiotske terapije liječenje uspješno završeno. Ovakav primjer slučaja jasno potvrđuje činjenicu o štetnom djelovanju odontogene upale na sistemsko zdravlje kada se sama upala ne kontrolira ili pravilno ne liječi. Poremećaj ravnoteže među mikroorganizmima fiziološke flore usne šupljine dovodi do aktivacije i nastanka same upale. Prodor mikroorganizama može biti putem zuba koji je zahvaćen karijesom i putem paradontnih džepova i korijena zuba te se širi sve do mekih tkiva, što stvara daljnje komplikacije. Prevencija i liječenje ovise o ranomu otkrivanju i odgovarajućoj terapiji, kao i dijagnozi koja se postavlja, ovisno o stadiju upale, odnosno radi li se o akutnoj, subakutnoj ili kroničnoj upali. Za otkrivanje takve vrste infekcije koristi se ultrasonografija, računalna tomografija i magnetska rezonanca (10). Uz analizu simptoma, postavlja se dijagnoza nakon čega slijedi planiranje odgovarajuće terapije s naglaskom na suzbijanje uzročnika. Kao osnovna terapija, odabire se endodonsko liječenje ili ekstrakcija zahvaćenoga zuba, uklanjanje upalnoga incizija uz drenažu i primjenu antibiotika tijekom terapije. U antibiotskoj terapiji odabire se penicilin, odnosno amoksicilin s klavulanskom kiselinom, a ukoliko pacijent ima alergijski odgovor na penicilin tada se, kao zamjena, primjenjuje klinamicin. Liječenje akutne odontogene infekcije ne može biti uspješno ako se ne ukloni glavni čimbenik nastanka upale. Napredovanjem medicinske dijagnostike pospješuje se kontrola upale i sprječavanje daljnjih komplikacija. Također, uočavanje znakova upale na vrijeme i upućivanje dentalnomu kirurgu ima veliku važnost u sprječavanju teških komplikacija. Potrebno je naglasiti pravilnu edukaciju pacijenta o očuvanju oralnoga zdravlja te odlazak na rutinske preglede kod stomatologa.

#### 4.1. Zubni apces

Odontogeni apces karakterizira lokalizirana naslaga pulurentnog sadržaja obavijen čahurom granulacijskog vezivnog tkiva. Uzrok nastanka apcesa pripisuje se bakterijama i njihovim

toksinima koji ulaze u periapikalna tkiva putem apikalnog foramena, apikalnog otvora i paradontne džepove formirajući akutnu upalu te nakupljanje gnojnog sadržaja (11). Širenjem odontogenog apcesa u ostale anatomske predjele nastaje šireća odontogena infekcija čiji ishod u konačnici mogu biti teške komplikacije. Ukoliko se ovakav oblik apcesa ne liječi tada nastaje opasnost od širenja infekcije u krvotok i nastanak sepse.

Razlikujemo dvije vrste apcesa:

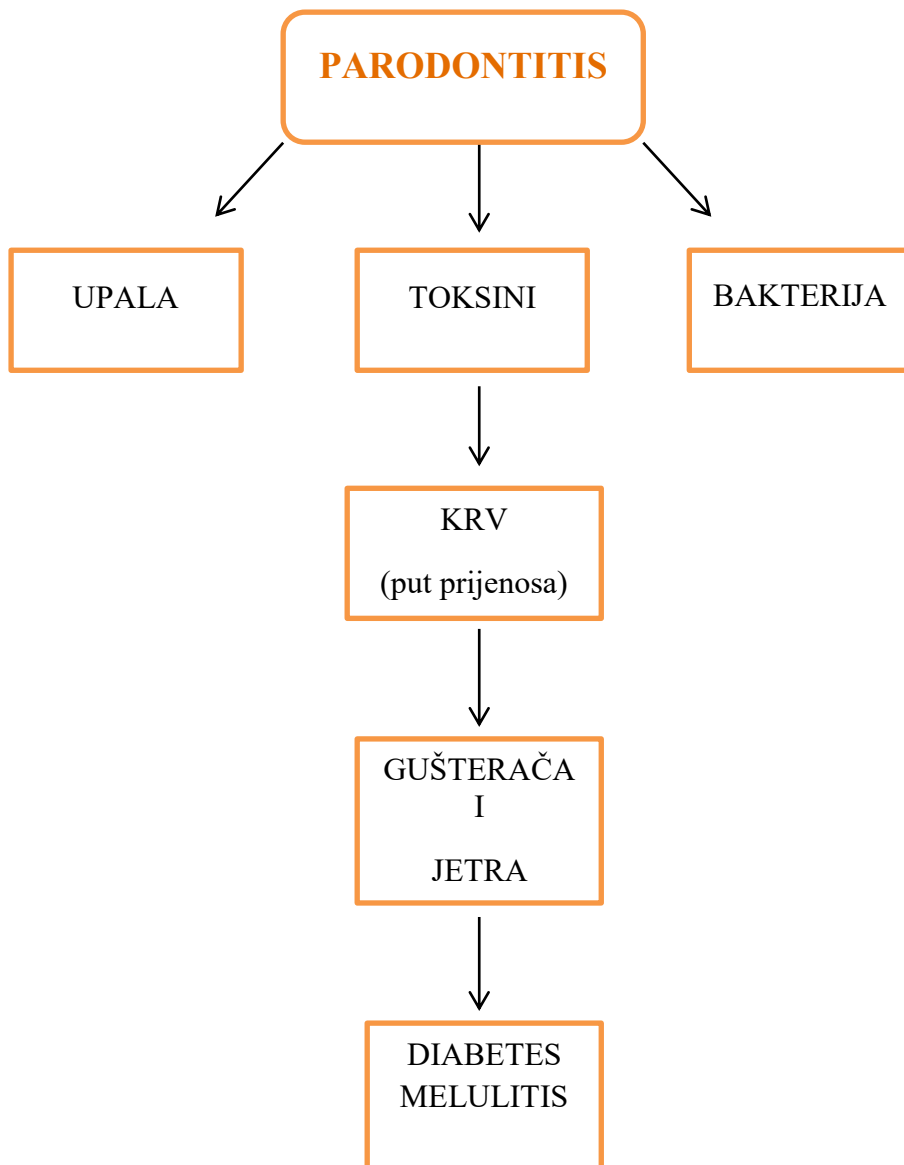
1. periapikalni apces;
2. paradontni apces (12).

U slučaju periapikalnog apcesa gnojni sadržaj formira bakterijska infekcija na vrhu zubnog korijena, odnosno u periapikalnom području. Kada se bakterije i njihovi toksini prošire u periapikalno područje, aktivira se periapikalni proces koji uz pomoć dodatnog razvoja bakterija prelazi u intraosealni proces (12). Neliječenjem intraosealnog procesa ili ako propisana terapija nije učinkovita, formira se subperiostalni apces. Širenjem upalnog procesa periost se razdvaja od kosti rastežući živčana vlakna i stvarajući jaku bol. Perforiranjem periosta upalni se proces proširuje u meka tkiva gdje se upala stvara pod kliničkom slikom celulitisa, flegmone ili apcesa. Ukoliko šireći proces perforira sluznicu tada se formiraju intraoralne fistule, dok ekstraoralne fistule nastaju nakon perforiranja kože u predjelu lica i vrata gdje se kasnije primjenjuje drenaža gnojnog sadržaja. Važno je ukloniti postojeći apces kako se ne bi razvile ozbiljne komplikacije kao što su to osteomijelitis, celulitis, zatrovanje krvi, apces mozga te Ludwigova angina (13). Suprotno tomu, paradontni apces pojavljuje se kao rezultat taloženja bakterija i gnojnog sadržaja u paradontnom džepu. Ishod ovakvog oblika apcesa može biti ubrzano oštećenje paradontnih tkiva, alveolarne kosti te paradontnog ligamenta što ukupno stvara negativni ishod zuba. Kod pacijenata s paradontnim apcesima u budućnosti se mogu ponovo formirati apcesi te se kasnije moraju ukloniti zubi. Također mogu progerirati u ekstraoralne otekline smještene u području glave i vrata te utjecati na nastanak limfadenopatije.

## 5. PARADONTITIS KAO POTENCIJALNI FOKUS

U proteklih se nekoliko godina sve veće zanimanje i istraživanja posvećuju upravo povezanostima paradontne infekcije i sustavnih bolesti. Bakterije, gljivice i arheje čine širok spektar mikroorganizama koji se nastanjuju i razmnožavaju u području usne šupljine. Stvarajući svoju ekološku zajednicu izravno utječu na kvalitetu oralnoga zdravlja kao i na opće zdravlje. Zubni karijes i paradontne promjene, poput paradontitisa, usko su povezani s mikrobiotom. Paradontitis se očituje kao multifaktorna, kronična upalna promjena potaknuta postojanjem zubnog plaka. Neliječenje ovakvog oblika upale rezultira reverzibilno uništenje potpornih struktura zuba (gingiva, paradontni ligament i alveolarna kost) s njegovim ispadanjem (14). Progresijom paradontitisa umnožava se koncentracija patogenih bakterija smještenih u zubnim naslagama potičući štetnu imunološku reakciju. Veća količina molekula bakterijske površine poput lipopolisaharida (LPS) doprinosi stvaranju upalnih medijatora i citokina koji suprotno pokreću otpuštanje matriksnih metaloproteina (MMP) (15). Zatim navedeni enzimi sudjeluju u preoblikovanju izvanstaničnog matriksa i oštećenju koštanih struktura. Paradontni patogeni uništavaju epitel paradontnog džepa oslobađajući širenje endotoksina i egzotoksina u krv. Navedeni proces rezultira daljnje širenje bakterijskih patogena i sistemskih infekcija izazivajući rast upalnog odgovora. Razmnožavanje mikrobnih vrsta i poremećaj imunološkog odgovora dovode do prelaska akutne paradontne upale u kronički stadij te se formira veći broj upalnih medijatora. Kronični upalni proces potiče reapsorpciju alveolarne kosti uz pomoć osteoklasta, kao i formiranje granulacijskog tkiva (16). Kronični paradontitis bolest je brze progresije za vrijeme neliječenja, dok agresivni paradontitis utječe na vrlo brzo uništenje kostiju. Razlika između tih dvaju tipova paradontitisa očituje se u nekoliko čimbenika kao što su znakovi upale, vrijeme pojave, napredovanje te vrijeme trajanja. Kronična upala biološki je proces nastao kao reakcija na postojeću infekciju ili druge uzročnike te rezultira kroničnom upalom mekih i tvrdih paradontnih tkiva koja su u korelaciji s drugim kroničnim upalnim bolestima. Potiču ju mnogi čimbenici, no glavna se uloga odnosi na komunikaciju među mrežnim citokoinima. Upaljena i gnojna površina paradontnog džepa slobodan je ulaz bakterijama i toksinima u organizam. Usljed toga stvara se upalni odgovor koji se može očitovati na razne organe u tijelu. Ukoliko se paradontitis ne preventira, tada može imati sistemske posljedice poput kardiovaskularnih oboljenja, cerebrovaskularne bolesti, poremećaj kontrole dijabetesa, komplikacije u trudnoći te respiratorne infekcije. Kronična infekcija paradontitisa potiče uznapredovanje i

disregulaciju upalnih odgovora te se time narušava metabolička ravnoteža šećera u krvi izazivajući sve veću potrebu organizma za primjenom inzulinske terapije. Kod pacijenata s dijagnosticiranom akutnom virusnom i bakterijskom infekcijom potrebna je ozbiljnija i trajna inzulinska primjena. Tu činjenicu potvrđuje istraživanje provedeno na 125 ispitanika kojim je dokazana velika poveznica između enterovirusa i *C. Pneumonie* i potrebe za inzulinom (1). Pretpostavlja se da je uzročnik kronična upala kao rezultat navedene infekcije. Pravilna parodontološka terapija i liječenje dovode do napredovanja u uspostavljanju ravnoteže glikemijske kontrole kod pacijenata s dijabetesom tipa 2, u vremenskom razdoblju od 2 do 4 mjeseca.



Slika 1. Povezanost parodontitisa i diabetesa melulitisa

## 6. POVIJEST FOKUSA

Najraniji otkriveni zapis o povezanosti infekcije usne šupljine i općega zdravlja donosi Hipokrat u 4. st. pr. Kr. nakon što je ekstrakcijom zuba izliječio slučaj artritisa (17). Godine 1890. američki stomatolog i prvi oralni mikrobiolog Willoughy Dayton Miller tvrdio je da mikroorganizmi, ili njihovi proizvodni toksini lokalizirani u usnoj šupljini, imaju ulogu u nastanku pojedinih patoloških promjena izvan usne šupljine. Ipak, Miller nije sugerirao ekstrakciju zahvaćenoga zuba kao sigurno rješenje u liječenju fokusne infekcije, no prakticirao je liječenje i popunjavanje endodonskoga prostora. Iste godine predstavlja svoju raspravu na temu lokalne i opće bolesti uzrokovane mikroorganizmima usne šupljine. Nakon godinu dana, u časopisu „Dental cosmos” koristi se pojmom „žarišna infekcija“ te se zalaže za promicanje dezinfekcije stomatoloških instrumenata u svrhu sprječavanja daljnjega širenja infekcije (18). Međutim, koncept fokalne infekcije donosio je vrlo nisku stopu pozitivnoga zdravstvenog liječenja i postupno je gubio na svojoj autentičnosti. Početkom 1980. godine dogodio se preokret kada su mnogobrojna epidemiološka sveučilišta pokrenula istraživanja i edukacije o sintezi paradontnih stanja i bolesti koronarnih arterija, kao i drugih sistemskih stanja. Detaljniji opis teorije o žarišnoj infekciji, kao i njezin daljnji utjecaj, pojavio se 1900. godine kada je škotski liječnik William Hunter otkrio poveznicu između sistemskih stanja, poput reumatoidnog artritisa i kardiovaskularnih promjena zbog širenja mikroorganizama izvan usne šupljine, kao posljedica oralne sepse (17). Godine 1912. liječnik Frank Billings započinje sasvim novu eru žarišne infekcije predlažući formalno i neovisno pojam žarišne infekcije liječnicima putem raznih primjera na temu oralnih patogena odgovornih za aktivaciju udaljenih žarišta (18). Njegovi su učenici proučavali teorije pri kojima mikroorganizmi sadržavaju antitijela odgovorna za biološku promjenu pojedinih organa. Hunter, Rosenow i Billings udružuju se u podržavanju i promicanju teorije žarišne infekcije te su smatrali kirurško liječenje jedinim rješenjem za uklanjanje infekcije. Naime, njihovo je podržavanje rezultiralo masovnim uklanjanjem tonzila, adenoida i zahvaćenih zuba. Zahvaljujući medijima, sve se više informacija objavljivalo za to područje medicine, a pacijenti su postali više educirani o održavanju osobnoga zdravlja. U prvoj polovici 20. stoljeća teorija je stekla iznimno veliku pažnju i popularnost u dentalnoj medicini jer je unaprijedila funkciju stomatologa u poboljšanju zdravlja usne šupljine kod pacijenta.



## 7. FOKALNE INFEKCIJE

### 7.1. Definicija fokusa

Bakterije nastanjene u usnoj šupljini imaju sposobnost kolonizacije u gingivalnim pukotinama te na vanjskoj površini zuba tvoreći biofilm koji se pretvara u zubne naslage (19). Takve bakterije proizvode kiselinu koja uništava površinu zuba stvarajući šupljine pogodne za nastanak i razvoj infekcije. Patološki procesi na površinama zuba stvaraju se utjecajem više čimbenika pri čemu dolazi do nastanka fokusa. Fokalna bolest opisana je kao bolest pojedinoga udaljenog organa ili tkiva nastala djelovanjem fokusa (20). Kako bi uspjelo djelovanje patološke promjene, u ovom slučaju oralnoga fokusa, on mora biti udaljen od okoline, stimuliran i kontaminiran. Oralni je fokus patološka promjena koja se lokalizira u usnoj šupljini zahvaćajući određeni dio tkiva koji je zaražen mikrobima. Iz mjesta žarišta bakterije prodiru u krvotok ili limfne puteve i na taj se način prenose u druge organe stvarajući pritom patološke promjene. Formiranjem apcesa ili flegmone, akutne oralne infekcije mogu prodrijeti u medijastum ili prostore mozga (21). Najčešće izazivaju reakcijske promjene na krvožilnomu i lokomotornom sustavu, koži te ponekad na mozgu i okoloočnomu području. Očituju se kao odontogena upala, zatim paradontna stanja, poput gingivitisa i parodontitisa, strano tijelo te perikoronitis. Parodontitis se opisuje kao najvažniji izvor oralnih infekcija koje svojim nastankom mogu utjecati na organizam na tri načina:

1. zajedničkim faktorima rizika;
2. subgingivalnim biofilmom;
3. parodontom (22).

Paradont također služi kao obnavljajući rezervoar upalnih medijatora koji se šire u cirkulaciju izazivajući pogoršanje nastale sistemske bolesti. Navedeni medijatori, nastali iz nezdravoga paradonta, vežu se uz prijevremeni porod i malu porođajnu težinu. U usnoj šupljini postoje barijere za sprječavanje prolaza bakterija iz zubnoga plaka u tkivo, a zatim u krvotok. Epitelna barijera, barijera imunoloških stanica, kao i fagocitna barijera, služe kao mehanizam uklanjanja šireće bakterijemije (22). Ako se dogodi trauma ili poremećaj između ravnoteže barijera, tada se otvara slobodan pristup mikroorganizmima krvotoku izazivajući kronične i akutne infekcije. Uz kvalitetno oralno zdravlje i redovite stomatološke preglede, ulaz u krvotok imaju samo fakultativne bakterijske vrste i to u vrlo malomu broju. Uostalom, neodržavanjem higijene usne šupljine bakterije nastale iz zubnoga plaka imaju sve veću

mogućnost prodiranja u okolna tkiva i daljnje širenje. Davne je 1891. Muller postavio teoriju o fokalnoj infekciji i sposobnosti širenja mikroorganizama u tkiva i daljnje organe izazivajući infekciju. Širenje mikroorganizama može biti hematogeno, limfogeno i perkontinuitantno. Fokus je kronični upalni proces s povremenim akutnim pogoršanjem i sposobnošću intermitentoga učinka na ostale organe u tijelu. Odgovor organizma na učinak i postojanje nekog žarišta uključuje prisutnost fokusa, postojanje bolesti pojedinoga organa kao sekundarne bolesti. Periapikalni procesi, paradontalna bolest, kao i impaktirani zubi, potencijalna su mjesta u usnoj šupljini za nastanak i razvoj fokusa. Postojanje fokusa može potaknuti masivno širenje bakterija usne šupljine u krvotok koje mogu znatno utjecati na pogoršanje postojeće sistemske bolesti, kao i na sam nastanak patoloških promjena na udaljeni organim. Fokus unutar organizma pojedinca ima značajan utjecaj u etiopatogenizi pojedinih kožnih reakcija ili narušavaju kliničku sliku već postojećih kožnih bolesti. Bakterijska vrsta *Staphylococcus aureus*, lokalizirana u fokusu, može se očitovati u razvoju kožnih bolesti, a najučestalije je pronađena u slučajevima neurodermitisa. Proces nastanka neurodermitisa odvija se preko sekundarno kontaminirane kože ili potječe od fokusa. Neurodermitis se često opisuje kao rezultat djelovanja *Staphilococcus aureus* i *Pityrosporom ovale*. U suvremenoj literaturi navode se razne sinteze između neurodermitisa i razvoja oralnog fokusa. Znanstvenici tvrde da su egzogeni i endogeni čimbenici, primjerice fokalna infekcija i promjene gastrointestinalnog trakta, odgovorni za razvoj mnogobrojnih kožnih bolesti. Također, smatraju da se u slučaju neurodermitisa formira senzibilizacija određenih bakterijskih vrsta, pogotovo streptokoka i stafilokoka izvedenih iz oralnoga fokusa. Važno je uočiti postojanje korelacije između oralnoga i sustavnog zdravlja te oralnih promjena, kao što je to fokalna infekcija, i sustavnih bolesti. Za pojedine nastale sistemske bolesti postoje čvrsti dokazi proizašli iz mnogobrojnih primjera dok su ostale bolesti još uvijek nedovoljno istražene.

Tablica 1. Prikaz sistemskih bolesti nastalih razvojem oralnoga fokusa.

SISTEMSKE BOLESTI NASTALE ORALNIM FOKUSOM	
1. bubrežne bolesti	cistitis, pijelitis, glomerulonefritis
2. lokomotorne bolesti	reumatoidni artritis, artroze, reumatoidni artritis
3. kardiovaskularne bolesti	endokarditis, tromboza, tahikardija, miokarditis, palpitacije, aritmija
4. očne bolesti	konjuktivitis, iritis, episkleritis, korioditis
5. gastrointestinalne bolesti	gastritis, kolitis, ulcus ventriculi, apendicitis
6. kožne bolesti	linchen ruber planus, acne vulgaris, alopecia areata
7. respiratorne bolesti	asthma, rhinitis allergica
8. bolesti živca	neuralgije

## 7.2. Putevi širenja

Akutne oralne infekcije proizvode gnoj i mogu se širiti ekstraoralno, a najčešće se prenose bakterijama koje ulaze u krvotok. Stvaranjem apcesa ili flegmone infekcija se širi do prostora lica, a zatim prema medijastumu ili prema mozgu. Ako se ovakav oblik infekcije adekvatno ne liječi, dolazi do drastičnoga ugrožavanja zdravlja pacijenta. Rana dijagnoza i pravilna terapija ključni su za učinkovito liječenje žarišta koje zahtijeva redovito praćenje i eliminaciju kako se ne bi manifestiralo u okolna područja. Oralna stanja poput karijesa, periapikalne upale, odontogenih apcesa i paradontalnih bolesti omogućuju slobodan ulaz oralnim bakterijama u submukozu, a zatim u krvotok. Nakon prodora bakterija u krvotok, koji tada postaje kontaminiran mikroorganizmima, dalje se prenose cirkulacijom ili limfnim sustavom. Bakteriemija nastaje neposredno nakon mehaničkoga čišćenja zuba, pojedinih ortodontskih zahvata, ekstrakcije zuba i kirurških zahvata primijenjenih u usnoj šupljini (23). Aspiracijom sline, orofarigealnih sadržaja ili u obliku gnoja iz paradontalnih džepova, bakterije se šire u donji dišni put uzrokujući plućne infekcije (24). Prijenos oralnih patogena potvrđeno je i putem sline na tjelesne površine uzrokujući infekcije oka. Primjerice, kod pojedinoga je pacijenta utvrđena agresivna gnojna parodontna bolest koja se manifestirala u područje oka izazivajući konjuktivitis. Provedeno je istraživanje u kojemu je uspoređen subgingivalni uzorak i konjuktivna vrećica te su otkriveni strogi anaerobni agensi. Vrste *Prevotella intermedia* i *Parvimonas* zabilježene su iz paradontalnih džepova, a također utvrđen je i poviši stupanj sličnosti između očnih restriktivnih enzima *Prevotella intermedia* i oralnih *Prevotella*. Na temelju navedenoga istraživanja dokazana je mogućnost prijenosa oralnih patogena na očno područje. Bakteriemija se još opisuje kao raniji stadij infekcije koji može prouzročiti trovanje krvi, odnosno nastanak sepe.

### 7.3. Lokalizacija fokusa

Fokusi, prema mjestu nastanka, mogu biti:

1. oralni;
2. ekstraoralni (25).

Ljudski oralni mikrobiom sastoji se od mikroorganizama koji su prisutni u oralnim šupljinama i njezinim okolnim strukturama koje sežu sve do distalne trećine jednjaka. Takve su strukture vrlo pogodne za nastanak i smještaj mikroba. Gingiva, zubi, jezik, tvrdo i meko nepce, obrazi i usne čine mjesto razvoja mikroba koji potiču nastanak oralnoga fokusa (19). U povijesnoj literaturi dokazan je nastanak žarišta infekcije iz tonzila, adenoida, sinusa i usne šupljine, dok su manja žarišta zabilježena iz prostate, slijepoga crijeva i bubrega. Progresija oralnih uzročnika može prouzročiti stvaranje epiema, tj. gnoja na mjestima poput sinusa, slobodnoga prostora ili apcesa. Također, postoji mogućnost nastanka peritonsilarnog apcesa, akutnoga maksilarnog sinusitisa, osteomijelitisa čeljusne kosti te orbitalnog celulitisa (26). Ukoliko ovakva stanja imaju relativno brzi progresivni tijek potrebno je i neizostavno akutno kirurško liječenje. Ekstraoralni fokus smješten je izvan usne šupljine na određenim mjestima na kojima postoji mogućnost za nastanak upale. Najčešće se pronalaze na mjestima gdje su tonzile i urogenitalni trakt (jajnici i prostata), zatim gastrointestinalni trak (apencilitis i uklusi), respiratorni sustav (bronhitis, pneumonija, empijem, bronhiektazije) i lokomotorni sustav (osteomijelitis) (25).

Lokalizacija oralnoga fokusa može biti:

1. zaostali korijen ili dijelovi zuba;
2. periapikalni proces;
3. upala oralne sluznice;
4. impaktiran i retiniran zub;
5. parodontni procesi (gingivitis i parodontitis);
6. resorpcija korijena;
7. hiper cementoza korijena;
8. strana tijela pronađena u oralnim tkivima (25).

## 8. LIJEČENJE FOKUSA

### 8.1. Dijagnoza

Dijagnozu fokalnoga žarišta i ekstraoralnoga žarišta određuje odgovarajući specijalist za to područje ili liječnik opće prakse. Nakon što specijalist utvrdi dijagnozu, pacijent se upućuje stomatologu u svrhu utvrđivanja postoje li odontogena žarišta. Prije određivanja terapije stomatolog treba obratiti pažnju na organe zahvaćene fokusom. Ako se radi o promjenama na probavnomu sustavu, tada se može primijeniti konvencionalna terapija, a ako se radi o promjenama koje vitalno ugrožavaju pacijenta, pristupa se ekstrakciji zuba (25). Ukoliko se dogodi napredovanje nakon eliminacije odontogenoga žarišta, potvrđuje se etiološka dijagnoza vezana za odontogeno žarište kao uzrok sistemskih promjena. Fokalna bolest ne prikazuje jedinstvenu kliničku sliku. Kod pacijenata s fokalnom bolešću za određivanje odgovarajuće dijagnoze primjenjuje se klinički pregled te laboratorijske pretrage (27).

### 8.2. Terapija

Oralno se žarište može utvrditi razgovorom stomatologa s pacijentom, odnosno uzimanjem anamneze, zatim laboratorijskim pretragama, općim stomatološkim pregledom te rendgenskim snimkama za detaljniji prikaz stanja zuba i čeljusti. Nisu utvrđeni znakovi i simptomi odgovorni za oralni fokus, ali postoje moguće pojave različitih tegoba koje obuhvaćaju neuravnoteženi apetit, poremećaj stolice, palpaciju srca i srčanu aritmiju, nesanicu i umor te glavobolju (25). Prevencija razvoja paradontnih bolesti obuhvaća adekvatno očuvanje oralnoga zdravlja, liječenje zahvaćenoga zuba i rutinski pregledi stomatologa što je od velikoga značaja u prevenciji nastanka oralnoga fokusa i oralne infekcije. Primjena antibiotika česta je kod odontogene infekcije, a drenaža gnoja mora se provoditi kako bi antibiotska terapija bila učinkovitija. U slučaju apikalnoga apcesa s djelovanjem na sistemsko zdravlje koristi se antibiotska terapija u svrhu sprječavanja daljnjega širenja infekcije (28). Pacijenti koji imaju sistemsku bolest osjetljiviji su na nuspojave odontogene infekcije i tada se primjenjuje antimikrobna terapija. Rana dijagnoza i terapija ključni su za pozitivan ishod liječenja, a potencijalno žarište potrebno je nadzirati i ukloniti. Oralnom higijenom i profilaksom sprječava se nakupljanje biofilma na površini zuba, kao i razvoj oralne infekcije. Pažnja treba biti usmjerena na paradontne patogene i bakterijske vrste koje su ključne u razvoju žarišta, a pravilna dijagnoza koja se utvrđuje molekularnim metodama i ispitivanjem

bakterijskih osjetljivosti doprinosi uspješnomu liječenju (26). Pregledom pacijenta utvrđuje se postoje li promjene u predjelu glave, vrata i usne šupljine. Zatim slijedi pregled usne šupljine, koji obuhvaća provjeru osjetljivosti zuba te potpornih struktura zuba i sluznice. Uz pomoć palpacije provjerava se postoji li oteklina smještena na regionalnim limfnim žlijezdama, nakon toga slijedi provjera dubine paradontnih džepova sondiranjem. Nakon provedenih ispitivanja, važno je dodatno provesti RTG nalaz i testiranja kako bi se postavila ispravna dijagnoza zubnoga fokusa, određuje se hoće li se zub liječiti kirurškim zahvatom ili medikamentno (25). Terapija fokusa određuje se na temelju zahvaćenosti infekcijom, a ona obuhvaća ekstrakciju zuba kao izvora infekcije, uklanjanje vrha korijena putem apikotomije, čišćenje infektivnoga sadržaja iz korijena zuba te stavljanje ispuna u korijenski kanal. Ako je žarište lokalizirano u području kosti, tada se provodi postupak alveotomije (29).

## 9. FOKALNE BOLESTI ODONTOGENE ETIOLOGIJE

### 9.1. Kardiovaskularne bolesti

Parodontitis je dugotrajna upalna promjena koja svojim neliječenjem uništava potporne strukture zuba te dovodi do njegova gubitka (30). U razvoju parodontitisa sudjeluju patogene bakterije lokalizirane u zubnim naslagama poput plaka pokrećući opasnu imunološku reakciju (31). Sustavni upalni ili imunološki odgovor izazvan na infekciju parodonta potiče rast kardiovaskularnoga rizika. Oralni patogeni dospijevaju u aterosklerozne plakove cirkulacijom što rezultira upalnom reakcijom u ateroskleroznomu plaku. Paradontni patogeni imaju sposobnost uništenja epitela paradontnoga džepa oslobađajući tako širenje opasnih endotoksina i egzotoksina u krvotok (31). Iz uzorka pojedinih tkiva i pripadajućih organa kardiovaskularnoga sustava pronađeni su paradontni patogeni u srčanomu tkivu, perikardijalnoj tekućini i srčanim ventilama (32). Zbog takvih potvrđenih istraživanja u proteklih se nekoliko godina parodontitis sve više veže uz nastanak sistemskih promjena, u ovom slučaju kardiovaskularne bolesti. Širenje oralnih bakterija putem bakterijemije nastale provedbom nekirurških i kirurških stomatoloških zahvata, karakterizira se kao jedan od glavnih uzroka infektivnoga endokarditisa kod pacijenata predodređenih za kardiovaskularne bolesti (33). Kod takvih je pacijenata potrebno propisati profilaksu prilikom stomatološkoga zahvata. Smatra se da translokacija oralnih mikroorganizama i rast upalnih medijatora u serumu može utjecati na razvoj kardiovaskularnih bolesti (30). Moguća je povezanost pronađena u loše održivom zdravlju oralne šupljine koje stvara bakterijemiju te tako uzrokuje rast bakterija na ateroskleroznim plakovima koronarnih arterija (31). Nekoliko sveučilišta donose činjenice da pacijenti s parodontitisom imaju znatno veći rizik za nastanak kardiovaskularnih stanja kao što su srčani udar, fibrilacije atrijske, bolest perifernih arterija, moždani udar ili čak prestanak rada srca. Provedbom statističkih analiza i cjelokupnih pretraga dokazan je potencijalni rizik od cerebralne ishemije, kao i moždanoga udara kod pacijenata koji boluju od parodontitisa. Stručnjaci su otkrili poveću razinu serumskih antitijela na *Aggregatibacter actinomycetemcomitans* i *Porphyromonas gingivalis* kao povezanost s moždanim udarom (33). Također, kod osoba s moždanim udarom pronađen je parodontitis popraćen zarazom *Porphyromonas gingivalis* u dubokim paradontnim džepovima. Zaključena je veza između koncentracije C-reaktivnog proteina u serumu i postojanje antitijela protiv *Porphyromonas gingivalis* vezano s nastankom akutnog ishemijskog moždanoga udara (32).



Analize provedene na životinjskim modelima opisuju infekciju *Porphyramonas gingivalis* odgovornom za rast obujma ateroskleroznoga plaka nakon kolonizacije estera kolesterola i medijatora upale (34). Postoji nekoliko podjela patogenih mehanizama koji vežu oralne upale s patogenezom ateroskleroze. Ateroskleroza se opisuje kao razvijajući proces bolesti koji obuhvaća srednje velike mišiće i arterije. Četiri najosnovnije poveznice su ulaz bakterija u krvotok bakterijemijom uništavajući arterijsku obranu, sistemska upala izazvana upalnim posrednicima koji su otpušteni s područja nastanka oralne upale, mehanizam autoimunosti te proaterogeno djelovanje nastalo iz pojedinih bakterijskih toksina (35). Statističko istraživanje provedeno s nekolicinom ispitanika opisuje postojanje 23 oralne bakterijske vrste pronađene u ateroskleroznim naslagama (34). Bakterijske vrste *Campylobacter rectos*, zatim *Porphyromonas endodontalis*, *Prevotella intermedia*, *Prevotella nigrescens* i *Porphyromonas gingivalis* pokazale su se kao pet osnovnih vrsta za aterosklerozne plakove. Pronađene vrste nisu bile limitirane na one patogene, no sadržavale su i benigne vrste koje su u većini slučajeva usko vezane s površinskim naslagama zuba (36).

### 9.1.1. Infektivni endokarditis

Infektivni endokarditis opasna je bakterijska infekcija srčanih valvula koja često potječe od bolesti usne šupljine paradontne etiologije. U 1 – 3 % slučajeva oralne bakterijske vrste gram-pozitivni i gram-negativni koki (streptokoki i stafilokoki) uzročnici su bakterijskog endokarditisa (37). Opće je potvrđeno nakupljanje bakterijskih angensa na umjetnim materijalima što utvrđuje činjenicu o čestoj pojavi endokarditisa kod pacijenata s ugrađenim srčanim zaliscima. Stoga su David i suradnici pojasnili korelaciju između oralne bakterije *Streptococcus viridans* i paravalvuralih apcesosa gdje su pronašli postojanje oralne bakterije u čak 26 % bolesnika s nativnim zaliscima te 7 % s ugrađenim srčanim zaliscima (38). Prikazani su mnogobrojni slučajevi u kojima stomatološki zahvati ili paradontne promjene rezultiraju razvojem endokarditisa. Istraživanja provedena na životinjskim modelima prikazuju da oralni patogeni i eliminacija zahvaćenoga zuba uzrokuju endokarditis nakon histološkoga nalaza. Uzročnici bakterijskoga endokarditisa mogu ući u krvotok i cirkulaciju putem oralne šupljine, površine kože, sluznice dišnog sustava te putem probavnoga i mokraćnog sustava. Na epitelnoj površini ventila talože se bakterijske vrste djelovanjem rane bakterijemije što rezultira osjetljivost na kasnije nakupljanje te zadebljanje srčanih zalistaka. Kod kasne bakterijemije djelovanje se očituje tijekom nekoliko tjedana čiji je krajnji ishod

akutna infekcija. Najučestaliji su prodor bakterija infektivni zubi, infekcije nastale na koži te kirurški zahvati obavljani na srcu. Ukoliko se endokard ošteti i izloži krvi, tada potiče proces u kojemu započinje fibrinsko-trombocitna vegetacija, a kolonizacija mikroorganizama na endokard aktivira upalni proces. Liječenje se odvija primjenom antibiotske terapije i uklanjanjem zaraženoga tkiva kirurškim zahvatom. Nakon operacije ponavlja se terapija antibioticima samo u slučajevima ako su bakterijske vrste pozitivne (39).

## 9.2. Infekcija umjetnih zglobova

Prošlo je više od dva desetljeća od pojave prvih izvještaja o povezanosti oralne šupljine i infekcija umjetnih zglobova, no još uvijek literatura ne utvrđuje postoji li zaista poveznica između tih pojmova. Pallasch TJ i suradnici provode studijska istraživanja u kojima opisuju pojavu kontaminacije bakterijama na mjesta implantata u 12,8 % slučajeva od kojih su najučestaliji stafilokoki, streptokoki i gram-negativne vrste (18). Kožne i mukozne površine respiratornog sustava pogodne su za prijanjanje navedenih bakterijskih vrsta, no mogu se pronaći u predmetima te su izrazito velik izvor infekcija. *Staphylococcus aureus* formiraju čimbenike virulencije radi lakšeg prodora, nakupljanja i oštećenja površina zglobnog tkiva. Dok ostali bakterijski produkti poput endotoksina, egzotoksina i antitijela sudjeluju u jačanju upalnog procesa. Infekcije umjetnih zglobova mogu se razviti egzogeno odnosno uslijed traume samog zgloba, zatim tijekom operacijskog zahvata i za vrijeme trajanja zacijeljivanja rane. Kako bi se razvio takav oblik infekcije, potrebno je nakupljanje bakterijskih vrsta, implantat te domaćin. Nedostatak biološke barijere pruža lak pristup bakterijama koje se pristupom zglobnom prostoru nakupljaju i razvijaju infekciju. Napredovanje infekcije potiču proteini matrice nastali od domaćina, zatim nakupljanjem sinovijalne tekućice potiče bakterije na vrlo brzo razmnožavanje aktivirajući akutni upalni odgovor (40). Tri najosnovnije podvrste infekcija umjetnih zglobova su infekcija s ranim nastankom te odgođena i kasna infekcija. Kod slučaja s ranom postoperativnom infekcijom ponekad se pojavljuju lokalni simptomi celulitisa, eritema, bol, oteklina, ispuštanje sadržaja rane te odgođeno zacijeljivanje rane. Također moguća je pojava sistemskih znakova poput vrućice (40). Odgođena infekcija pojavljuje se kao posljedica bezuspješnog inicijalnog liječenja, odnosno mikroorganizmi nisu u potpunosti ukonjeni. Kada je riječ o kasnoj infekciji, tada se pažnja upućuje na hematogeno ili limfogeno širenje bakterija kao glavnim uzrokom. Iskorijenjivanje ovakve infekcije često

nailazi na mnoštvo komplikacija, no prevencija ostaje prvobitni cilj. Pronalazak glavnog čimbenika, primjena odgovarajućeg kirurškog postupka, pravilno njegovanje rane te potrebna postoperativna skrb, samo su neki od glavnih elemenata kada se govori o suzbijanju navedenih komplikacija (41). Dijagnoza se obavlja na temelju kliničkih, laboratorijskih i slikovnih podataka. Otkrivanje uzročnika od velike je važnosti te obuhvaća prikupljanje uzoraka s mjesta koja dolaze u dodir s inficiranim implantatom. Bakterijski uzorci uzimaju se putem aspiracije ili operativnog zahvata, dok se magnetska rezonanca i računalna tomografija primjenjuju u svrhu određivanja zahvaćenosti kostiju i okolnih struktura. Laboratorijska istraživanja obuhvaćaju testiranja molekularne biologije, testovi antigena i antitijela te testiranje imunoloških markera zglobne tekućine (42).

### 9.3. Negativni ishodi trudnoće

Negativni ishodi trudnoće usko su vezani uz infekcije majke, čak 40 % trudnica pokazalo je senzibilnost na paradontna stanja zbog utjecaja hormona tijekom trudnoće (43). Mnogobrojna literatura sugerira da je porast prijevremenih poroda učestaliji kod majki s parodontitisom, za razliku od majki zdrave oralne šupljine. Smatra se da je glavni uzrok takvih stanja pojava bakterija i njihovih toksina koje se šire krvotokom iz upalnih žarišta nastalih u dubokim paradontnim džepovima. Postoji nekoliko činjenica o povezanosti oralnoga zdravlja s negativnim ishodima trudnoće. Prva činjenica objašnjava širenje oralnih bakterija iz inficirane usne šupljine kroz placetu sve do intraamniotske tekućine i fetalne cirkulacije, dok druga sugerira o utjecaju endotoksina nastalih iz parodontitisa na rast fetusa ili spontani pobačaj (43). Proupalni citokini, endotoksini ili entigeni uništavaju placetnu obranu što dovodi do narušavanja ravnoteže u majčinoj fetalnoj jedinici i utjecaju na negativni ishod poroda. Najučestaliji oralni patogen pronađen u placetnim i fetalnim tkivima je *Fusobacterium nucleatum* (43). Ukoliko se dogodi pad imunološkoga odgovora tijekom respiratorne infekcije, tada bi se *Fusobacterium nucleatum* mogao translocirati iz oralne šupljine majke u maternicu. U dosadašnjim provedenim nalazima *F. nucleatum* je često pronađen u uzorcima plodne vode nakon prijevremenoga porođaja te se učestalo pojavljuje u intrauterinim infekcijama, što potvrđuje činjenicu o sposobnosti širenja izvan usne šupljine (44). *Porphyromonas gingivalis*, kao drugi oralni patogen, pronađen je u posteljici nakon prijevremenoga poroda (45). Utvrđena paradontna stanja, poput parodontitisa ili razgradnja njihovih patogena *Treponema denticola* i *Porphyromonas gingivalis*, pridonose rastu

izražajnosti TLR-a što rezultira i urođenim imunološkim reakcijama (46). Kao oralni patogen *P. gingivalis* može neizravno utjecati na način sudjelovanja u oslobađanju bakterijskih toksina u cirkulaciju trudnice dolazeći do fetusa (47). Glavna poveznica između paradontnih stanja i ishoda poroda istraživala se na globalnoj razini potaknuta napredovanjem medicinske dijagnostike i uspješnosti liječenja. Upalni je proces okarakteriziran kao važna uloga u trudnoći posebice u trećem tromjesečju i presudan je u postupku poroda. Aktivan upalni proces potaknut je nastankom infekcije pojedinoga područja ili sistemskih patoloških promjena, što dovodi do prijevremenoga uništenja membrane, prijevremenoga poroda, negativnoga ishoda trudnoće ili utjecaja na rast i razvoj fetusa. Potrebna su još dodatna istraživanja i mnogobrojni primjeri ovakvih slučajeva kako bi se točno utvrdilo postoji li zaista poveznica između paradontnih promjena i negativnih ishoda trudnoće, no dosadašnja provedena ispitivanja potvrđuju činjenicu o poboljšanju stanja nakon prevencije paradontne bolesti kod trudnica.

#### 9.4. Promjene na koži i kosi

Pojedini stručnjaci ističu zubne bolesti kao uzrok nastanka raznih kožnih promjena zbog postojanja raznih bakterija unutar fokusa. Dermatološke promjene poput apolecija areata, psorijaza, akne, edem lica, utikarija i neurodermitis već su desetljećima posljedica zubnih infekcija. Kao važan faktor u nastanku neurodermitisa Kongoj ističe nekoliko egzogenih i endogenih čimbenika poput fokalne infekcije, promjene gastrointestinalnog trakta te klimatske promjene. Također smatra da se u slučaju neurodermitisa formira senzibilizacija određenih bakterijskih vrsta, posebice streptokoka i stafilokoka izvedenih iz oralnog fokusa. Bakterijski toksini imaju učinak kao superantigen i pridružuju se uz MHC antigene te na taj način imaju sposobnost direktno stimulirati masivnu poliferaciju T stanica (48). Superantigen stvara 20 %, dok uobičajeni antigeni stvaraju 0,1 % T stanica (49). T stanice aktivirane od strane antigena potiču oslobađanje citokina. Superantigenski učinak bakterija prisutan je kod kožnih bolesti, primjerice psorijaza, kontaktnog i atopičnog dermatitisa. Dokazano je da infekcija uzrokovana *Staphylococcus aureusom* utječe na pogoršanje stanja kožnih oboljenja. Mehanizam razvoja kožnih oboljenja odvija se na način sekundarno inficirane kože ili izravno iz fokusa. U primjerima psorijaze odvija se otpuštanje superantigena iz nastalog

žarišta šireći se putem krvotoka te, vežući uz antigen, pokazujuće stanice u koži pokreću T-stanice.

#### **9.4.1. Alopecia areata**

Alopecia opisuje se kao autoimuna bolest s nedovoljno razjašnjenom etiologijom i patogenezom, a javlja se kao gubitak kose. Predstavlja podvrstu neožiljkaste alopecije u kojoj nastaju žarišni alopeični areali, često sa zaglađenom površinom kože. Uobičajeno se pojavljuje kao mala, glatka i okrugla površina ćelavosti s jedne strane vlasišta, no postoji mogućnost gubitka dlake na ostalim dijelovima tijela (49). Zahvaćene folikule vlasi stvaraju stanjenju, nejednaku vlas koja se gubi u vremenskom periodu od tjedan dana. Iznenadni nedostatak obrva kao posljedica istaknute bolesti može upućivati na pogrešnu dijagnozu. U nekoliko pacijenata rezultira kao difuzni i potpuni nedostatak dlake na cjelokupnoj površini vlasišta te se ovakav oblik naziva alopecia totalis. AA ima promjenjivi tijek što znači da kod određenih pacijenata zahvaćene se površine obnavljaju nekoliko mjeseci, dok kod drugih to može trajati i nekoliko godina. U većini slučajeva pojavljuje se prije tridesete godine života kod muškaraca i žena, a u nekim slučajevima oko dvadesete godine života. Kod muškaraca ono može biti rezultat postojeće, neotkrivene bolesti zuba kao što su to zubni apces te granulom zuba. Granulom zuba opisuje se kao kronična upala tkiva u predjelu korijena zuba, a ukoliko se kronični granulom ne zanemari, tada se formira cista ili apces zuba. Za vrijeme zubne infekcije kod muškaraca imunološki sustav može utjecati na folikul dlake što dovodi do nastanka alopecije areate u području brade. Takvi se slučajevi upućuju na detaljne preglede radi pronalaska nastalog kroničnog procesa kao uzrokom navedene bolesti. Pregled obavlja specijalist endodoncije i uz pomoć ortopan snimke određuje stanje endodonskih liječenih zuba te postoji li periapikalni proces, u ovo slučaju granulom. Kako bi se pokrenuo ponovni rast dlake, potrebno je odstraniti postojeći granulom.

## 10. ULOGA ILI VAŽNOST ZA PRAKSU PODRUČJA

Fokus je odvojena upalna promjena lokalizirana u organizmu s učinkom djelovanja na pojedine organe. Fokalna infekcija javlja se uslijed djelovanja postojećeg žarišta koji može potjecati od područja usne šupljine. Takav oblik infekcija najčešće se javlja kao oralni fokus s funkcijom poticanja masivnog prodora bakterija odgovornih za razvoj patoloških promjena na udaljenim organima i tkivima, kao i pogoršanje kliničke slike postojeće bolesti. Važno je naglasiti postojanje korelacije između promjena usne šupljine i sustavnog zdravlja te koliko je brzo otkivanje promjena je ključno u procesu liječenja. Prevencija mora biti prvobitni cilj, a osnovna paradontna terapija može umanjiti čimbenike rizika. Kada se govori o važnosti dentalnog tima, ono ima značajnu ulogu u otkivanju postojanja fokusa kao i prevenciji bolesti jer prvi uspostavlja kontakt s pacijentom. Razgovorom s pacijentom putem anamneze i kliničkim pregledom, dobiva potpuni uvid u pacijentovo zdravstveno stanje te ustanovljuje postoje li dokazi o razvoju novih zdravstvenih promjena poput oralnog fokusa. Stomatolog može uočiti postojanje fokusa na temelju općeg stomatološkog pregleda kao i pregledom rendgenskih snimaka zubi i čeljusti, što je vrlo važno u daljnjem određivanju liječenja. Liječenjem zubnog karijesa, paradontnih promjena i redoviti stomatološki pregledi ključni su postupci u prevenciji oralnog fokusa i u takvim slučajevima stomatolog ima značajnu ulogu. Liječnički tim trebao bi biti upućen u moguće negativno djelovanje paradontnih infekcija na opće zdravlje, prije svega uočavanjem i liječenjem paradontnih infekcija, a zatim redovitim održavanjem oralne higijene. Suradnja između stomatologa i dentalnog higijeničara, zatim komunikacija između dentalne i interne medicine i uspješnim timskim pristupom na području kliničke prakse, omogućuje pronalaženje ispravnog odgovora na razvijanje ovakvih oralnih promjena.

## 11. ZAKLJUČAK

Oralni se fokus prikazuje kao lokalizirana infekcija nastala progresijom mikroorganizama ili bakterijskih proizvoda iz žarišta infekcije smještene na pojedinom području. Mnogobrojne teorije opisuju mehanizam djelovanja infektivnoga žarišta na određeni organ u tijelu ili cjelokupni organizam, no patogenetska potencija žarišta nije dovoljno razjašnjena i dokazana, usprkos višestrukim analizama slučajeva. Teorije o fokalnoj infekciji do sada nisu znanstveno utemeljene, nego se već dugi niz godina temelje na kliničkomu značenju. Sve veći broj primjera kliničkih slučajeva prikazuje direktan i indirektan utjecaj paradontnih patogena na opće zdravlje pojedinca. Provedene epidemiološke analize, kao i klinička istraživanja, potvrđuju sintezu između nastanka bakterijemije ili promjene paradonta i razvoja sistemskih stanja. Ovakve teorije zahtijevaju dodatne znanstvene doprinose radi detaljnijega utvrđivanja djelovanja mehanizama putem kojih paradontni patogeni ili novonastala upala utječu na opće zdravlje. Stomatolog ima izrazito važnu ulogu kada se govori o otkrivanju bolesti kao i postavljanju dijagnoze te provođenju terapije. Uspješnim liječenjem oralnih bolesti smanjuje se narušavanje općega zdravlja pacijenta i rizik za nastanak pojedinih bolesti. Također, redoviti pregledi stomatologa, liječenje nezdravoga paradonta te održavanje higijene usne šupljine znatno pomažu u prevenciji razvoja oralnoga fokusa.

## 12. SAŽETAK

Uvod: Napredak u otkrivanju i podjeli mikroorganizama doprinosi detaljnijoj analizi o utjecaju oralnoga fokusa. Poznato je kako oralna šupljina pruža lokalizaciju, razvoj i širenje oralnih patogena na udaljena mjesta u organizmu, što rezultira nastankom sistemskih stanja, poput malignih promjena, reumatoidnoga artritisa i kardiovaskularnih oštećenja.

Prikaz teme: Oralne infekcije česta su pojava kod pacijenata, infekcija potiče razvoj kronične upale koja se širi na zube, gingivu i potporne strukture zuba. Ako je žarište smješteno na području usne šupljine, tada se definira kao oralno žarište, dok se ono nastalo na pojedinim organima u tijelu naziva ekstraoralno žarište. Najučestalija su oralna žarišta periapikalni procesi, parodontna bolest (najčešće parodontitis) te impaktirani zubi. Upale u periapikalnom području ili parodontitis mogu izazvati šireću bakterijemiju koja rezultira infekcijama u udaljenim tkivima i organima. Izvor bakterijemije može biti i nastanak odontogene upale koja potječe od zuba, a očituje se kao infekcija alveole, čeljusti ili lica. Postoje tri mehanizma koja detaljno opisuju poveznicu između oralne infekcije i aktivacije sistemskih bolesti, a to su: metastatska infekcija, metastatska ozljeda i metastatska upala. Zajedničkim djelovanjem ovih mehanizama uglavnom se pojavljuju promjene na kardiovaskularnom sustavu, respiratornomu sustavu i mozgu te mogu biti izrazito opasne za opće zdravlje pacijenta. Prevencija širenja oralnoga žarišta ovisi od ispravnoj dijagnozi i terapiji koja se utvrđuje suradnjom specijalista za to područje.

Zaključak: Liječnici trebaju obratiti pažnju na ozbiljnost ekstraoralnih žarišta kao rezultatom oralne patologije kada se govori o određivanju uspješne terapije. Također su od velike važnosti i rutinski pregledi kod stomatologa te rano uočavanje simptoma, koje može biti ključno u prevenciji i liječenju žarišta.

Ključne riječi: fokalne infekcije, odontogena upala, sistemske bolesti, paradontni patogeni



### 13. SUMMARY

**Introduction:** Advances in the detection and distribution of microorganisms contribute to a more detailed analysis of the impact of oral focus. It is known that the oral cavity provides localization, development and spread of oral pathogens to distant places in the body, resulting in systemic conditions such as malignant changes, rheumatoid arthritis and cardiovascular damage.

**Topic review:** Oral infections are common in patients, the infection encourages the development of chronic inflammation that spreads to the teeth, gingiva and supporting structures of the teeth. If the focus is located in the area of the oral cavity, then it is defined as an oral focus, while the focus formed on certain organs in the body is called an extraoral focus. The most common oral foci are periapical processes, periodontal disease (most often periodontitis) and impacted teeth. Inflammation in the periapical area or periodontitis can cause spreading bacteremia resulting infections in distant tissues and organs. Also a source of bacteremia can be the development of odontogenic inflammation that originates from the teeth and manifests itself as an infection of the alveoli, jaw or face. There are three mechanisms that describe in detail the link between oral infection and activation of systemic diseases and these are: metastatic infection, metastatic injury, and metastatic inflammation. By the combined action of these mechanisms, changes mainly occur in the cardiovascular system, respiratory system and brain and can be extremely dangerous for the general health of the patient. Prevention of the spread of oral foci depends on the correct diagnosis and therapy determined by the cooperation of specialists in the field.

**Conclusion:** Physicians should pay attention to the severity of extraoral foci as a result of oral pathology, when it comes to determining successful therapy. Also of great importance are routine checkups at the dentist and early detection of symptoms that can be crucial in the prevention and treatment of foci.

**Key words:** focal infections, odontogenic inflammation, systemic diseases, periodontal pathogens

**14. LITERATURA**

1. Bui FQ, Almeida-da-Silva CLC, Huynh B, Trinh A, Liu J, Woodward J i sur. Association between periodontal pathogens and systemic disease. *Biomed J.* 2019 Feb;42(1):27-35
2. Babu NC, Gomes AJ. Systemic manifestations of oral diseases. *J Oral Maxillofac Pathol.* 2011 May;15(2):144-7.
3. Pizzo G, Guiglia R, Lo Russo L, Campisi G. Dentistry and internal medicine: from the focal infection theory to the periodontal medicine concept. *Eur J Intern Med.* 2010 Dec;21(6):496-502.
4. Bugueno IM, Batool F, Keller L, Kuchler-Bopp S, Benkirane-Jessel N, Huck O. *Porphyromonas gingivalis* bypasses epithelial barrier and modulates fibroblastic inflammatory response in an in vitro 3D spheroid model. *Sci Rep.* 2018 Oct 8;8(1):14914
5. Hupp JR, Tucker MR, Ellis E. *Contemporary Oral and Maxillofacial Surgery.* 7th ed. Philadelphia: Elsevier; 2018.
6. Sakkas A, Nolte I, Heil S, Mayer B, Kargus S, Mischkowski RA i sur. *Eggerthia cateniformis* infection originating from a dental abscess causes severe intestinal complications and osteomyelitis of the jaw. *GMS Interdiscip Plast Reconstr Surg DGPW.* 2021 Apr 14;10:Doc02.
7. Ogle OE. Odontogenic Infections. *Dent Clin North Am.* 2017 Apr;61(2):235-252.
8. Tormes AK, De Bortoli MM, Júnior RM, Andrade ES. Management of a Severe Cervicofacial Odontogenic Infection. *J Contemp Dent Pract.* 2018 Mar 1;19(3):352-355.
9. Soyulu E, Erdil A, Sapmaz E, Somuk BT, Akbulut N. Mediastinitis as complication of odontogenic infection: A case report. *Niger J Clin Pract.* 2019 Jun;22(6):869-871.
10. Ghali S, Katti G, Shahbaz S, Chitroda PK, V A, Divakar DD i sur. Fascial space odontogenic infections: Ultrasonography as an alternative to magnetic resonance imaging. *World J Clin Cases.* 2021 Jan 26;9(3):573-580
11. Bertossi D, Barone A, Iurlaro A, Marconcini S, De Santis D, Finotti M i sur. Odontogenic Orofacial Infections. *J Craniofac Surg.* 2017 Jan;28(1):197-202.
12. Robertson D, Smith A. J. The microbiology of the acute dental abscess, *Journal of Medical Microbiology* 2009; 58: 155–162. 13. Ide M, Linden GJ. Periodontitis,

- cardiovascular disease and pregnancy outcome--focal infection revisited? *Br Dent J*. 2014 Oct;217(8):467-74.
13. Burhenne, M. Tooth abscess: How to identify, treat, and prevent. 2018.
  14. Benjamin EJ, Muntner P., Alonso A., Bittencourt MS, Callaway CW, Carson AP i sur. Vijeće američkog udruženja za srce za epidemiologiju i prevenciju i Pododbor za statistiku moždanog udara Statistika srčanih bolesti i moždanog udara-ažuriranje za 2019. godinu: Izvešće Američkog udruženja za srce. *Cirkulacija*. 2019; 139 : e56 – e66.
  15. Liccardo D, Cannavo A, Spagnuolo G, Ferrara N, Cittadini A, Rengo C i sur. Periodontal Disease: A Risk Factor for Diabetes and Cardiovascular Disease. *Int J Mol Sci*. 2019 Mar 20;20(6):1414.
  16. Rengo G., Pagano G., Paolillo S., de Lucia C., Femminella GD, Liccardo D. I sur. Utjecaj dijabetes melitusa na razinu proteina u limfocitima GRK2 u bolesnika sa zatajenjem srca. *Eur. J. Clin. Istražite*. 2015; 45 : 187–195.
  17. Ide, M., Linden, G. Parodontopatija, kardiovaskularne bolesti i ishod trudnoće - ponovno pregledana žarišna infekcija ?. *Br Dent J* 217, 467–474 (2014).
  18. Pallasch TJ, Wahl MJ. The focal infection theory: appraisal and reappraisal. *J Calif Dent Assoc*. 2000 Mar;28(3):194-200.
  19. Reynolds-Campbell G, Nicholson A, Thoms-Rodriguez CA. Oral Bacterial Infections: Diagnosis and Management. *Dent Clin North Am*. 2017 Apr;61(2):305-318.
  20. Dobrenić M. Oralne bolesti, dijagnostika i terapija. Zagreb. Školska knjiga. 1987: 215-31.
  21. Olsen I, van Winkelhoff AJ. Acute focal infections of dental origin. *Periodontol* 2000. 2014 Jun;65(1):178-89.
  22. Li X, Kolltveit KM, Tronstad L, Olsen I. Systemic diseases caused by oral infection. *Clin Microbiol Rev*. 2000 Oct;13(4):547-58.
  23. Winkelhoff AJ, Abbas F, Siebers TJH. Hernieuwde aandacht voor extraorale gevolgen van ontstekingen in de mond [A renewed focus on extra-oral manifestations of oral infections]. *Ned Tijdschr Tandheelkd*. 2018 Sep;125(9):443-448. Dutch.
  24. Scannapieco FA, Cantos A. Oral inflammation and infection, and chronic medical diseases: implications for the elderly. *Periodontol* 2000. 2016 Oct;72(1):153-75.
  25. Cekić-Arambašin A. i suautori, *Oralna medicina*, Zagreb: Školska knjiga; 2005.

26. Olsen I, van Winkelhoff AJ. Acute focal infections of dental origin. *Periodontol* 2000. 2014 Jun;65(1):178-89.
27. Babu NC, Gomes AJ. Systemic manifestations of oral diseases. *J Oral Maxillofac Pathol*. 2011 May;15(2):144-7.
28. JJ Segura-Egea, K. Gould , B. Hakan Şen , P. Jonasson , E. Cotti , A. Mazzoni i sur. Antibiotici u endodonciji: pregled. *N Engl J Med*. 2016;50:1169-4
29. Barnett ML. The oral-systemic disease connection: An update for the practicing dentist. *JADA*. 2006;137:5S–6S
30. Nesse W, Spijkervet FK, Abbas F, Vissink A. Relatie tussen parodontale gezondheid en algemene gezondheid. 1. Luchtweginfecties en hart- en vaatziekten [Links between periodontal disease and general health. 1. Pneumonia and cardiovascular disease]. *Ned Tijdschr Tandheelkd*. 2006 May;113(5):186-90. Dutch.
31. Priyamvara A, Dey AK, Bandyopadhyay D, Katikineni V, Zaghlol R, Basyal i sur. Periodontal Inflammation and the Risk of Cardiovascular Disease. *Curr Atheroscler Rep*. 2020 Jun 8;22(7):28.
32. Pussinen PJ, Alftan G., Rissanen H., Reunanen A., Asikainen S., Knekt P. Protutijela na parodontalne patogene i rizik od moždanog udara. *Moždani udar*. 2004; 35 : 2020. – 2023.
33. Hosomi N., Aoki S., Matsuo K., Deguchi K., Masugata H., Murao K i sur. Povezanost serumskih protu-parodontalnih protutijela s ishemijskim moždanim udarom. *Cerebrovasc. Dis*. 2012; 34 : 385–392.
34. Chhibber-Goel J., Singhal V., Bhowmik D., Vivek R., Parakh N., Bhargava B i sur. Poveznice između oralnih komensalnih bakterija i aterosklerotičnih plakova u bolesnika s koronarnom arterijom. *NPJ Biofilmovi mikrobiomi*. 2016; 2 : 7.
35. Aarabi G, Heydecke G, Seedorf U. Roles of Oral Infections in the Pathomechanism of Atherosclerosis. *Int J Mol Sci*. 2018 Jul 6;19(7):1978.
36. Fernandes CP, Oliveira FA, Silva PG, Alves AP, Mota MR, Montenegro i sur. Molekularna analiza oralnih bakterija u zubnom biofilmu i aterosklerotskim plakovima bolesnika s vaskularnim bolestima. *Int. J. Cardiol*. 2014; 174 : 710–712.
37. Revest M, Egmann G, Cattoir V, Tattevin P. HACEK endokarditis: najnovije stanje. *Expert Rev Anti Infect Ther* 2016; 14: 523-530.

38. David TE, Regesta T, Gavra G, Armstrong S, Maganti MD. Kirurško liječenje paravalvularnog apscesa: dugoročni rezultati. *Eur J Cardiothorac Surg* 2007; 31: 43-48.
39. Fabijanić D., Lojpur M.: Odabrana poglavlja iz kardiologije i reanimatologije za praktičare dentalne medicine, Hrvatska stomatološka komora, Zagreb, 2009
40. Roerdink RL, Huijbregts HJTAM, van Lieshout AWT, Dietvorst M, van der Zwaard BC. The difference between native septic arthritis and prosthetic joint infections: A review of literature. *J Orthop Surg (Hong Kong)*. 2019 May-Aug;27(2)
41. Mercuri LG. Prevention and detection of prosthetic temporomandibular joint infections-update. *Int J Oral Maxillofac Surg*. 2019 Feb;48(2):217-224
42. Arvieux C, Common H. New diagnostic tools for prosthetic joint infection. *Orthop Traumatol Surg Res*. 2019 Feb;105(1S):S23-S30.
43. Vamos CA, Thompson EL, Avendano M., Daley EM, Quinonez RB, Boggess K. Oralne intervencije za promicanje zdravlja tijekom trudnoće: sustavni pregled. *Oralni epidemiol zajednice Dent*. 2015; 43 : 385–396.
44. Hajishengallis G. Parodontitis: od mikrobne imunološke subverzije do sistemske upale. *Nat Rev Immunol*. 2015; 15 : 30–44.
45. Han YW *Fusobacterium nucleatum* : komenzalno pretvoren patogen. *Curr Opin Microbiol*. 2015; 23 : 141–147.
46. Reyes L., Phillips P., Wolfe B., Golos TG, Walkenhorst M., Progulske-Fox A. *Porphyromonas gingivalis* i nepovoljan ishod trudnoće. *J oralni mikrobiol*. 2018;
47. Chaparro A., Blanlot C., Ramirez V., Sanz A., Quintero A., Inostroza C. *Porphyromonas gingivalis*, *Treponema denticola* i Toll-like receptor 2 povezani su s hipertenzivnim poremećajima u tkivu posteljice: studija slučaja i kontrole . *J Periodontal Res*. 2013; 48 : 802–809.
48. Cekić-Arambašin A, Sistig S, Vučićević-Boras V. Connesczion between the course of neurodermitis and oral focus finding. *Acta Stomatol Croat*. 2000;34(1):89-94
49. Dinkova A, Kirova D, Gavasova G, Drangov M, Gospodinov DL. Slučaj alopecije areata poreklu iz zubnog fokusa. *J iz IMAB-a* . 2014.; 20 (5): 669-673.