

Biološki mehanizmi izbjeljivanja zubi

Nekić, Mellory

Undergraduate thesis / Završni rad

2021

Degree Grantor / Ustanova koja je dodijelila akademski / stručni stupanj: **Josip Juraj Strossmayer University of Osijek, Faculty of Dental Medicine and Health Osijek / Sveučilište Josipa Jurja Strossmayera u Osijeku, Fakultet za dentalnu medicinu i zdravstvo Osijek**

Permanent link / Trajna poveznica: <https://um.nsk.hr/um:nbn:hr:243:919554>

Rights / Prava: [In copyright](#) / [Zaštićeno autorskim pravom.](#)

Download date / Datum preuzimanja: **2024-07-15**

Repository / Repozitorij:

[Faculty of Dental Medicine and Health Osijek
Repository](#)



**SVEUČILIŠTE JOSIPA JURJA STROSSMAYERA U
OSIJEKU**

**FAKULTET ZA DENTALNU MEDICINU I ZDRAVSTVO
OSIJEK**

Preddiplomski sveučilišni studij dentalna higijena

Mellory Nekić

**BIOLOŠKI MEHANIZMI IZBJLJIVANJA
ZUBI**

Završni rad

Osijek,2021.

**SVEUČILIŠTE JOSIPA JURJA STROSSMAYERA U
OSIJEKU
FAKULTET ZA DENTALNU MEDICINU I ZDRAVSTVO
OSIJEK**

Preddiplomski sveučilišni studij dentalna higijena

Mellory Nekić

**BIOLOŠKI MEHANIZMI IZBJLJIVANJA
ZUBI**

Završni rad

Osijek, 2021.

Rad je ostvaren na Fakultetu za dentalnu medicinu i zdravstvo Osijek

Mentor rada: doc.dr.sc. Stjepan Siber

Komentor rada: prim.dr.sc. Miroslav Sikora

Lektor hrvatskog jezika: Matej Peharda mag.educ.philol.croat. et mag.educ.hist.

Lektor engleskog jezika: Marija Posavac profesor njemačkog jezika i književnosti i engleskog jezika i književnosti.

Rad ima: 31 list i 5 slika

Znanstveno područje: Biomedicina i zdravstvo

Znanstveno polje: Dentalna medicina

Znanstvena grana: Restaurativna dentalna medicina i endodoncija

Ovaj rad posvećujem svojoj mami, sestri i svom djedu za neizmjernu ljubav, podršku i vjeru u mene, bez njih sve ovo ne bi bilo moguće! Zahvaljujem svojoj baki na svakog molitvi.

Mama hvala što si uvijek vjerovala u mene. Samo želim reći da sve ovo što jesam i sve ono što se nadam ću postići u svom životu dugujem tebi. Hvala za svaku riječ, ljubav i podršku.

Hvala mom dečku Alenu na svakoj podršci i ljubavi tijekom školovanja.

Hvala mojim prijateljicama Leonardi i Ivoni na podršci pri pisanju ovog rada.

Želim se od srca zahvaliti svom komentoru doktoru Miroslavu Sikori na svakoj pomoći i vremenu izdvojenog za pisanje završnog rada.

*Hvala ti na pokazivanju moga puta, hvala ti u ostvarenju mojih snova kroz koje si me vodio, ti si najsjajnija zvijezda na nebu. I nadam se da si ponosan na mene kao što sam ja na tebe.
Hvala tata!*

Sadržaj

1.UVOD	1
2.UZROCI NASTANKA OBOJENJA ZUBI	2
2.1.Egzogena (ekstrinzična) obojenja zuba	2
2.2.Endogena (intrinzična) obojenja zuba	3
3.AKTIVNI SASTOJCI (SREDSTVA) ZA IZBJELJIVANJE ZUBI	4
3.1.Vodikov peroksid	4
3.2.Karbamid peroksid	4
3.3.Natrijev perborat	5
3.4.Pomoćna sredstva u materijalima za izbjeljivanje	5
4.MEHANIZAM IZBJELJIVANJA ZUBI	7
5.INDIKACIJE I KONTRAINDIKACIJA ZA IZBJELJIVANJE	8
5.1.Indikacija za izbjeljivanje zubi.....	8
5.2.Djelomične indikacije.....	8
5.3.Kontraindikacije za izbjeljivanje zubi.....	8
6.TEHNIKE IZBJELJIVANJA ZUBI	10
6.1.Izbjeljivanje vitalnih zubi.....	10
6.2. Izbjeljivanje avitalnih zubi	11
7.BIOLOŠKI ASPEKTI IZBJELJIVANJE ZUBI	14
7.1.Postoperativna preosjetljivost	14
7.2.Utjecaj na meka tkiva usne šupljine	15
7.3.Utjecaj na tvrda zubna tkiva	15
7.3.1.Utjecaj na caklinu.....	15
7.3.2.Utjecaj na dentin.....	16
7.3.3.Cervikalna resorpcija korijena	16
7.3.4.Utjecaj na ispune i restoracije	17
7.3.5.Genotoksični i citotoksični učinak preparata za izbjeljivanje	17
7.3.6.Sistemska toksičnost vodikovog peroksida	18
8.ZAKLJUČAK	19
9.SAŽETAK	20
10.SUMMARY	22
11.LITERATURA	24
12.ŽIVOTOPIS	26

1.UVOD

U današnjem vremenu vrlo se često susrećemo s pojmom „lijepog“. Sve što su stvorili priroda i čovjek možemo svrstati pod pojmom „lijepog“. Ljepota ovisi o mnogobrojnim faktorima koji se nalaze u oku promatrača, ali i o vremenu u kojemu se nalazimo.

Veliki estetski problemi se u današnje vrijeme upravo pronalaze u dentalnoj medicini jer je ljudsko lice dio tijela koje je sve vrijeme otkriveno i tako dostupno svakom oku.

Danas pacijenti sve više teže za estetskim izgledom zuba nego samom problematikom. Estetika se većinom bazira na izgled prednjih zuba, no osim uz funkciju, ne treba zanemariti izgleda stražnjih zuba koji daju širinu, ali i dubinu osmijeha. Time postaje bitna estetika zuba od samog zdravlja i funkcije stomatognatnog sustava.

Veliko nezadovoljstvo vlastitim izgledom dolazi od same boje zuba. Pacijenti svoju boju zuba procjenjuju uvijek puno tamnijom nego što to ona jest. Većina pacijenata teži za takozvanim *hollywoodskim* osmijehom.

Obojenja zuba nastaju radi djelovanja raznih čimbenika. Vanjska obojenja zuba nastaju na samoj plohi zuba, a nastaju zbog nedovoljne oralne higijene, nakupljanjem naslaga i upotrebe kromatogene hrane i pića.

Od aktivnih sastojaka materijala za izbjeljivanje zubi, danas se koriste natrij peroborat, vodikov peroksid, karbamid peroksid i njihove varijante. Najpopularnija tehnika izbjeljivanja zubi je tehnika izbjeljivanja zubi samostalno kod kuće zbog lakoće i cijene. Koriste se najčešće individualne udlage i trake za izbjeljivanje. U ordinacijama se izbjeljivanje obavlja pomoću sredstava s višom dozom aktivnog sastojka.

Najčešće komplikacije pri izbjeljivanju zuba su iritacija gingive i preosjetljivost zubi. Uglavnom su navedene nuspojave blage i kratkog vijeka trajanja.

2.UZROCI NASTANKA OBOJENJA ZUBI

Zdrav bijeli osmijeh nalazi se na skoro svakoj listi želja. Prirodna boja zuba svake osobe zavisi od sastava gustoće i građe tkiva zuba. Široka je paleta boje zuba koja varira od žute do bijele, a razlikuje se od osobe do osobe. Postoji mnogo razloga zašto zubi mogu potamniti. Neke ne možemo kontrolirati, poput godina ili nezgoda u mladosti koje mogu poremetiti razvoj zubne cakline. Zato je važno sa stomatologom razgovarati o uzrocima nastanka obojenja zubi. Stomatolog može odrediti je li promjena u boji zuba jednostavno mrlja uzrokovana čimbenicima načina života ili je u možda u pitanju zdravlje zuba. U nastavku rada dotaknut ćemo se stručnijih termina koji objašnjavaju obojenje zubi, a to su egzogena i endogena obojenja zubi.

2.1.Egzogena (ekstrinzična) obojenja zuba

Vanjska ili egzogena mrlja označava površnu vrstu promjene boje koja zahvaća najizloženiji sloj zuba odnosno caklinu. Postoje mnogi uzroci egzogenih obojenja zuba.

Npr. kromatogeni uzroci obojenja caklina ili sloja pelikule:

- kava
- čaj
- crno vino
- sokovi
- povrće
- začini
- duhan

Nadalje, naknadne kemijske reakcije uzrokovane:

- tekućinama za ispiranje usta koje sadrže bakrene soli
- kalijev permanganat
- kationski antiseptici.

Ostali uzroci mogu biti:

- zubni karijes
- stare ispune
- meka i tvrda taloženja na zubu tj. plak i kamenac
- traume zuba (1).

Iako vanjske mrlje nisu toliko postojane kao unutarnje, one neće reagirati na redovno četkanje zubi. Čak i proizvodi za izbjeljivanje zubi koji se prodaju bez recepta mogu imati mali učinak. Jer te mrlje mogu biti duboko ukorijenjene. Najučinkovitije način liječenja vanjski mrlja je profesionalno izbjeljivanje zubi. Profesionalna sredstva za izbjeljivanje smanjuju mrlje i poboljšavaju boju zubi za do 8 nijansi.

Osim izbjeljivanja u stomatološkim ordinacijama lakša vanjska obojenja uklanjaju se pjeskarenjem, čišćenjem kamenca i korištenjem abrazivnih pasta (1).

2.2.Endogena (intrinzična) obojenja zuba

Intrinzična odnosno unutarnja diskoloracija nastaje unutar zuba i nije ih moguće ukloniti jednostavnim površinskim postupcima poliranja. Dije se na preeruptivna i posteruptivna.

Uzroci preeruptivnih endogenih diskoloracija mogu biti:

1. metabolički poremećaj
2. nasljedni poremećaji (amelogenesis imperfecta, dentinogenesis imperfecta, pigmentna inkontinencija),
3. jatrogeni uzroci (tetraciklinska obojenja. dentalna fluoroza)

Endogene, posteruptivne diskoloracije uzrokovane su restaurativni materijalima i postupcima, kao i endodontskom terapijom, karijesom, traumom i starenjem zubi.

3.AKTIVNI SASTOJCI (SREDSTVA) ZA IZBJELJIVANJE ZUBI

Najčešći način liječenja unutrašnje boje je izbjeljivanje peroksidom. Zbog svog antimikrobnog djelovanja peroksid je korišten u stomatologiji za liječenje različitih oralnih stanja. Većina sustava za izbjeljivanje koristi bilo vodikov peroksid i karbamid peroksid, a u novije vrijeme kombinaciju oba. Kemija je slična, budući da se karbamid peroksid ili urea peroksid razgrađuje u vodikov peroksid u prisutnosti vode (2).

3.1.Vodikov peroksid

Vodikov peroksid oksidirajuće je sredstvo s dezinfekcijskim, antivirusnim i antibakterijskim djelovanjem. Vodikov peroksid je bezbojna tekućina. Tijekom aplikacije samoga gela stvara je interakcija s vlažnom strukturom zuba i oslobađaju se molekule kisika koje su odgovorne za bijeljenje zubi. Vodikov peroksid se temelji na bazi vode zato je prilike uporabe vodikov peroksida smanjena mogućnost dehidracije. Vodikov peroksid može se pronaći u različitim postotcima, uglavnom se koristi u koncentraciji od trideset do trideset i pet posto (1).

3.2.Karbamid peroksid

Drugi naziv za karbamid peroksid je urea hidrogen peroksid. Dostupna koncentracija iznosi od 3 do 15 %. Po težini karbamid peroksid sadrži 33 % vodikovog peroksida, pa npr. gel za izbjeljivanje s 10 % karbamid peroksida sadrži sličnu razinu aktivne tvari kao i pasta koja sadrži 3,3 % vodikovog peroksida. Tijekom samog procesa izbjeljivanja, ovaj peroksid resorbira se na ureu i vodikov peroksid. Urea se zatim resorbira na ugljikov dioksid i amonijak, a vodikov peroksid dopire do unutarnjeg dijela zuba i potiče kemijsku reakciju izbjeljivanja. Najčešća koncentracija karbamid peroksida u kućnoj upotrebi iznosi 10 % (1). Predlaže se da se karbamid peroksid koristi u kraćim periodima kako ne bi došlo do potencijalnog dugoročnog oštećenja zubi (3).

3. AKTIVNI SASTOJCI (SREDSTAVA) ZA IZBJELJIVANJE ZUBI

Ostali razlozi korištenja ove vrste peroksida:

- održavanje oralne higijene
- ispiranje nakon operacije
- parodontitis
- afte
- gingivitis (1).

3.3. Natrijev perborat

Natrijev perborat naziva se perboratna kiselina ili metaperborat. Koristi se u obliku bijelog praha, topljiv je u vodi, stabilan na suhom i hladnom zraku. Obično je dostupan u granuliranom obliku koji se mora samljati u prah prije uporabe. Vrste su natrijevog perborata: monohirant, tetrahidrant i trihidrat. Najstarije i najraširenije sredstvo za izbjeljivanje je natrijev perborat koji se tijekom uporabe hidrolizira te stvara vodikov peroksid i borat. Natrijev perborat je lakše kontroliran i sigurniji od koncentrirane otopine vodikovog peroksida, radi toga se upotrebljava za unutarnje izbjeljivanje zubi. Ima antiseptičko i dezinfekcijsko djelovanje (4).

3.4. Pomoćna sredstva u materijalima za izbjeljivanje

Materijali za izbjeljivanje osim aktivnih tvari sadrže i:

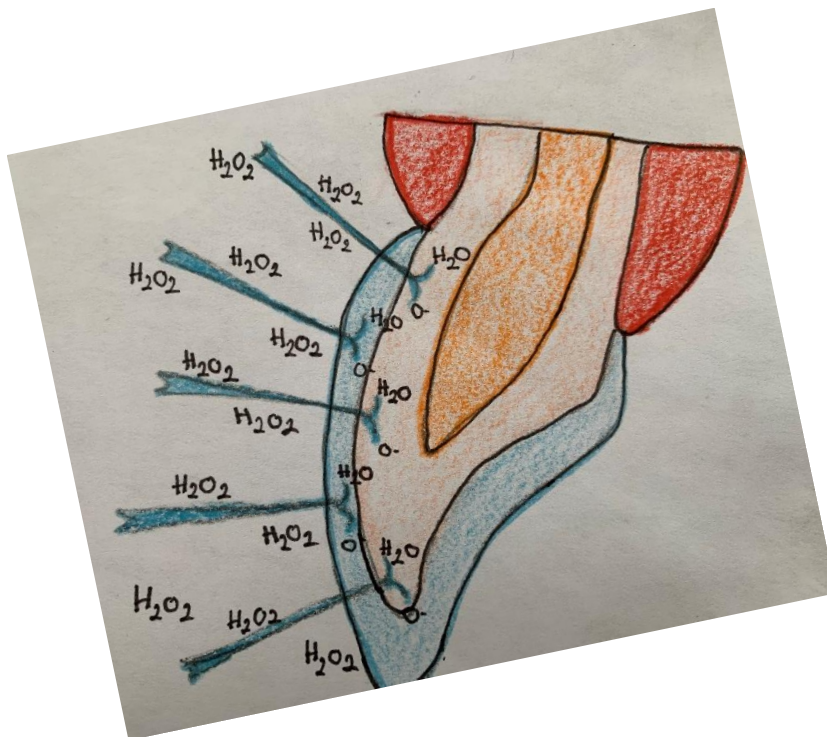
- sredstva za zgušnjavanje (npr. Karboksipolimetilen)
- Urea (prirodno se nalazi u tijelu, proizvodi se u žlijezdama slinovnicama, a prisutna je u slini i gingivalnoj crevikularnoj tekućini. Učinak na pH ovisi o koncentraciji uree i trajanju njezine primjene. Poboľšava druge poželjne osobine, poput antikancerogenih učinaka, stimulacije sline i svojstva zacjeljivanja rana).
- Vehikulum glicerina (karbamid peroksid je formuliran s glicerinskom bazom koja povećava viskoznost pripravka i olakšava manipulaciju, to može dehidrirati zub. Dehidracijski učinak i gutanje glicerina u otopini mogu biti odgovorni za grlobolju koja se ponekad prijavljuje kao nuspojava pri uporabi ovih sredstava).
- surfaktante i disperzante (surfaktant djeluje kao sredstvo za površinsko vlaženje koje dopušta vodikovom peroksidu da difundira preko granice gela-zuba. Disperzant održava pigment u suspenziji).

3.AKTIVNI SASTOJCI (SREDSTAVA) ZA IZBJELJIVANJE ZUBI

- Konzervansi (sve otopine sadrže konzervanse kao što su npr. fosforna kiselina i citroksain koji prelaze u metale koji ubrzavaju razgradnju vodikovog peroksida).
- Aroma/okus (služe za promjenu okusa gela radi pristupačnosti pacijentu) (1).

4.MEHANIZAM IZBJELJIVANJA ZUBI

Točan mehanizam izbjeljivanja zuba nije u cijelosti razriješen, ali se uglavnom pripisuje reakciji „oksidacije“. Vodikov peroksid, najčešće korišteno sredstvo za izbjeljivanje, jako je oksidirajuće sredstvo sa sposobnošću stvaranja visoko reaktivnog kisika i perhidroksil radikais. U kiselom okolišu stvara se više radikala kisika, dok se u baznom okruženju stvara više perhidroksilnih radikala s većom oksidacijskom moći. Tijekom postupka izbjeljivanja, ti visoko reaktivni radikali prodiru u organsku matricu cakline i dentina, dospivajući u pulpu za 5 do 15 minuta, što je vidljivo na slici 1. Ti radikali ne samo da mijenjaju korijen ili caklinu uklanjanjem vanjskih mrlja, već i mijenjaju boju dentina pogođene intrinzičnim mrljama. Tijekom početnog izbjeljivanja, visoko pigmentirani spojevi ugljikovog prstena otvaraju se i pretvaraju u lance svjetlije boje. Postojeći spojevi ugljikovih dvostrukih veza, obično žuto pigmentirani, pretvaraju se u hidroksilne skupine, koje su obično bezbojne. Kako se ovaj proces nastavlja, zub se neprestano posvjetljuje. Međutim, proces na kraju dostiže točku zasićenja pri čemu kontinuirano izbjeljivanje više ne utječe na boju zuba. Treba paziti da se liječenje prekine u tom trenutku kada se to počne događati. Prekomjerno izbjeljivanje moglo bi utjecati na strukturu zuba, uzrokujući krhkost zuba i povećanu poroznost, radi sigurnog izbjeljivanja zubi cijeli postupak stoga treba izvesti pod nadzorom stomatologa (5).



SLIKA 1. Proces izbjeljivanja

5.INDIKACIJE I KONTRAINDIKACIJA ZA IZBJELJIVANJE

Svakom pacijentu treba pristupati individualno kako bi izbjeljivanje zubi bilo što uspješnije i pravilnije. Uvijek treba imati na umu da nije svaki pacijent kandidat za izbjeljivanje zato je potrebno napraviti temeljiti pregled svakog pacijenta. Potrebno je otkriti zbog čega je došlo do diskoloracije zuba i utvrditi indikacija i kontraindikacije.

5.1.Indikacija za izbjeljivanje zubi

- vanjska obojenja zubi koja su nastala prilikom ingestije kromogene hrane i pića, prevelike konzumacije klorheksidina i pušenjem cigareta
- promjena boje unutar zuba nastalih različitim uzrocima kao što su trauma, dentalna fluoroza i tetraciklinska obojenja.
- promjene koje uzrokuje starenje
- pacijentovi estetski zahtjevi
- restaurativna terapija kao sklop izbjeljivanja.

5.2.Djelomične indikacije

- ozbiljna fluoroza
- diskoloracije uzrokovane tetraciklinima.

5.3.Kontraindikacije za izbjeljivanje zubi

- sve diskoloracije zuba koja su nastala na samoj površini zuba i koja se mogu očistiti i ukloniti profesionalno u dentalnoj ordinaciji.
- jako raširene pulpne komorice najčešće kod mladih trajnih zubi
- osjetljivost zbog eksponirane površine korijena
- pulpitis
- neadekvatno ispunjeni korijenski kanali i periapikalni procesi
- velik gubitak cakline
- vidljive frakture cakline
- zubi koji imaju velike ispune ili rubne pukotine
- zubi koji imaju kompozitnu ispunu, estetske krunice ili fasete koje ne odgovaraju bojom
- zubi s karijesom
- obojenja koja su nastala metalnim ionima

5.INDIKACIJE I KONTRAINDIKACIJE ZA IZBJELJIVANJE

- pacijenti koji su mlađi od 10 godina
- trudnoća i dojenje
- alergije na sredstva i materijale za izbjeljivanje zubi
- nerealna očekivanja
- nemotivirani pacijenti koji imaju nezdrave navike kao što su pušenje, pijenje crne kave i obojenih pića
- pacijenti koji imaju jak podražaj na povraćanje od nošenja udlaga (6, 7).

6.TEHNIKE IZBJELJIVANJA ZUBI

Postoje vitalni i avitalni postupci izbjeljivanja zubi.

6.1.Izbjeljivanje vitalnih zubi

Izbjeljivanje vitalnih zubi se provodi u ordinacijama profesionalno ili kod kuće ovisno gdje se provodi i na koji način razlikujemo četiri postupaka izbjeljivanja:

1.Profesionalno izbjeljivanje ili *in-office bleaching* vrši se u stomatološkoj ordinaciji. Postoji nekoliko tehnika za izbjeljivanje vitalnih zubi u stomatološkim ordinacijama, a sve se temelje na upotrebi koncentrirane otopine vodikovog peroksida. Postoji niz koncentriranih gelova za izbjeljivanje koji se mogu koristiti, neki koriste toplinu i svjetlost da kataliziraju ili ubrzaju reakciju dok drugi ne. Iako sve tehnike djeluju u različitom stupnju, može postojati dramatična razlika u učinkovitosti izbjeljivanja među njima. Standardno sredstvo za izbjeljivanje zubi je 30-35 % otopina vodikovog peroksida. Prije samog početka izbjeljivanja, uzimaju se početne fotografije prije tretmana kao osnovni podaci. Zatim se zubi moraju očistiti od svih površinskih mrlja ili plaka. Nakon toga treba zaštititi i izolirati zube. Zaštititi sva meka tkiva i gingivu. Postupak započinjemo stavljanjem materijala za izbjeljivanje na zube u nekoliko navrata po određeni broj minuta, ovisno o samom proizvođaču i koncentraciji sredstava. Slijedi ispiranje gela za izbjeljivanje od strane stomatologa i uvid u učinjeno (8).

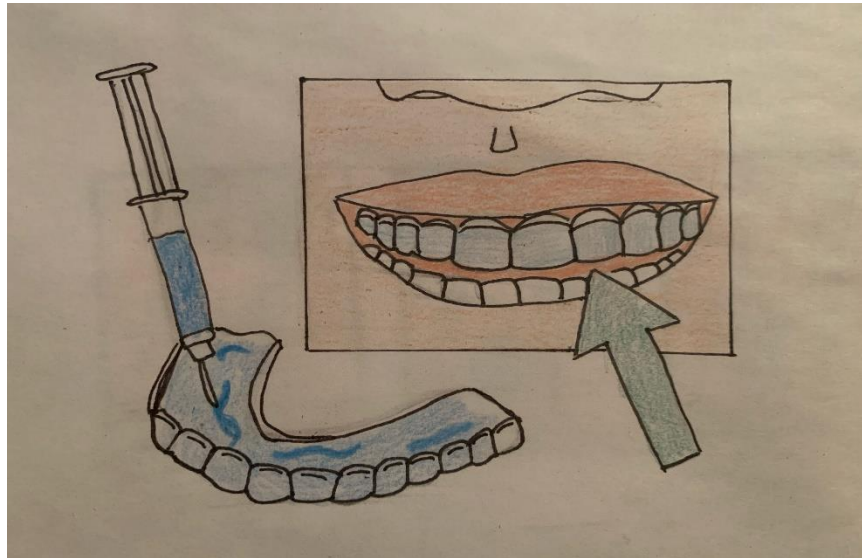
2.Izbjeljivanje pod nadzorom stomatologa

Kod ove tehnike se stavlja prilagođena udlaga pacijenta koja je napunjena vodikovim ili karbamidnim peroksidom visoke koncentracije (35-45 %) koja se stavlja usta na minimalno 30 minuta do 2 sata.

3.Izbjeljivanje kod kuće

Ova tehnika se naziva *at-home bleaching*, što sam naziv govori da se izvodi samostalno kod kuće. Tehnika uključuje primjenu blagog sredstva za izbjeljivanje na zube nošenjem u osobnu udlagu napravljenu od strane stomatologa, što je prikazano na slici 2. Koriste se sredstva nižih koncentracija, vodikov peroksid do maksimalne koncentracije od 10 %, te karbamid peroksida

do 22 %. Međutim, zbog usporedne jačine sredstava za izbjeljivanje, potrebno je puno više vremena da se postignu željni rezultati. Obično će vitalno izbjeljivanje zubi kod kuće postići optimalnu boju kroz otprilike dva do šest tjedana. Brzina postizanja konačnih rezultata prvenstveno ovisi o dnevnom tretmanu ili vremenu izlaganja, te stupnju promjene boje prisutne u zubima. Ne možemo u potpunosti predvidjeti rezultate izbjeljivanja, no istraživanja su pokazala kako je uspješnost izbjeljivanja kod kuće 90 % uspješnija (9, 10).



SLIKA 2. Izbjeljivanje s individualnim udlagama

4.Izbjeljivanje koje pacijent provodi samoinicijativno kod kuće

Takvo izbjeljivanje nije pod nadzorom stomatologa. Koriste se komercijalni (*over the counter*) proizvodi koji su namijenjeni kućnoj uporabi. Koriste se različite paste za zube, gelovi, trakice, olovke i slične stvari koji sadrže određenu koncentraciju vodikovog i karbamidnog peroksida. Postoji velika opasnost od preosjetljivosti zubi do većih problema i upala radi nekontrolirane uporabe (11).

6.2. Izbjeljivanje avitalnih zubi

Uzroci su nastajanja unutarnjih diskoloracija zuba:

- krvarenje u dentin zbog traume zuba. Željezo se oslobađa tijekom hemolize i pretvara se u crni željezov sulfid uzrokujući sivo obojenje zuba.
- degradacija pulpnog tkiva. Razgrađivi proteini mogu uzrokovati promjenu boje.
- materijali za punjenje korijenskih kanala.

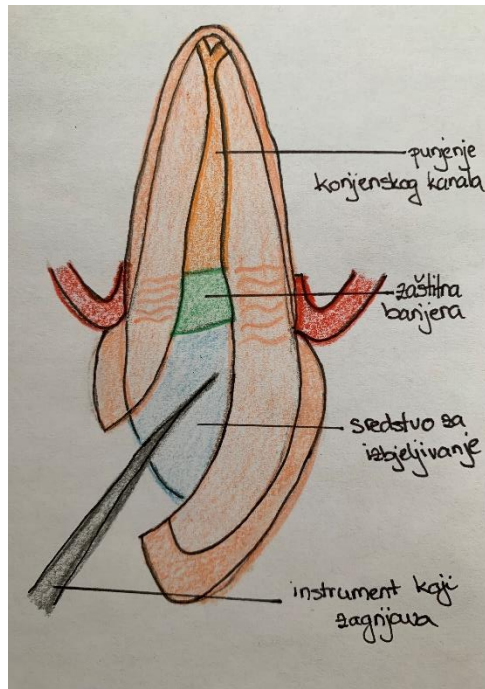
Koristi se vodikov peroksid ili natrijev perborat. Različite se tehnike temelje na zajedničkom mehanizmu djelovanja: sredstvo za izbjeljivanje oslobađa aktivni kisk unutar komore pulpe, odakle difundira u dentinske tubule. Oksidira i izbjeljuje željezov sulfid i druge pigmente prisutne u dentinskim tubulusima.

Tehnike unutarnjeg izbjeljivanja:

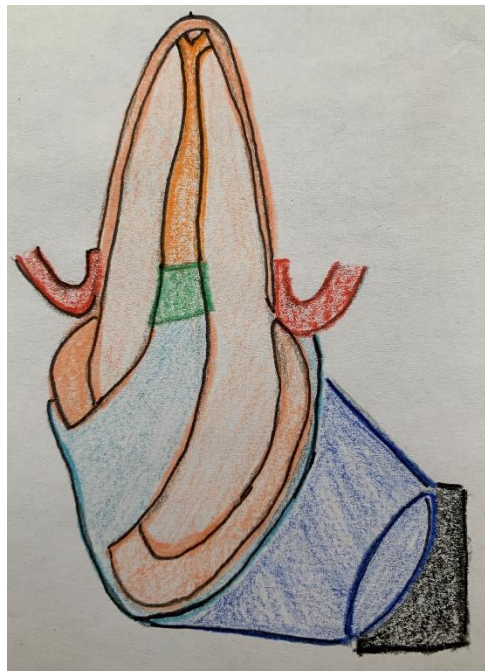- *walking bleach*
- termokatalička tehnika.

1. *Walking bleach* tehnika u kojoj se mješavina natrijevog perborata i vode stavlja u pulpnu komoru odnosno kavitet, zatvorena na mjestu i ostavljena da djeluje pet do sedam dana. Mješavina se mijenja tjedno dok se ne postigne željni rezultat. Prije samog početka površinu zuba treba temeljito očistiti kako bi se procijenio stupanj promjene zuba. Pacijenta treba obavijestiti da rezultati terapije izbjeljivanja nisu uvijek predvidljivi i da nije zajamčen potpuni oporavak boje u svim slučajevima. Prije liječenja potrebno je napraviti radiografiju radi provjere kvalitete ispune korijena. Priprema pulpne šupljine. Zadnje slijedi primjena sredstva za izbjeljivanje, a koristi se natrijev perborat pomiješan s destiliranom vodom. Pacijent završava s terapijom kada je zadovoljan s bojom zuba te se kavitet zatvara trajnim kompozitom dva tjedna nakon završenog postupka.

2. Termokatalička tehnika je nanos 30-35 % vodikovog peroksida na šupljinu pulpe, a zagrijani instrument ili UV svjetlo koristi se za aktiviranje sredstva za izbjeljivanje kako bi se povećala njegova učinkovitost, što je prikazano na slici 3. i na slici 4. Tretman se ponavlja najmanje dva puta ili većinom i više tijekom jednog tretmana. Ne preporuča se kao jedna od metoda jer destruktivna, stoga je najčešća i najbolja metoda *walking bleach* za izbjeljivanje avitalnih zubi (4).



SLIKA 3. Termokataličko izbjeljivanje zubi



SLIKA 4. Izbjeljivanje aktivacijom svijetla avitalnog zuba

7.BIOLOŠKI ASPEKTI IZBJELJIVANJA ZUBI

7.1.Postoperativna preosjetljivost

Osjetljivost zuba uobičajena je tijekom tretmana izbjeljivanja. Gotovo sva osjetljivost koja nastaje tijekom izbjeljivanja je prolazan i blijedi nakon što je tretman izbjeljivanja prekinut. Osjetljivost zuba obično traje do 4 dana nakon prestanka tretmana izbjeljivanja (1). Osjetljivost je česta nuspojava pri izbjeljivanju zuba. Oko 67 % pacijenata može doživjeti neku vrstu osjetljivosti u nekoj fazi tijekom izbjeljivanja. Osjetljivost dentina javlja se kada su dentinski tubuli otvoreni i izloženi u usnoj šupljini. Prisutnost otvorenih tubula povezana je s povećanom aktivacijom vlakana boli unutar pulpe pri nanošenju hladnih podražaja na površinu zuba. Osjetljivost nakon tretmana obično je povezana s malim mikroskopskim oštećenjima cakline i dubinskim porama, koje omogućuju prodiranje sredstva za izbjeljivanje u dentinske tubule i na kraju pulpu, uzrokujući reverzibilni pulpitis i posljedično toplinska osjetljivost u zubima, ali ne uzrokuje trajno oštećenje pulpe (10). Preosjetljivost je javlja pri uporabi velikih količina i koncentracija agensa i kod duge uporabe sredstava za izbjeljivanje. U razgovoru s pacijentom bitno je objasniti kako je stanje preosjetljivosti prolazno i da će proći kroz par dana. Potrebno je stoga, pacijenta pregledati i uzeti anamnezu i saznati dali je pacijent imao prije problem s preosjetljivosti zuba.

Preosjetljivost je moguće liječiti na dva načina, a to su pasivna i aktivna terapija. Kod pasivne terapije je uklanja višak gela i smanjuje se količina gela, snižava se koncentracija sredstva te se preporuča da se udlage sa sredstvom za izbjeljivanje ne nose svakoga dana.

Aktivno se može djelovati preparatima fluora i/ili kalij nitrata. Mogu se primjenjivati kao samostalni preparati ili su dio sastava gela za izbjeljivanje. Koriste se paste sa solju kalija i kalcijev fosfat (12).

Ako se javi jaka bol mogu se prepisati i analgetici (13).

7.2.Utjecaj na meka tkiva usne šupljine

Vodikov peroksid (30-35 %) je kemijski spoj koji uzrokuje kemijske opekline i ulegnuća gingivi. Pri postupku trebamo zaštititi zube i meka tkiva i izbjeljivanje izvesti na što sigurniji način. Za intrakoronarno izbjeljivanje koristi se gumeni štitnik, a mogu se koristiti i kolčići zubni konac.

Uoči avitalnog izbjeljivanja zubi potrebno je obavezno utvrditi je li endodoncija korijena klinički i radiološki ispravno ispunjena. Poželjno je izbjegavanje kiselinog jetkanja jer omogućuje prodor oksidansa. Područje sluznice i okolnih mekih tkiva potrebno je zaštititi kako ne bi došlo do iritacije mekog tkiva. Ukoliko dođe do iritacije potrebno je područje temeljito isprati vodom kako bi se učinak suzbio. Postoje mnogi uzroci koji mogu dovesti do iritacije. Jedan od uzorka su individualne udlage koje nisu tehnički ispravne pa dovode do propuštanja sredstva za izbjeljivanje. Kod pacijenta tijekom izbjeljivanja moguća je čudna promjena okusa i grlobolja, koja je prolazna. Iracije mekih tkiva i gingive su česti, ali i prolazni (1).

7.3.Utjecaj na tvrda zubna tkiva

7.3.1.Utjecaj na caklinu

Još uvijek nije proučen utjecaj materijala koji se koriste pri izbjeljivanju na tvrda zubna tkiva. Nekoliko *in vitro* istraživanja obradilo je morfološke promjene cakline nakon izbjeljivanja zuba. Istraživanje je pokazalo kako površina cakline koja je izložena sredstvom za izbjeljivanje pokazuje male morfološke promjene, za razliku od one površine cakline koja nije bila izložena sredstvu za izbjeljivanje. Visoka koncentracija karbamid peroksida bila je štetna za cjelovitu površinu cakline, ali je oštećenje bilo manje od onog vidljivog nakon jetkanja s fosfornom kiselinom. Smanjena mikrotvrdoća cakline povezana je s demineralizacijom tj. dolazi do gubitka mineralnog sadržaja iz vanjske zubne strukture. Mnogobrojna istraživanja pokazuju da su zubi osjetljivi na vanjsku promjenu boje zbog povećane hrapavosti koja je nastala postupkom izbjeljivanja (14).

7.3.2.Utjecaj na dentin

Preosjetljivost na dentin može se opisati kao bolna nuspojava u jednom ili više zuba koja rezultat toplinskog mehanizma ili kemijskom podražaja. Morfološke promjene dentina jednake su morfološkim promjenama cakline pri primjeni vodikovog i karbamid peroksida. Smanjena elastičnost dentina posljedica je izravnog nanošenja 10 % karbamid peroksida. Tijekom četrnaest dana poslije postupka izbjeljivanja zubi izbjegavati adhezivne postupke (15).

7.3.3.Cervikalna resorpcija korijena

Postoji veliki broj trauma zuba stoga je teško odrediti je li oštećenje resorpcije korijena nastalo posljedicom učinkom izbjeljivača ili trauma. Visoka koncentracija vodikovog peroksida u kombinaciji sa zagrijavanjem može unaprijediti cervikalnu resorpciju korijena, što je prikazano na slici 5. Temeljni mehanizam za ovaj učinak nije definiran, ali je objašnjeno da sredstvo za izbjeljivanje dospijeva u parodontna tkiva kroz dentinske tubuluse te pokreću upalnu reakciju.

Endodonske resorpcije možemo razvrstati u:

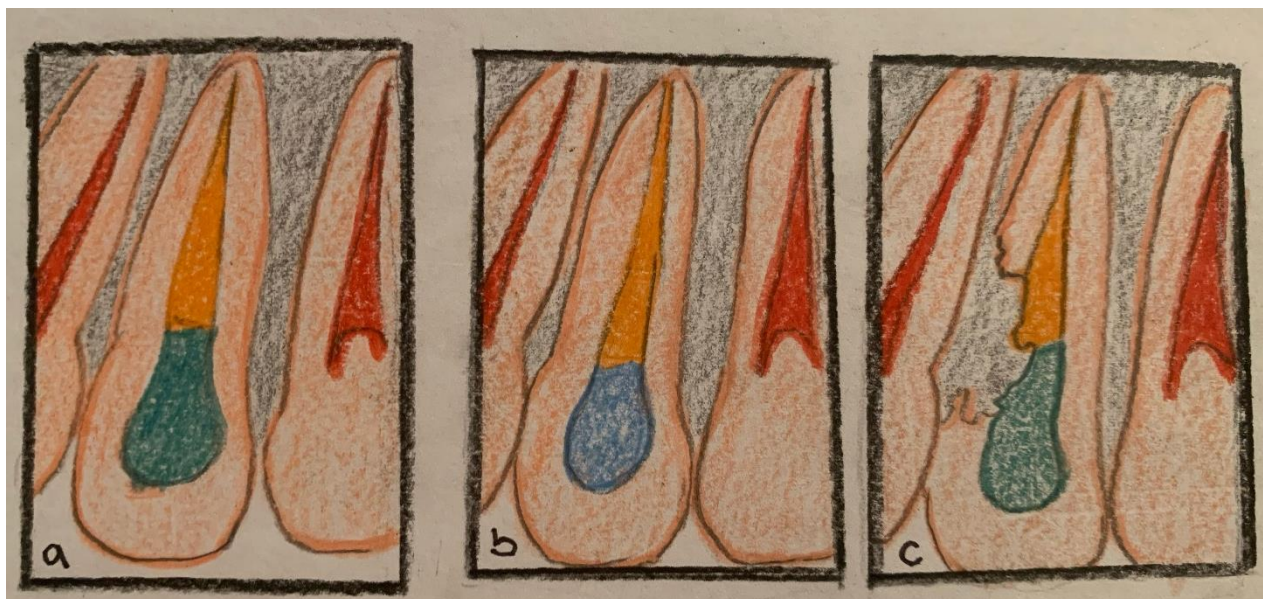
- internu,
- eksternu i
- periapeksnu resorpciju.

Internu resorpciju dijelimo na:

- intrakoronarnu
- intrakanalnu

Također intrakanalna resorpcija može biti:

- u koronarnoj
- srednjoj
- i apikalnoj trećini korijenskog kanala (16).



SLIKA 5. Prikaz mehaničkog nastanka resorpcije korijena

7.3.4. Utjecaj na ispune i restoracije

Povećano opuštanje žive i dentalnih amalgama izloženi djelovanju karbamid peroksida kroz duže vrijeme zabilježeno je kod amalgamskih ispuna. Količina žive koja se ispušta ovisi o vrsti amalgama i sredstva za izbjeljivanje. Povećana topljivost nakon izbjeljivanja zubi zabilježena je kod staklenih ionomera i drugih cemenata. Keramika ne pokazuje nikakve promjene nastale nakon izbjeljivanja. Izgled, struktura i boja kod izbjeljivanja kompozitnih ispuna ostaje gotovo nedirnuta. Nakon provedbe izbjeljivanja zubi, treba proći određeni vremenski period za izradu kompozitnih ispuna.

7.3.5. Genotoksični i citotoksični učinak preparata za izbjeljivanje

U istraživanjima se pokazalo da vodikov peroksid ima slab potencijal za izazivanje kancerogenih tvari. Mehanizam je nejasan, ali se genotoksično djelovanje ne može isključiti jer su slobodni radikali nastali iz vodikovog peroksida sposobni napasti DNK. Čini se da je malo vjerojatno da će proizvodi za oralno zdravlje koji sadrže ili oslobađaju vodikov peroksid do 3,6 % vodikov peroksid povećati rizik od raka kod pojedinaca, osim kod onih koji imaju povećan rizik od raka usne šupljine zbog upotrebe duhana, zlouporabe alkohola ili genetske sklonosti (17).

U vezi s dostupnim podacima o genotoksičnosti i karcinogenosti vodikova peroksida International Agency for Research on Cancer 1999. donosi sljedeće zaključke:

1. postoje ograničeni dokazi o genotoksičnosti i karcinogenosti dobivenim na eksperimentalnim životinjama,
2. postoje neadekvatni dokazi o genotoksičnosti dobivenim na ljudima.

Sukladno tome, International Agency for Research on Cancer vodikov peroksid klasificira u skupinu 3 – *not classifiable as to its carcinogenicity to humans* (nemoguće ga je klasificirati prema karcinogenosti za ljude) (18).

7.3.6.Sistemska toksičnost vodikovog peroksida

Akutna sistemska toksičnost vodikovog peroksida prema dosadašnjim istraživanjima pokazuje da njegov učinak ovisi o dozi i apsorpciji otopine. Simptomi koji se javljaju kod pacijenata nakon kontaminacije vodikovog peroksida su povraćanje, napuhanost, konvulzije, zatajenje dišnog sustava, neurološka oštećenja, hemoragiju unutar želudca pa čak i smrt. Tehnika *power bleaching* ima mali rizik gutanja otopine iako se koriste visoke koncentracije, ali se koriste uz pedantnu zaštitu i uz visoki nadzor. Izbjeljivanje koje se vrši kod kuće s individualnim udlagama ima malu koncentraciju od 3,5 mg te zbog toga nema zabrinutosti ako bi došlo do gutanja ili štetnog učinka. Stoga se toksičnost materijala za izbjeljivanje najčešće povezuje sa slučajnom ingestijom (19).

8.ZAKLJUČAK

U današnjim dostupnim literaturama u stomatologiji postoji puno podataka o pogreškama i komplikacijama, kao i sigurnost uporabe vodikova peroksida kao agensa u sredstvima za izbjeljivanje zubi. Prije upuštanja u sam postupak postoje važne stvari koje bi trebali znati, osim postavljene dijagnoze i indikacije za tretman izbjeljivanja zubi. Glavni štetni učinak vitalnog izbjeljivanja zubi je preosjetljivost zuba, koja se odražava kao reverzibilni pulpitis koji prolazi normalno kroz par dana. Ako u izbjeljivanju nije prekoračena doza i vrijeme podložnosti ne postoji dokaz o ireverzibilnom pulpitisu. Još jedna česta reverzibilna nuspojava je iritacija gingive, koja se vrlo kao sprječava pravilnom zaštitom mekih tkiva. Dokazano je da izbjeljivanje ne izaziva nikakve veće promjena na površinama i strukturama cakline i dentina. Unutarnje izbjeljivanje zubi može dovesti do posljedice cervikalne resorpcije korijena, koja je češća kod zubi koji su tretirani termokatalitičkim procesu. Adhezivni restaurativni tretman se odgađa za desetak dana nakon tretmana izbjeljivanja, kako bi spriječili narušavanje veze između zuba i materijala. Nakon niza obavljenih ispitivanjima na životinjama, ne postoje pokazatelji koji bi upućivali na toksičnost i kancerogenost vodikovog peroksida u izbjeljivanju zubi.

9.SAŽETAK

Izbjeljivanje zubi je postupak kojim vršimo estetsku korekciju zuba. Veliko nezadovoljstvo vlastitim izgledom dolazi od same boje zuba. Pacijenti svoju boju zuba procjenjuju uvijek puno tamnijom nego što to ona jest. Većina pacijenata teži za takozvanim *hollywoodskim* osmijehom. Od aktivnih sastojaka materijala za izbjeljivanje zubi, danas se koriste natrij perborat, vodikov peroksid, karbamid peroksid i njihove varijante.

Vodikov peroksid oksidirajuće je sredstvo s dezinfekcijskim, antivirusnim i antibakterijskim djelovanjem. Vodikov peroksid može se pronaći u različitim postotcima, uglavnom se koristi u koncentraciji od trideset do trideset i pet posto.

Karbamid peroksid tijekom procesa izbjeljivanja zubi resorbira se na ureu i vodikov peroksid. Urea se zatim resorbira na ugljikov dioksid i amonijak, a vodikov peroksid dopire do unutarnjeg dijela zuba i potiče kemijsku reakciju izbjeljivanja.

Natrijev perborat koristi se u obliku bijelog praha, topljiv je u vodi, stabilan na suhom i hladnom zraku. Najstarije i najraširenije sredstvo za izbjeljivanje je natrijev perborat koji se tijekom uporabe hidrolizira te stvara vodikov peroksid i borat. Natrijev perborat je lakše kontroliran i sigurniji od koncentrirane otopine vodikovog peroksida, radi toga se upotrebljava za unutarnje izbjeljivanje zubi.

Točan mehanizam izbjeljivanja zuba nije u cijelosti razriješen, ali se uglavnom pripisuje reakciji „oksidacije“. Tijekom postupka izbjeljivanja, ti visoko reaktivni radikali prodiru u organsku matricu cakline i dentina, dospijevajući u pulpu za 5 do 15 minuta. Visoko pigmentirani spojevi ugljikovog prstena otvaraju se i pretvaraju u lance svjetlije boje. Postojeći spojevi ugljikovih dvostrukih veza, obično žuto pigmentirani, pretvaraju se u hidroksilne skupine, koje su obično bezbojne. Kako se ovaj proces nastavlja, zub se neprestano posvjetljuje.

Također, postoje vitalni i avitalni postupci izbjeljivanja zubi. Izbjeljivanje vitalnih zubi možemo podijeliti na četiri tehnike: profesionalno izbjeljivanje, izbjeljivanje pod nadzorom stomatologa, izbjeljivanje kod kuće, Izbjeljivanje koje pacijent provodi samoinicijativno kod kuće. Nadalje, avitalni postupci izbjeljivanja zubi dijeli se na walking bleach i termokataličku tehniku.

Dokazano je da izbjeljivanje ne izaziva nikakve veće promjena na površinama i strukturama cakline i dentina. Unutarnje izbjeljivanje zubi može dovesti do posljedice cervikalne resorpcije

korijena. Također, ne postoje pokazatelji koji bi upućivali na toksičnost i kancerogenost vodikovog peroksida u izbjeljivanju zubi.

Ključne riječi: izbjeljivanje zubi; karbamid perkosid; natrijev preborat; vodikov peroksid

Biological mechanism of tooth whitening

10.SUMMARY

Teeth whitening is a procedure by which we perform aesthetic tooth correction. Great dissatisfaction with ones own appearance comes from the color of their teeth. Patients always rate their tooth color much darker than it actually is. Most patients aspire to a so-called Hollywood smile. Of the active ingredients in teeth whitening materials, sodium perborate, hydrogen peroxide, urea peroxide and their variants are used today.

Hydrogen peroxide is an oxidizing agent with disinfectant, antiviral and antibacterial action. Hydrogen peroxide can be found in various percentages, mainly used in a concentration of thirty to thirty-five percent.

Carbamide peroxide is resorbed on urea and hydrogen peroxide during the teeth whitening process. Urea is then resorbed into carbon dioxide and ammonia, and hydrogen peroxide reaches the inside of the tooth and stimulates a chemical whitening reaction.

Sodium perborate is called perborate acid or metaperborate. It is used in the form of a white powder, it is soluble in water and stable in dry and cold air. The oldest and most common bleaching agent is sodium perborate, which hydrolyzes during use to form hydrogen peroxide and borate. Sodium perborate is easier to control and safer than concentrated hydrogen peroxide solution, so it is used for internal teeth whitening.

The exact mechanism of teeth whitening has not been fully resolved, but is mainly attributed to the "oxidation" reaction. During the bleaching process, these highly reactive radicals penetrate the organic matrix of enamel and dentin, reaching the pulp in 5 to 15 minutes. The highly pigmented carbon ring joints open and turn into chains of a lighter color. Existing carbon double bond compounds, usually yellow pigmented, are converted to hydroxyl groups, which are usually colorless. As this process continues, the tooth constantly brightens.

There are also vital and avital teeth whitening procedures. Whitening of vital teeth can be divided into four techniques: professional whitening, whitening under the supervision of a dentist, whitening at home, Whitening that the patient performs on his own initiative at home. Furthermore, avital teeth whitening procedures are divided into walking bleach and thermocatalytic technique.

Bleaching has been shown not to cause any major changes to the surfaces and structures of enamel and dentin. Internal teeth whitening can lead to the consequences of cervical root

resorption. Also, there are no indications that show the toxicity and carcinogenicity of hydrogen peroxide in teeth whitening.

Keywords: Teeth whitening; urea percoside; sodium perborate; hydrogen peroxide

11.LITERATURA

1. Greenwall L. Bleaching techniques in restorative dentistry: An illustrated guide. London: Martin Dunitz Ltd; 2001.
2. Gerlach RW. Vital bleaching with whitening strip: Summary of Clinical Research on Effectiveness and Tolerability. I Contemp Dent Pract. 2001;(2)3:001-16.
3. Attin TP, Paque F, Ajam F, Lennon AM. Review of the current status of tooth whitening with the walking bleach technique. Int Endod J. 2003;36:313-29.
4. Walton RE, Torabinejad M. Endodontics: principles and practice. Philadelphia: Saunders; 2002.
5. Kwon S, Ko S, Greenwall L. Tooth whitening in esthetic dentistry: Principles and techniques. London: Quintessence Publishing Co; 2009.
6. Swift EJ. Restorative consideration with vital tooth bleaching. J Am Dent Assoc; 1997; 128:60-4.
7. Burrell KH. ADA supports vital tooth bleaching-but look for the seal. J Am Dent Assoc. 1997; 128:2-5.
8. Knezović Zlatarić D. Osnove estetike u dentalnoj medicini. Zagreb: Hrvatska komora dentalne medicine; 2013.
9. Heymann HO. Bleaching of Vital Teeth. Quintessence Int.1997;28:420-7.
10. Haywood VB. Nightguard vital bleaching: current concepts and research. J Am Dent Assoc.1997;128:19-25.
11. Auschill TM, Hellweg E, Schmidale S, Sculean A, Arweiler NB. Efficacy, side-effects and patients' acceptance of different bleaching techniques (OTC, in-office, at-home). Oper Dent. 30:156-63.
12. Marshall K, Berry TG, Woolum J. Tooth Whitening: Current Status. Compendium. 2010; 31(7):486-95.
13. Nathanson D. Vital tooth bleaching: sensitivity and pulpal considerations. J Am Dent Assoc. 1997; 128:41-4.

14. Sulieman M. An overview of tooth discoloration: extrinsic, intrinsic and internalized stains. *Dent Update*. 2005;32:463-8.
15. Garcia EJ, Mena-Serrano A, de Andrade AM, Reis A, Grande RH, Loguercio AD. Immediate bonding to bleached enamel treated with 10% sodium ascorbate gel: a case report with one-year follow-up. *Eur J Esthet Dent*. 2012;(2):154-62.
16. Rotstein I, Torek Y, Lewinstein. Effect of bleaching time and temperature on the radicular penetration of hydrogen peroxide. *Endod Dent Traumatol*
17. Dahl JE, Pallesen U. Tooth bleaching-a critical review of the biological aspects. *Crit Rev Oral Biol Med*. 2003;14:292-304.
18. International Agency on Research on Cancer (IARC). Monographs on the evaluation of carcinogenic risks to humans. Re-evaluation of some organic chemicals, hydrazine and hydrogen peroxide. 1999;71.
19. Li Y. Biological properties of peroxide- containing tooth whiteners. *Food Chem Toxicol* 1996; 34: 887-904.