

Procjena cijeljenja apikalnog parodontitisa nakon jednoposjetnog i višeposjetnog endodontskog liječenja

Hero, Lucija

Master's thesis / Diplomski rad

2022

Degree Grantor / Ustanova koja je dodijelila akademski / stručni stupanj: **Josip Juraj Strossmayer University of Osijek, Faculty of Dental Medicine and Health Osijek / Sveučilište Josipa Jurja Strossmayera u Osijeku, Fakultet za dentalnu medicinu i zdravstvo Osijek**

Permanent link / Trajna poveznica: <https://urn.nsk.hr/urn:nbn:hr:243:616556>

Rights / Prava: [In copyright](#) / [Zaštićeno autorskim pravom.](#)

Download date / Datum preuzimanja: **2024-07-24**

Repository / Repozitorij:

[Faculty of Dental Medicine and Health Osijek
Repository](#)



**SVEUČILIŠTE JOSIPA JURJA STROSSMAYERA U OSIJEKU
FAKULTET ZA DENTALNU MEDICINU I ZDRAVSTVO
OSIJEK**

**Integrirani preddiplomski i diplomski studij Dentalna
medicina**

Lucija Hero

**PROCJENA CIJELJENJA
APIKALNOG PARODONTITISA
NAKON JEDNOPOSJETNOG I
VIŠEPOSJETNOG
ENDODONTSKOG LIJEČENJA**

Diplomski rad

Osijek, 2022.

**SVEUČILIŠTE JOSIPA JURJA STROSSMAYERA U OSIJEKU
FAKULTET ZA DENTALNU MEDICINU I ZDRAVSTVO
OSIJEK**

**Integrirani preddiplomski i diplomski studij Dentalna
medicina**

Lucija Hero

**PROCJENA CIJELJENJA
APIKALNOG PARODONTITISA
NAKON JEDNOPOSJETNOG I
VIŠEPOSJETNOG
ENDODONTSKOG LIJEČENJA**

Diplomski rad

Osijek, 2022.

Diplomski rad izrađen je na Sveučilištu Josipa Jurja Strossmayera u Osijeku, Fakultetu za dentalnu medicinu i zdravstvo Osijek, Integrirani preddiplomski i diplomski studij Dentalne medicine.

Mentor rada: Prof. dr. sc. Ivana Brekalo Pršo, dr. med. dent.

Rad ima 39 listova, 7 tablica i 8 slika.

Znanstveno područje: Biomedicina i zdravstvo

Znanstveno polje: Dentalna medicina

Znanstvena grana: Endodoncija

ZAHVALA

Zahvaljujem svojoj mentorici prof. dr. sc. Ivani Brekalo Pršo na pomoći, strpljenju i korisnim savjetima tijekom izrade diplomskog rada, ali i na znanju kojega mi je nesebično prenijela.

Zahvaljujem djedu, bakama i sestri koji su mi tijekom studiranja pružili bezuvjetnu ljubav, razumijevanje i potporu.

Zahvaljujem svom Reneu na strpljenju, podršci i ljubavi tijekom svih ovih godina.

Mama i tata, hvala za sve!

SADRŽAJ

1. UVOD	1
1.1. Etiologija	2
1.1.1. Infekcija zubne pulpe	2
1.1.2. Putovi širenja infekcije korijenskih kanala	2
1.2. Patogeneza apikalnog parodontitisa	3
1.2.1. Urođeni imunološki odgovor-prepoznavanje patogena	4
1.2.2. Stečeni imunološki odgovor	4
1.3. Podjela apikalnog parodontitisa	6
1.3.1. Klinička podjela	6
1.3.2. Podjela prema Waltonu	7
1.3.3. Patohistološka podjela kroničnih periapikalnih parodontitisa	7
1.4. Dijagnostika kroničnog apikalnog parodontitisa.....	11
1.4.1. Radiološke pretrage.....	11
1.5. Terapija kroničnog apikalnog parodontitisa.....	12
2. CILJ ISTRAŽIVANJA	14
3. MATERIJAL I METODE ISTRAŽIVANJA.....	15
4. REZULTATI.....	18
5. RASPRAVA.....	23
6. ZAKLJUČAK	26
7. SAŽETAK.....	27
8. SUMMARY	28
9. LITERATURA.....	29
10. ŽIVOTOPIS	33

POPIS KRATICA

AP apikalni parodontitis

Ca(OH)₂ kalcijev hidroksid

IL interleukin

LPS lipopolisaharid

LTA lipoteihnoična kiselina

MMP matriksna metalproteinaza

OPG osteoprotegerin

PAI periapikalni indeks

PMN polimorfonukleari

RTG rendgenska snimka

TNF faktor nekroze tumora

1. UVOD

Endodoncija je grana dentalne medicine koja se bavi morfologijom, fiziologijom i patologijom zubne pulpe i periapikalnih tkiva te dijagnostikom, prevencijom i liječenjem navedenog tkiva. Zubna pulpa je pokrivena caklinom i dentinom, u fiziološkim uvjetima je sterilna i izolirana od mikroorganizama. U slučaju narušavanja integriteta spomenutih tkivnih barijera dolazi do patoloških promjena.

Apikalni parodontitis nastaje kao posljedica patoloških promjena u zubnoj pulpi i njihovog širenja u periapikalno tkivo. Pulpa u korijenskim kanalima može biti inficirana živim i neživim iritansima (1). Unatoč mogućoj prisutnosti gljiva i virusa, bakterije su glavni uzročnici infekcija. Patološke promjene pulpe moguće je, osim živim, uzrokovat i neživim iritansima (mehanički, kemijski i termički). Valja istaknuti kako su od bakterija, najviše zastupljene anaerobne bakterije odnosno gram-negativne bakterije, a najučestalije su *Fusobacterium*, *Porphyromonas*, *Prevotella*, *Treponema*, *Tannerella* i *Dialister*. Također, mogući su i rodovi gram-pozitivnih bakterija, anaerobni štapići poput *Pseudoramibacter alactolyticus*, *Filifactor alocis*, *Actinomyces spp.*, *Propionibacterium propionicum* (1-5).

Mikroorganizmi koji se nalaze u korijenskim kanalima pojavljuju se u različitim oblicima, pa tako mogu biti kao samostalne stanice (planktonsko stanje) ili slijepljenje (udružene) u strukturu bilofima. Gore spomenuti mikroorganizmi naseljavaju prostor korijenskih kanala šireći se preko apikalnog i lateralnih otvora u okolno tkivo pri čemu izazivaju oštećenje tkiva i upalni odgovor u periapesku. Obrana domaćina uspješna je u prostorima koji su dobro vaskularizirani, dok u prostorima bez mikrocirkulacije obrambeni sustav nije učinkovit. Obrana također ovisi o broju i vrsti stanica koje sudjeluju u upalnom i imunološkom odgovoru. Periradikularno tkivo obiluje stanicama koje sudjeluju u procesu upale i cijeljenja, ali i bogatom kolateralnom cirkulacijom i limfnom drenažom. Kao posljedica dugotrajne upale i djelovanja protuupalnih čimbenika, dolazi do periradikularne reapsorpcije kosti čime se stvara barijera između same infekcije i okolne zdrave kosti (6).

Apikalni parodontitis je rezultat složene interakcije između mikroorganizama s jedne strane i obrane domaćina s druge strane, o čemu ovisi i sama klinička slika. U kliničkoj slici periradikularni proces mogu varirati od blagih pa sve do opsežnih upalnih procesa, ovisno od

dužine trajanja samog procesa, uzročnicima i obrambenog statusa domaćina. Kronični apikalni paradontitis, obzirom na kliničku sliku i patohistološki nalaz, može se javiti u obliku različitih entiteta, kao što su granulom, ciste ili apscesi (6).

Endodontskim liječenjem nastoji se ukloniti uzročnike i omogućiti proces cijeljenja periapikalnog tkiva. Postoje različite metode liječenja periapikalnog tkiva koje uključuju jednu ili više posjeta stomatologu tijekom kojega se provodi endodontsko liječenje, ovisno o kliničkoj slici. Procjena stanja periapikalnih tkiva nakon liječenja zuba provodi se primjenom PAI-ja (*engl. periapical index scoring system – PAI*), čime se objektivizira uspješnost liječenja (6).

1.1. Etiologija

1.1.1. Infekcija zubne pulpe

Bakterije koje su naselile korijenske kanale pojavljuju se u planktonskom obliku ili biofilmskom. Potrebne hranjive tvari koje omogućuju rast i razvoj dobivaju iz nekrotičnog tkiva zubne pulpe i upalnog eksudata. Širenjem kroz korijenski kanal mogu uzrokovati apikalni paradontitis (1-6).

1.1.2. Putovi širenja infekcije korijenskih kanala

U fiziološkim uvjetima mineralizirana tkiva caklina, dentin i cement pokrivaju i štite zubnu pulpu. U takvim uvjetima pulpa je izolirana od mikroorganizama. U slučajevima karijesa, trauma i jatrogenih čimbenika dolazi do oštećenja i pulpa je izložena djelovanju mikroorganizama.

Glavni putovi ulaska mikroorganizama u pulpu su: (1, 4)

- dentinski kanalaći – karijesne lezije
- izravno izložena pulpa – trauma ili jatrogeno otvorena pulpa
- paradontna bolest – apikalni otvor i lateralni kanali
- anahoreza

Do infekcije zubne pulpe najčešće dolazi uslijed pojave karijesa. Iz karijesne lezije dolazi do

prodora mikroorganizama i njihovih toksina u pulpno tkivo. Nekrotični sadržaj korijenskih kanala omogućava mikroorganizmima vlažnu, toplu, nutritivno bogatu i anaerobnu sredinu u kojoj su zaštićeni od obrane domaćina. Takvi uvjeti pogoduju brzom kolonizaciji i daljnjem množenju bakterijskih vrsta (5, 6). U ranoj fazi naseljavanja bakterija unutar kanala dominiraju fakultativni anaerobi, a nakon nekoliko tjedana, nastankom anaerobnih uvjeta naseljavaju se striktno anaerobne vrste (7). Gram-negativne bakterije najčešći su mikroorganizmi u primarnim endodontskim infekcijama. Neki od najčešće prisutnih rodova gram-negativnih bakterija su: *Fusobacterium*, *Porphyromonas*, *Prevotella*, *Treponema*, *Tannerella* i *Dialister*. Međutim, mogu se naći i rodovi gram-pozitivnih bakterija, anaerobni štapići poput, *Pseudoramibacter alactolyticus*, *Filifactor alocis*, *Actinomyces spp.*, *Propionibacterium propionicum* (1-5).

1.2. Patogeneza apikalnog parodontitisa

Bakterije organizirane u strukturu biofilma, uz izlučivanje različitih endotoksina, pokazuju tendenciju prodiranja izvan korijensko-kanalnog sustava, što utječe na oštećenje stanice domaćina. Sve gram-negativne bakterije izlučuju liposaharide (LPS) ili endotoksine, dok gram-pozitivne bakterije izlučuju lipoteihnoičnu kiselinu (LTA), kojom stimuliraju leukocite, makrofage i monocite za otpuštanje medijatora upale. Medijatori upale imaju kemotaktično djelovanje na stanice imunološkog odgovora (1, 5-7).

Stanice domaćina koje sudjeluju u obrani organizma su polimorfonukleari (PMN), T i B limfociti, plazma stanice, makrofazi, uz koje sudjeluju i građevne stanice (osteoblasti, dendritične stanice, fibroblasti i epitelne stanice). PMN fagocitozom uklanjaju bakterije, dok makrofazi oslobađaju citoksine koji potiču osteoklaste. Osteoklasti su odgovorni za proces resorpcije kosti periapeksa. U trenutku uspostavljanja ravnoteže između virulencije mikroorganizama i obrane domaćina nastaje kronična, proliferacijska reakcija. Stoga je kronični apikalni parodontitis karakteriziran kroničnom upalnom reakcijom, destrukcijom parodontnog ligamenta i resorpcijom kosti (6).

Premda predstavlja destrukciju tkiva, periapikalna resorpcija kosti javlja se kao dio obrambenog procesa. Gubitak kosti koji se pojavljuje na radiografiji glavni je klinički pokazatelj kroničnog apikalnog parodontitisa (8, 9).

1.2.1. Urođeni imunološki odgovor-prepoznavanje patogena

Urođeni ili nespecifični imunološki odgovor karakteriziran je brzim odgovorom domaćina i nije potreban raniji kontakt s antigenima da bi se aktivirao. Bakterije imaju proliferirajuće i metaboličke aktivnosti, čime se oslobađaju komponente koje izazivaju antibakterijske, imunološke i upalne reakcije unutar tkiva pulpe (1, 6, 10).

Imunološki odgovor započinje kemotaksijom u upalno periradikularno područje, u koje su privučeni PMN i makrofazi s ciljem fagocitiranja mikroorganizama. Makrofazi oslobađaju medijatore upale (intraleukini, interferoni, prostagladini, leukotrieni), a PMN oslobađaju sadržaj lizosoma (*lizozim, kolagenaza, katepsin*) (10, 11).

1.2.1.1. Uloga odontoblasta, dendritičnih stanica i fibroblasta

Smještaj odontoblasta na periferiji pulpe predstavlja prvu liniju obrane. Odontoblasti i dendritične stanice induciraju pulpne odgovore ekspresijom citokina i prostaglandina te privlačenjem upalnih stanica, tj. T-stanica, makrofaga, neutrofila i B stanica. Progresijom upale, dolazi do uništavanja sloja odontoblasta te dolazi do aktivacije fibroblasta koji sudjeluju u odgovoru domaćina (12).

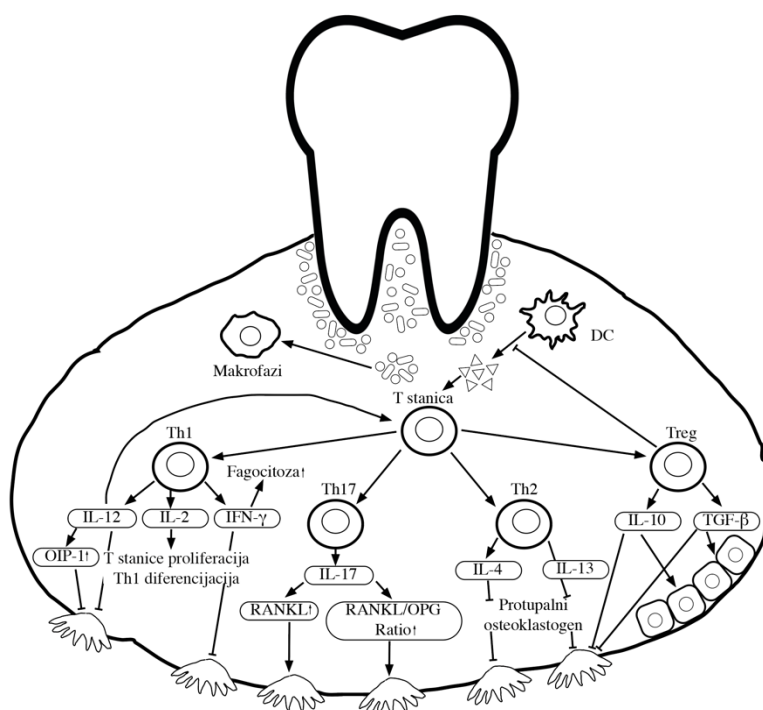
Slično kao odontoblasti, fibroblasti proizvode citokine i kemokine. Ovi citokini reguliraju regrutiranje imunoloških stanica, ekstravazaciju, aktivaciju stanica, diferencijaciju i utječu na proizvodnju antitijela. IL-6 ima ključnu ulogu u diferencijaciji T-stanica (Th17), dok IL-10 smanjuje proizvodnju protupalnih citokina posebice IL-6, utječući na smanjeni imunološki odgovor, ali i na ograničavanje oštećenje tkiva (11).

1.2.2. Stečeni imunološki odgovor

Stečeni imunološki odgovor aktivira se u trenutku u kojem protutijelo ili receptori na površini stanice prepoznaju strani antigen i nastoje ga brzo ukloniti. Jačina odgovora domaćina ovisi o virulenciji mikroorganizama i njihovih proizvoda, ali i o pulpnoj cirkulaciji i mogućnosti drenaže. U ovom imunološkom odgovoru sudjeluju limfociti, plazma stanice i makrofazi.

Nezreli T-limfociti sazrijevanjem prelaze u pomoćničke ili regulacijske T-limfocite. Regulacijski T-limfociti supresivno djeluju na antigen prezentirajuće stanice, dok pomoćnički T-limfociti izlučuju citokinine IL-1 α , IL-1 β , IL-4, IL-6, IL-8, IL-10 i faktor nekroze tumora α (TNF- α), koji djeluju na proliferaciju B-limfocita koji sazrijevanjem postaju plazma stanice. Plazma stanice oslobađaju imunoglobuline (IgG, IgM i IgA) koji se vežu na bakterijske antigene i nastoje ih ukloniti (9-11).

T-limfociti su prisutni u imunološkom odgovoru, ali i u interakciji s drugim stanicama. Pomoćnički T-limfociti (Th1) i (Th2) moduliraju ekspresiju IL-1 i može ih se smatrati glavnim posrednicima resorpcije kosti (slika 1.). Vjeruje se da je imunološki odgovor Th-1 uključen u napredovanje lezije i destrukciju kosti, dok Th-2 uključuje imunosupresivne mehanizme koji su važni u procesu oporavka (6, 12-15).



Slika 1: Aktivnost T-stanica

Izvorna tablica autora

1.2.3. Koštana lezija periapeksa

Koštana lezija u periapikalnom tkivu može nastati uslijed aktivacije osteoklasta, kao i sinteze enzima koji razaraju periapikalna tkiva. Oni se oštećuju djelovanjem mikroorganizama, ali i

uslijed aktivacije imunološke obrane samog domaćina.

RANK/RANKL/OPG sustav važan je regulator koštanog metabolizma koji djeluje na diferencijaciju i aktivnost osteoklasta. RANK je transmembranski protein u makrofazima, preosteoklastima, mononuklearnim stanicama, T i B limfocitima, dendritičnim stanicama i fibroblastima. RANKL je citokin koji djeluje kao ligand RANK-a i osteoprotegina (OPG). Aktivacija RANK-a pomoću RANKL-a rezultira interakcijom s receptorima povezanim s TNF-om te aktivacije osteoklasta. S druge strane, OPG je topljiv receptor kojeg proizvode osteoklasti, sposoban je blokirati interakciju RANK/RANKL vezivanjem za RANKL i sudjeluje u sprječavanju resorpcije kosti (11, 13, 16).

Protuupalni citokini IL-1 β i TNF-a stimuliraju oslobađanje matriksne metalproteinaze (MMP), enzima koji djeluju na fibroblaste i koji se nalaze u vezivnom tkivu parodontnog ligamenta, što u konačnici dovodi do destrukcije tkiva (11, 16).

1.3. Podjela apikalnog parodontitisa

Uzimajući u obzir kliničku sliku i patohistološki nalaz moguće je izdvojiti nekoliko podjela apikalnog parodontitisa (1, 6, 11-16).

1.3.1. Klinička podjela

Obzirom na klinički nalaz, apikalni parodontitisi mogu se podijeliti na akutne i kronične. Akutne ili simptomatske periapikalne lezije karakteriziraju simptomi, kao što su bol i otok, za razliku od kroničnih, odnosno asimptomatskih kod kojih su simptomi blagi ili izostaju (1, 6).

1.3.1.1. Kronični apikalni parodontitis

Kronični apikalni parodontitis nastaje kao posljedica progresije upale i neliječenja akutnog apikalnog parodontitisa. U slučaju kroničnoga apikalnog parodontitisa moguće su, obzirom na histološke promjene u zahvaćenom tkivu, različite kliničke slike (1, 6, 11, 17-18).

Uglavnom je uzrokovan bakterijskim biofilmom, (8) te se pojavljuje u izuzeću simptoma ili se

očituje u blagoj kliničkoj slici. S obzirom da je ovaj oblik parodontitisa posljedica nekroze pulpe, valja istaknuti kako ne reagira na električne ni toplinske podražaje. Na perkusiju i palpaciju može reagirati blago ili u potpunosti uz odsustvo podražaja. Na histološkom preparatu prevladavaju limfociti, plazma stanice i makrofagi. Radiološki nalaz ukazuje na destrukcije periapikalnog i intraradikularnog tkiva (18).

1.3.2. Podjela prema Waltonu

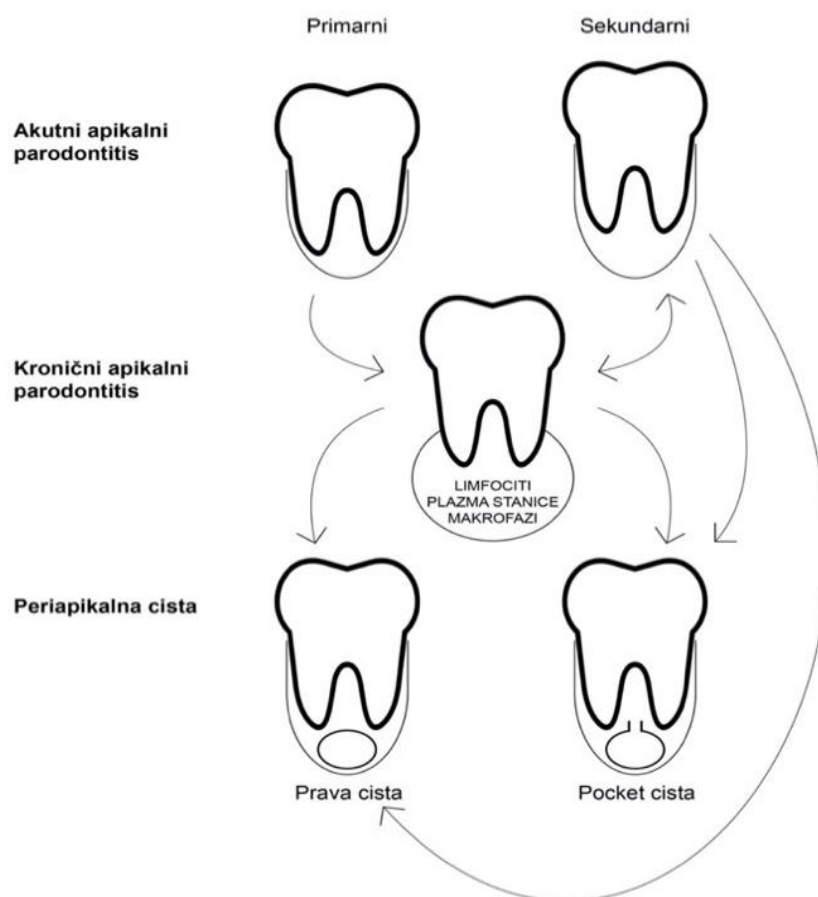
Periapikalne lezije se, prema Waltonu, dijele na temelju kliničkog nalaza. (1) Dijele se u pet glavnih skupina, obzirom na prisutnu kliničku sliku.

Tablica 1: Podjela periapikalnih lezija prema Waltonu
Izvorna tablica autora

Periapikalne bolesti	Klinički simptomi	Radiološki nalaz	Pulpni testovi	Periapikalni testovi
Normalan izgled periapiksa	Bez simptoma	Uredan nalaz	Pozitivan odgovor (ovisno o stanju pulpe)	Bez osjetljivosti
Simptomatski apikalni parodontitis (SAP)	Izražena bol na žvakanje ili pritisak	Bez značajnih promjena	Pozitivan odgovor (ovisno o stanju pulpe)	Bolna perkusija ili palpacija
Asimptomatski apikalni parodontitis (AAP)	Bez simptoma ili blago izraženi	Periapikalno prosvjetljenje	Nema odgovora	Bez osjetljivosti ili blago izraženi
Akutni apikalni apsces (AAA)	Oticanje ili jaka bol	Uglavnom periapikalno prosvjetljenje	Nema odgovora	Bolna perkusija ili palpacija
Kronični apikalni apsces (KAA)	Fistula ili sinus trakt	Uglavnom periapikalno prosvjetljenje	Nema odgovora	Bez osjetljivosti
Kondenzirajući ostitis	Varijabilni (ovisi o stanju pulpe i periapiksa)	Pojačana gustoća trabekularne kosti	Pozitivan odgovor (ovisi o stanju pulpe i periapiksa)	Moguća bol na palpaciju i perkusiju

1.3.3. Patohistološka podjela kroničnih periapikalnih parodontitisa

Podjela na temelju patohistološke klasifikacije uzima u obzir četiri osnovna čimbenika: raspored i vrsta upalnih stanica u leziji, prisutstvo/odsutstvo epitelnih stanica, transformacija lezije u radikularnu cistu te odnos cistične šupljine prema otvoru korijenskog kanala (5, 6). Patohistološki postoje dva oblika kroničnog apikalnog parodontitisa: granulomatozni i cistični, a što je vidljivo na slici 2.



Slika 2: Patohistološka podjela apikalnog parodontitisa

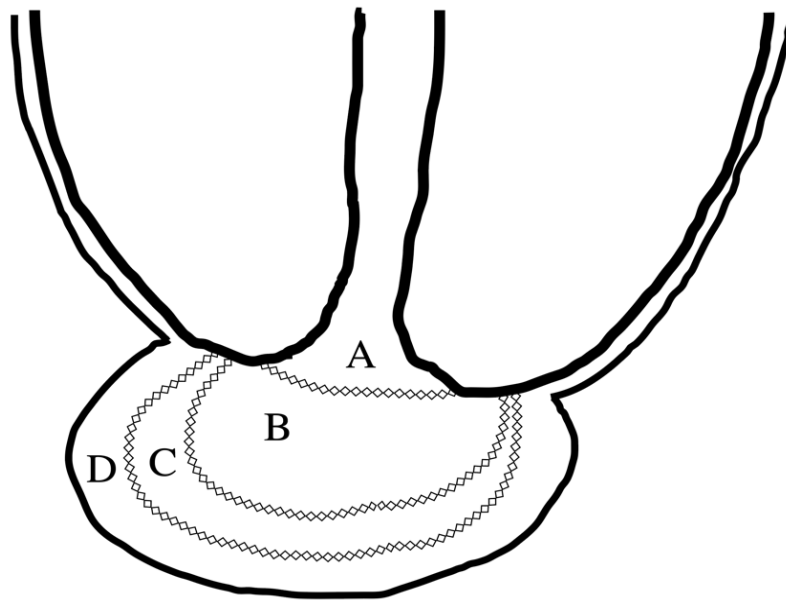
Izvorna slika autora

1.3.3.1. Periapikalni granulom

Periapikalni granulom fokalno je područje granulomatozne upale koji se histološki razlikuje od ostalih vrsta kroničnog apikalnog parodontitisa (8). Sastoji se od granulomatoznog tkiva s infiltriranim stanicama, fibroblastima i čvrstom fibroznom kapsulom koja ga okružuje. Proliferacijom epitelnih stanica stvara se nepravilna epitelna masa unutar koje se nalazi kapsulirano vaskularno i infiltrativno vezivno tkivo. U nekih lezija epitel može urasti u područje apikalnog otvora (5, 6).

Tkivo koje se nalazi izvan spomenutog epitela ispunjeno je limfocitima, makrofazima, mastocitima, malim krvnim žilama te plazma stanicama, ali mogu biti prisutne i pjenaste stanice, kolesterinski kristali i epitelne stanice. T-limfociti brojniji su od B-limfocita, a CD4+ stanice su brojnije od CD8+ stanica u pojedinim slojevima lezije (1, 5, 8, 9).

Prema Fichu, u periapikalnom granulomu postoje četiri zone upale, a na što upućuje slika 3. U središtu lezije su mikroorganizmi i njihovi proizvodi uz neutrofile (a), slijedi zona kontaminacije s limfocitima i plazma stanicama (b), zona iritacije koja je ispunjena makrofagima i osteoklastima (c) i na koncu zona stimulacije gdje se nalaze fibroblasti, kolagen i osteoblasti (d). U slučaju narušavanja ravnoteže između virulencije uzročnika i obrambenih snaga domaćina u korist uzročnika, doći će do akutne egzacerbacije kronične periapikalne lezije, što se u literaturi navodi kao „feniks apsces“ (10, 17).



Slika 3: Zone granuloma po Fish-u

Izvorna slika autora

Granulomatozna lezija dobro je ograničena pa sprječava širenje upalnog procesa na okolna tkiva (1, 6).

1.3.3.2. Radikularna cista

Radikularna cista nastaje kao posljedica kroničnog parodontitisa. Međutim, valja upozoriti kako neće svaka kronična upala rezultirati razvojem ciste. Šupljina radikularne ciste obložena je u potpunosti ili djelomično epitelom, te je ispunjena upalnim ili seroznim eksudatom (8). Mehanizam nastanka cista još uvijek nije točno definiran, no danas prevladavaju dvije teorije. Sukladno „teoriji apcesa“ vjeruje se da promjena nastaje kad epitel, podrijetlom iz Hertwigove ovojnice i Malassezovih stanica, proliferira kao odgovor na upalne podražaje. Teorija

„nutritivnog deficita“ pretpostavlja da zbog nagle proliferacije epitelnih stanica u središtu dolazi do nedostatka hranjivih tvari, uslijed čega dolazi do nekroze. Privlače se neutrofili odnosno PMN raspadnutim produktima (8,18). Radikularne ciste dijele se na prave i džepne ciste (engl. *pocket cyst*), ovisno o povezanosti s korijenskim kanalom. Radiološki se ne mogu razlikovati (6, 18).

1.3.3.2.1. Prava cista

Prava radikularna cista potpuno je zatvorena šupljina, obavijena višeslojnim pločastim epitelom i ispunjena upalnim ili seroznim eksudatom. Između epitela i fibrozne kapsule nalaze se brojne krvne žile, ali i imunološke stanice, pretežno T-limfociti i B- limfociti, ali i makrofazi i plazmociti (8,18). Prava cista nije povezana s otvorom korijenskog kanala zahvaćenog zuba pa iz toga razloga endodontsko liječenje u ovom slučaju neće dati rezultate. U tom slučaju potrebno je kirurški ukloniti cistu (1, 6) .

1.3.3.2.2. Džepna cista

Džepna cista svojim lumenom povezana je s korijenskim kanalom inficiranog zuba i čini produžetak inficiranog korijenskog kanala u područje periapeksa. Nastaje kao odgovor na bakterijsku infekciju u periapikalnom području, pri čemu skvamozni epitel formira epitelni pričvrsak koji zatvara prostor inficiranog područja od okolnog periapikalnog tkiva (7). Endodontskom terapijom korijenskog sustava može se postići cijeljenje lezije.

1.3.3.3. Kondenzirajući ostitis ili kronični fokalni sklerozirajući ostitis

Kondenzirajući ostitis (kronični fokalni sklerozirajući ostitis) posljedica je pulpitisa ili nekroze, a ovisno o uzroku može biti asimptomatski ili popraćen blagim simptomima. Podvrsta je kroničnog apikalnog parodontitisa te predstavlja pojačano stvaranje trabekularne kosti kao odgovor na trajnu iritaciju iz korijenskog kanala u periapikalno tkivo. Često se javlja kod mladih osoba kao rezultat polagane infekcije mikroorganizmima niske virulentnosti i dobre obrane organizma. Može, ali i ne mora odgovarati na termički podražaj te palpaciju i perkusiju. Najčešće se javlja na periapeksu mandibularnih stražnjih zuba. Histološki je prisutno povećanje nepravilno raspoređene trabekularne kosti. Radiološki je zamjetno radiopaktna zona oko

periapiksa (1, 6, 19).

1.4. Dijagnostika kroničnog apikalnog parodontitisa

Većina je periapikalnih patoloških procesa bez kliničkih simptoma pa je iz tog razloga potrebno posvetiti pažnju detaljnom pregledu i dijagnosticiranju navedenih bolesti. Detaljna opće medicinska anamneza uzima se od pacijenta bez obzira javlja li se prvi put u ordinaciju ili se radi o ponovnom pregledu (1).

Stomatološka anamneza započinje na način da se pacijenta potiče na samostalni opis vlastitoga stanja. Provođi se, nadalje, ekstraoralni i intraoralni pregled. Pažljivom ekstraoralnom inspekcijom moguće je utvrditi postojanje ekstraoralnog otoka ili sinus trakta. Postupci intraoraglog pregleda uključuju inspekciju tvrdih i mekih tkiva usne šupljine i kliničke testove: palpacija, perkusija, testovi vitaliteta pulpe, test kaviteta i mobilnosti zuba. S obzirom na to da se klinički znakovi kao što su bol, oteklina i stvaranje sinus trakta javljaju sporadično, primarni kriterij za dijagnozu je radiološki nalaz strukturnih promjena periapikalne kosti (19).

1.4.1. Radiološke pretrage

Iz razloga što u ranim stadijima patoloških promjena u pulpi i periapeksu promjene nisu vidljive, radiološke nisu od velike pomoći. U kroničnim periapikalnim lezijama izostaju klinički simptomi (bol, otok), radi čega se često periapikalne lezije slučajno otkriju radiološkim snimkama. U trenutku kada se patološki proces proširi u alveolarnu kost promjene postaju vidljive na radiografskim snimkama. Mogu se koristiti periapikalne ili ortopantomogramske snimke kojima se dokazuju odstupanja od normalne periapikalne anatomije. Osim za dijagnostiku, radiološke snimke se koriste i za praćenje cijeljenja periapikalne kosti nakon završetka endodontskog liječenja (1, 15).

Napretkom tehnologije danas se koriste kompjuterska tomografija (CBCT) koja ima daleko veći stupanj dijagnostičke točnosti i preciznosti u prikazu anatomskih i patoloških osobitosti zuba te okolnih struktura, uz značajno smanjenu dozu zračenja u odnosu na standardne rtg-slike (8, 15).

1.5. Terapija kroničnog apikalnog parodontitisa

Patološke promjene u periapikalnom tkivu zahtjevaju endodontsko liječenje koje podrazumijeva dobru kemomehaničku obradu i hermetično trodimenzionalno punjenje endodontskog sustava koje se provodi u jednoj ili više posjeta. Odluka u broju posjeta ovisi o kliničkom statusu i dijagnozi. Liječenje kroničnog apikalnog parodontitisa može se provoditi jednoposjetnom ili višeposjetnom endodoncijom. Jednoposjetno endodontsko liječenje podrazumijeva instrumentaciju, dezinfekciju te punjenje korijensko-kanalnog sustava tijekom jedne posjete, dok se kod višeposjetne endodoncije instrumentacija provodi uglavnom tijekom prve posjete, a punjenje kanalno-korijenskog sustava tijekom posljednje posjete. Između posjeta provodi se dezinfekcija intrakanalnog prostora (1, 6, 18-19).

Jednoposjetna endodoncija ima prednosti (smanjen broj posjeta, nema potrebe za ponovljenom uporabom antiseptika, nema posredne restauracije), no može povećati rizik od komplikacija (bol, infekcija, reinfekcija). Višeposjetna endodoncija indicirana je kod akutnih egzacerbacija kroničnih apikalnih procesa, obzirom da je nakon kemo-mehaničke obrade često prisutan obilan eksudat radi čega nisu zadovoljeni uvjeti za punjenje. Stoga se kod zahtjevnijih kliničkih slika preporuča višeposjetna endodoncija (20,21).

U višeposjetnoj endodontskoj terapiji se, nakon instrumentacije korijenskih kanala postavlja intrakanalni medikamentozni uložak. Intrakanalni ulošci imaju dezinfekcijsku i bakteriocidnu ulogu. Najčešće se koriste oni temeljeni na kalcijevu hidroksidu $\text{Ca}(\text{OH})_2$ jer pokazuju dobru antibakterijsku aktivnost. Osim što djeluje bakteriocidno, ima sposobnost hidroliziranja bakterijskih lipopolisaharida (LPS). Ipak, kalcijev hidroksid slabije je učinkovit protiv nekoliko endodontskih patogena kao što je *Enterococcus faecalis* i *Candida albicans*. Na navedene mikroorganizme djeluje halogeni antiseptik klorheksidin (22).

U svrhu antibakterijskog djelovanja u endodontskim zahvatima može se koristiti i ozon. U plinovitom stanju lako dopire duboko u korijenske kanale i omogućava učinkovitije uklanjanje mikroorganizama. Međutim, s obzirom na činjenicu da je riječ o hlapljivu plinu, otapa se u vodenom ili uljnom mediju. U slučaju da se endodontska terapija provodi u jednoj posjeti, koristi se kao dezinficijens, a u višeposjetnoj se može koristiti kao intrakanalni medikament. Slabiju bakteriocidnu sposobnost pokazuje prema *Enterococcus faecalis* i *Candida albicans* (23). Endodontsko liječenje završava trajnim punjenjem korijensko-kanalnog sustava koje mora biti

hermetično i do pune radne dužine.

2. CILJ ISTRAŽIVANJA

Cilj je ovog diplomskog rada procijena i usporedba cijeljenja periapikalne kosti nakon jednoposjetnog i višeposjetnog endodontskog liječenja zuba s dijagnozom kroničnog apikalnog parodontitisa.

3. MATERIJAL I METODE ISTRAŽIVANJA

Za procjenu cijeljenja AP korištene su periapikalne rendgenske snimke zuba napravljene odmah nakon punjenja i šest mjeseci nakon punjenja korijenskog kanala. Kriteriji za odabir rendgenskih snimki potrebnih za istraživanje odnose se na pristanak pacijenata na korištenje njihovih periapikalnih rtg-snimki za analizu, punoljetnost pacijenata, dijagnozu kroničnoga apikalnog parodontitisa, kao i na normalan parodontološki nalaz liječenog zuba. Kriteriji isključivanja odnose se na odbijanje pristanka na sudjelovanje u istraživanju, na maloljetne pacijente, pacijente koji boluju od parodontne bolesti. U istraživanje su uključene periapikalne rendgenske snimke 20 pacijenata, i to 10 nakon jednospjetnog endodontskog liječenja i 10 nakon višespjetnog endodontskog liječenja. Istraživanje se temelji na analizi rendgenograma endodontski liječenih zuba pacijenata s postavljenom dijagnozom kroničnog apikalnog parodontitisa te vidljivom periapikalnom radiolucentnom lezijom na preoperativnom rendgenogramu.

Praćenje cijeljenja periapikalnih lezija provodilo se izradom standardiziranih digitalnih periapikalnih snimaka u slijedećim vremenskim intervalima: odmah nakon završenog endodontskog liječenja, te 6 mjeseci nakon završetka terapije. Periapikalni status liječenih zuba procjenjivao se pomoću periapikalnog indeksa (engl. *periapical index scoring system* – PAI). Periapikalni status se određivao jednom od 5 PAI vrijednosti (5).

3.1. Analiza periapikalnih rendgenskih snimaka

Periapikalne rendgenske snimke endodontski liječenih zuba u kojih je utvrđena prisutnost periapikalne patologije dijelom su medicinske dokumentacije pacijenata kod kojih je endodontsko liječenje provedeno na Fakultetu za dentalnu medicinu i zdravstvo Sveučilišta J.J. Strossmayera u Osijeku. Rendgenske snimke snimljene su neposredno nakon završetka endodontske terapije i 6 mjeseci nakon punjenja korijensko kanalnog sustava. Periapikalne snimke izrađene su paralelizirajućom tehnikom pomoću TROPHY ELITYS aparata (TROPHY RADIOLOGIE, Marne-la-Vallee, Francuska) na Kodak Ectaspeed Plus filmu (Eastman Kodak, Rochester, NY, SAD). Svi zubi bili su označeni prema FDI nomenklaturi, a iz radiološkoga su pregleda bili izuzeti treći kutnjaci i impaktirani zubi.

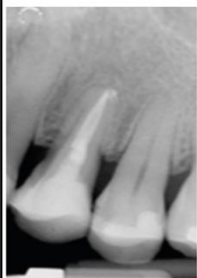


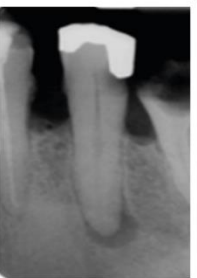

Analiza rtg-snimki provedena je u standardiziranim uvjetima (u zamračenoj prostoriji pomoću negatoskopa i povećala), a procjenjivao se periapikalni status liječenih zuba pomoću periapikalnog indeksa (engl. *periapical index scoring system* – PAI). Procjenjivao se periapikalni status u 10 liječenih zuba nakon jednospjetne endodontske terapije i 10 liječenih zuba nakon višespjetne endodontske terapije i to neposredno nakon punjenja korijenskog kanala i 6 mjeseci nakon završetka liječenja.

3.2. Periapikalni status zuba

Za procjenu stanja periapikalnih tkiva zuba korišten je periapikalni indeks (engl. *periapical index scoring system - PAI*). Periapikalni status svakog od pregledanih zuba određen je jednom od 5 PAI vrijednosti (tablica 2.), uz korištenje referentnih radiograma i opisnih referenci (tablica 2.) Za definiciju periapikalnog statusa u višekorijenskih zuba korištena je najviša PAI vrijednost dana pojedinom korijenu dotičnog zuba. Prema metodologiji PAI sistema dobivene vrijednosti ordinalne ljestvice podijeljene su u kategorije "zdravo" i "bolesno" (tablica 2.). Prag za dijagnozu AP postavljen je između PAI vrijednosti 2 i 3, tj. vrijednosti 1 i 2 određivale su zdravo periapikalno tkivo, dok su vrijednosti PAI 3, 4 i 5 određivale AP (24, 25).

Tablica 2. Slikovni prikaz periapikalnog indeksa

Izvorna tablica autora

PAI Vrijednost	PAI 1	PAI 2	PAI 3	PAI 4	PAI 5
Primjer					
Opis	Normalna periapikalna struktura	Male promjene u strukturi	Promjene u strukturi periapikalne kosti s nešto gubitka minerala	Demineralizacija periapikalne kosti s dobro ograničenim radiolucenim područjem	Demineralizacija periapikalne kosti s egzacerbirajućim karakteristikama

Tablica 3. Deskriptivne reference za periapikalni indeks

Izvorna tablica autora

PAI vrijednost	Opis
1	normalne periapikalne strukture
2	male promjene u strukturi periapikalne kosti
3	promjene u strukturi periapikalne kosti s nešto gubitka minerala
4	demineralizacija periapikalne kosti s dobro ograničenim radiolucentnim područjem
5	demineralizacija periapikalne kosti s egzacerbirajućim karakteristikama

3.3. Statističke metode

Deskriptivni podaci prikazani su tabelarno i grafički u obliku aritmetičkih sredina i standardnih devijacija, te frekvencija i postotaka. Kod varijabli izraženih u kategorijama za ispitivanje značajnosti razlika korišten je Hi-kvadrat test i Wilcoxonov test rangova za povezane uzorke.

Razina statističke značajnosti postavljena je na 95% ($p < 0,05$). Sve statističke analize provedene su koristeći statistički softver SPSS 16 (SPSS Inc., Chicago, IL, USA).

4. REZULTATI

U istraživanju je sudjelovalo 20 ispitanika prosječne dobi 35,3 godina, od čega 8 (40,0%) muškaraca i 12 (80,0%) žena, životne dobi od 18 do 54 godine kod jednposjetne endodoncije, a kod višeposjetne od 18 do 53 godine (Tablica 4).

Tablica 4. Prikaz raspodjele ispitanika s obzirom na spol i dob

	Jednposjetno N =10	Višeposjetno N =10
Dob (godine, AR, SD)	35,30 (11,27)	35,30 (11,35)
Spol (N,%)		
Muškarci	4 (40%)	4 (40%)
Žene	6 (60%)	6 (60%)

Jednakomjerno raspoređene su ispitivane skupine obzirom na spol. U svakoj ispitivanoj skupini bilo je 4 muškarca i 6 žena. Više je zastupljeno žena u obje ispitivane skupine.

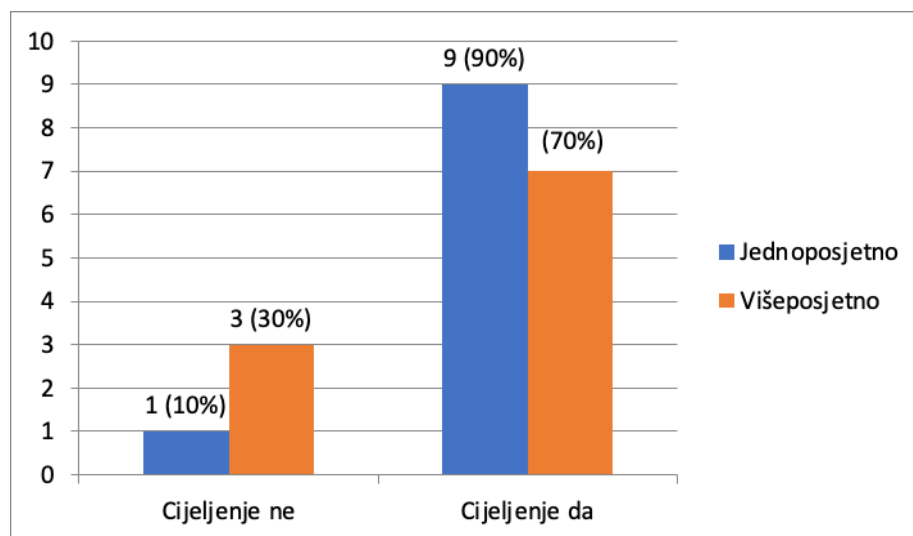
Pomoću χ^2 testa utvrđeno je da ne postoji statistički značajna razlika u ishodu tretmana (periapikalni status zuba) kod pacijenata nakon jednposjetne endodontske terapije i pacijenata nakon višeposjetne endodontske terapije (Tablica 5. i Slika 4.)

Tablica 5. Prikaz razlika u ishodu tretmana u odnosu na vrstu terapije (jednposjetno ili višeposjetno)

	Jednposjetno	Višeposjetno	
Cijeljenje			$\chi^2=1,187; p=0,237$
Ne	1 (10%)	3 (30%)	
Da	9 (90%)	7 (70%)	

$p > 0,005$

Kod jednposjetnog endodontskog liječenja cijeljenje je utvrđeno kod 9 ispitanika (90%), a 1 ispitanik (10%) nije imao cijeljenje. U drugoj promatranoj skupini, višeposjetno endodontsko liječenje, cijeljenje je zabilježeno kod 7 ispitanika (70%), a kod 3 ispitanika (30%) cijeljenje nije zabilježeno.

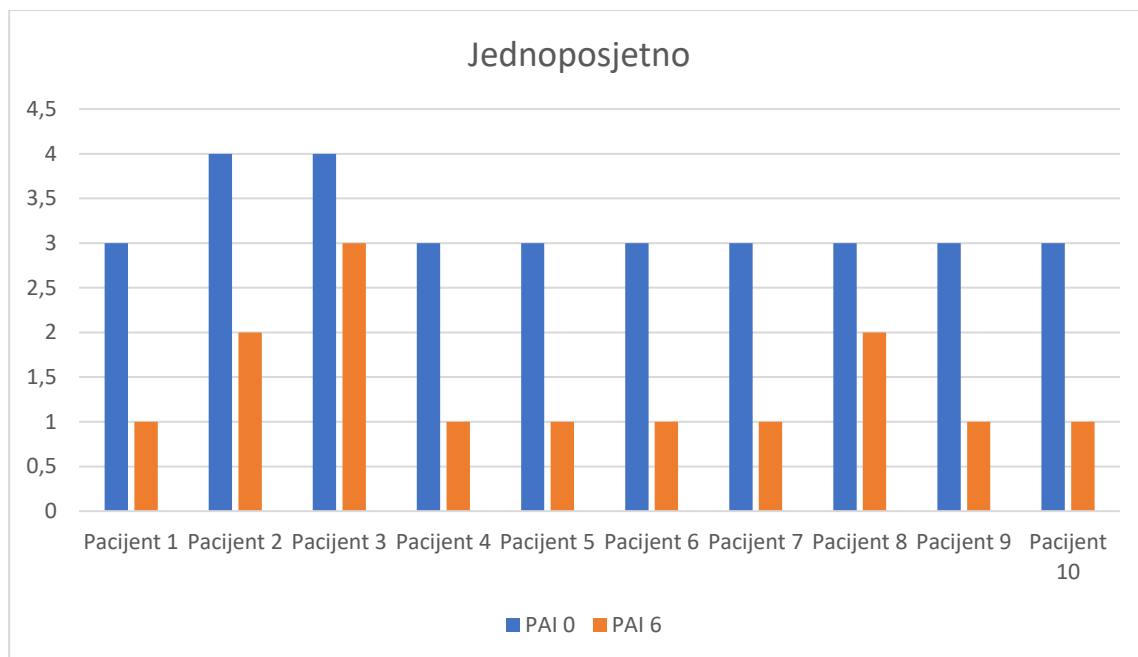


Slika 4. Prikaz razlika u ishodu tretmana u odnosu na vrstu terapije (jednposjetno ili višeposjetno)

Tablica 6. Vrijednost periapikalnog indeksa (PAI) neposredno nakon punjenja korijenskog kanala i 6 mjeseci nakon završetka liječenja

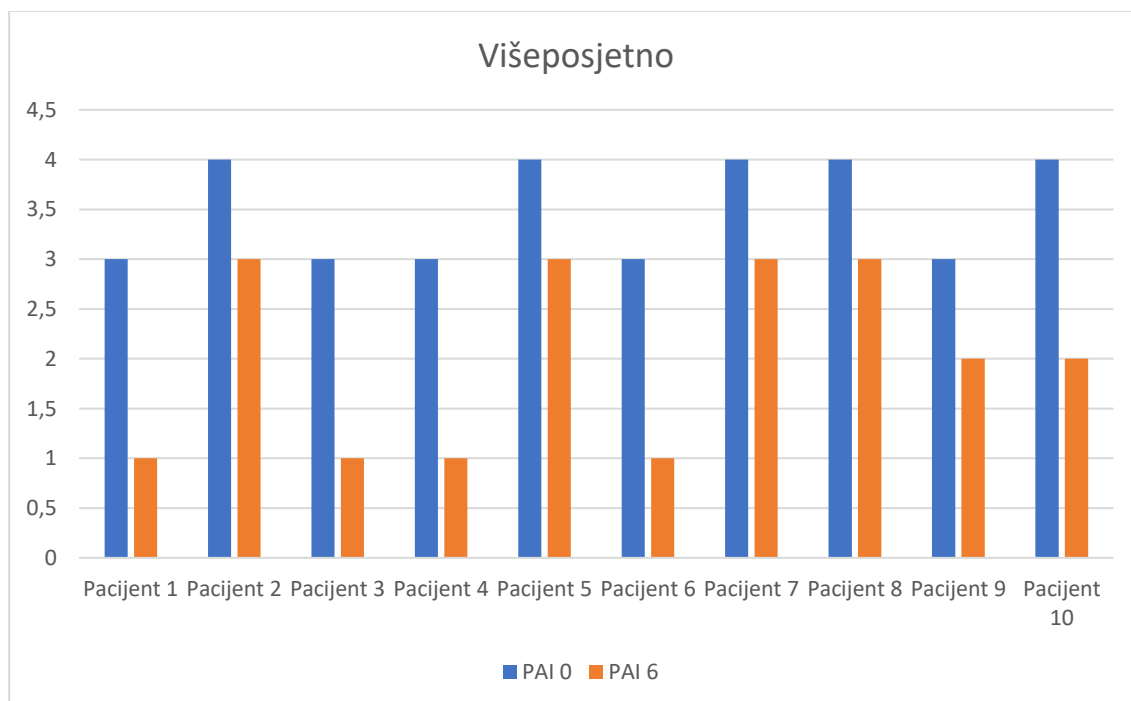
Grupa	PAI0 AR (SD)	PAI6 AR (SD)	Promjena u PAI rezultatu sa 95% intervalom pouzdanosti	Wilcoxonov test rangova Z (p)
Jednposjetno	3,2 (0,421)	1,4 (0,699)	1,80	Z = -2,972 (p=0,003)
Višeposjetno	3,5 (0,527)	2 (0,942)	1,5	Z = -2,879 (p=0,004)

Ukupna prosječna vrijednost PAI bodovanja kod ispitanika s jednposjetnim endodontskim liječenjem nakon korijensko-kanalnog punjenja bilo je 3,2. U narednom bodovanju nakon 6 mjeseci srednja vrijednost PAI je 1,4. Poboljšanje PAI statusa nakon perioda od 6 mjeseci prosječno je iznosio 1,8. Utvrdila se statistička značajnost p=0,003

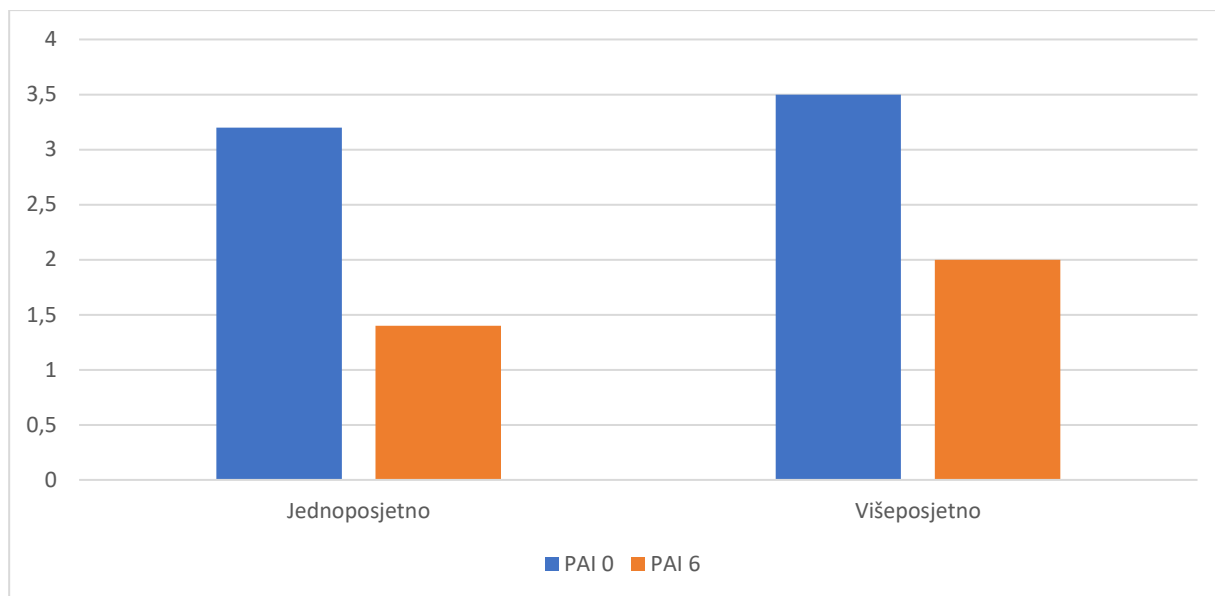


Slika 5. PAI status - jednopsjetno endodontsko liječenje

Kod višeposjetnog endodontskog liječenja PAI bodovanje nakon liječenja korijenskog-kanalnog sustava bio je prosječne vrijednosti 3,5, a u narednom procjenjivanju nakon 6 mjeseci PAI je prosječne vrijednosti iznosio 2,0. Prosječno poboljšanje ispitivane skupine s višeposjetnom edondocijom iznosio je 1,5. Statistička značajnost ispitivane skupine je $p=0,004$.



Slika 6. PAI status - višeposjetno endodontsko liječenje



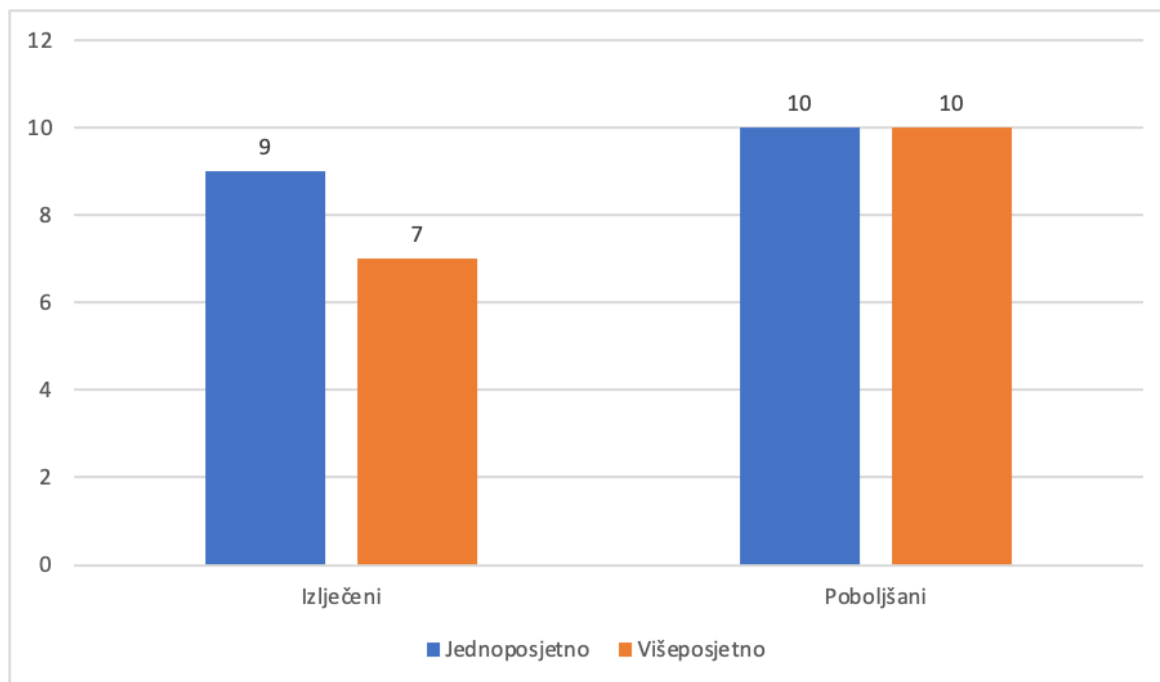
Slika 7. Vrijednost periapikalnog indeksa (PAI) neposredno nakon punjenja korijenskog kanala i 6 mjeseci nakon završetka liječenja

Tablica 7. Proporcija izlječenih zuba i zuba sa poboljšanim PAI indeksom u odnosu na vrstu terapije (jednopočetno ili višepočetno)

Status zuba	Jednopočetno	Višepočetno
Zdravo % (PAI ≤ 2)	90 (9/10)	70 (7/10)
Poboljšani % (niži PAI ali veći od 2)	100 (10/10)	100 (10/10)

Jednopočetno endodontsko liječenje nakon 6 mjeseci promatranog perioda kod 90% ispitanika imalo je PAI ≤ 2, odnosno zdravo, a 10% ispitanika imalo PAI > 2 odnosno AP.

Kod višepočetnog liječenja 70% ispitanika ima PAI ≤ 2 što se označava kao zdravo, dok 30% ispitanika ima PAI > 2, što označava AP. Obje ispitivane skupine imale su poboljšanje PAI statusa nakon 6 mjeseci.



Slika 8. Proporcija izlječenih zuba i zuba sa poboljšanim PAI indeksom u odnosu na vrstu terapije (jednospjetno ili višeposjetno)

5. RASPRAVA

Apikalni parodontitis (AP) upalna je bolest periapikalnog tkiva uzrokovana dugotrajnom mikrobnom infekcijom pulpnog prostora zahvaćenog zuba (26, 27). Najčešći etiološki čimbenici su mikroorganizmi koji se iz karijesnih lezija šire prema zubnoj pulpi (28). Glavni cilj endodontskog liječenja AP jest ukloniti infekciju i spriječiti reinfekciju endodontskog prostora čime se stvaraju uvjeti za cijeljenje periapikalnih tkiva.

Suvremeno endodontsko liječenje podrazumijeva niz tehnički osjetljivih postupaka nužnih za uspjeh, kao što su kontrola asepse, temeljito kemijsko-mehaničko čišćenje i oblikovanje endodontskog prostora, hermetičko punjenje korijenskih kanala, te kvalitetna poslijeendodontska restauracija zuba. Tendencija je sve ove postupke terapijski izvesti u jednoj posjeti, dakako, u slučaju da patologija i morfologija endodontskog prostora to dozvoljavaju.

Jednopsjetno endodontsko liječenje podrazumijeva provođenje instrumentacije, dezinfekcije i punjenja korijensko-kanalnog sustava u jednoj posjeti. Nasuprot tome, višeposjetno endodontsko liječenje uključuje postupak liječenja endodontskog sustava u kojem se instrumentacija (ili veći dio instrumentacije) provodi u prvoj posjeti, a punjenje korijensko-kanalnog sustava u zadnjoj posjeti, pri čemu se dezinfekcija provodi tijekom svih posjeta postupkom irigacije te između posjeta, i to unošenjem intrakanalnog dezinfekcijskog sredstva u endodontski prostor (20). Prednosti jednopsjetne endodontske terapije podrazumijevaju smanjeni broj posjeta, odsustvo potrebe za ponavljanjem anestezije, nanošenje koferdama i sl., ali mogući su i kratkororčni ili dugoročni problemi u ishodu liječenja (29).

Cilj ovog istraživanja usmjeren je prema procjeni i usporedbi cijeljenja periapikalne kosti nakon jednopsjetne i višeposjetne endodontske terapije. U endodontskoj praksi postoje dileme i rasprave s obzirom na pitanje je li bolje provoditi liječenje korijenskih kanala tijekom jedne ili više posjeta. Navedeno svakako ovisi s jedne strane o kliničkoj slici i načinu liječenja, a s druge strane o pacijentovom prihvaćanju liječenja, kao i o preferencijama samih doktora dentalne medicine (30). U literaturi nalazimo niz radova i istraživanja, ali i metaanaliza koje također nastoje usporediti cijeljenje periapikalne kosti nakon jednopsjetne i višeposjetne endodontske terapije (20, 30-32). Pojedini istraživači (33, 34) zagovaraju jednopsjetno liječenje, što argumentiraju manjom mogućnosti reinfekcije kroz privremenu ispunu, manjim

troškovima, ali i većom prihvaćenošću od strane pacijenta.

Jednako tako, istraživanja se razlikuju i s obzirom na dužinu potrebnog praćenja pacijenata u svrhu procijene cijeljenja AP-a. Istraživanja (35, 36) promatraju period od šest godina, no nisu rezultirala statistički značajnim rezultatima u odnosu na istraživanja kraćeg perioda, odnosno na ona od jednogodišnjega perioda promatranja (20, 34, 37). Orstavik i sur. (24) zaključili su kako jednogodišnje praćenje predviđa dugoročni uspjeh liječenja te da rizik od razvoja bolesti nakon dvije ili više godina nije veći od općeg rizika na temelju epidemioloških studija. Stoga, sukladno navedenu istraživanju nije potrebno dugoročnije praćenje pacijenata.

U ovom diplomskom radu provedeno je istraživanje kojim se procjenjivalo i uspoređivalo cijeljenje AP korištenjem periapikalne rendgenske snimke zuba napravljene nakon punjenja korjenskog-kanalnog sustava i nakon šest mjeseci. Rendgenske snimke snimljene su neposredno nakon završetka endodontske terapije, te se pristupilo analizi rtg-snimki i procjeni periapikalnog statusa liječenih zubi pomoću periapikalnog indeksa – PAI i odredio najviši status za ispitivani zub.

PAI bodovanje je prvi opisao Orstavik i suradnici (22, 24, 25), nakon čega je navedeni sustav opće prihvaćen i korišten u mnogim logitudinalnim studijama, a njegova prognostička vrijednost dokazana (20, 33-39).

Dobivene vrijednosti ispitivanih rtg-snimki nakon jednopostjetnog liječenja ispitivane skupine uspoređene su nakon zadanog perioda od 6 mjeseci. U navedenoj skupini utvrđeno je 9 (90%) cjeljenja, dok na jednoj rtg snimci nije utvrđeno 1 cjeljenje (10%). Nakon punjenja korijensko kanalnog sustava učinjeno je PAI bodovanje, te dobivana srednja vrijednost bila je 3.2., a nakon 6 mjeseci u ponovnom PAI bodovanju kod ispitivane skupine postigla se vrijednost PAI od 1.4. Smanjenje PAI bodovanja statistički je značajno ($p=0,003$)

Višeposjetno liječenje u istraživanju objektivizirano je PAI bodovanjem nakon završenog endodontskog liječenja, te nakon 6 mjeseci. U ispitivanoj skupini navedenim bodovanjem utvrđeno je 7 (70%) cijeljenja, dok intepretacijom 3 (30%) rtg-snimke nije utvrđeno cijeljenje. Prvo PAI bodovanje nakon punjenja kanalno-korijenskog sustava iznosilo je 3.5, a u drugom PAI bodovanju 2.0. Stoga, smanjenje PAI bodovanja i u ovoj skupini ukazuje na statističku značajnost ($p=0,004$).

Ovo je istraživanje utvrdilo da postoji poboljšanje PAI statusa kod svake ispitivane skupine, no kad se uspoređuju ispitivane skupine ne postoji statistički značajna razlika u ishodu tretmana PAI kod pacijenata nakon jednposjetne endodontske terapije i pacijenata nakon višeposjetne endodontske terapije $p > 0,005$.

Gill i suradnici (31) u svom istraživanju nisu potvrdili hipotezu sukladno kojoj se nastojalo dokazati kako će se bolji rezultati pokazati nakon višeposjetnoga endodontskoga liječenja, a što je potvrđeno i našim istraživanjem.

Iz dostupne literature, dobivene su različite vrijednosti cijeljenja nakon endodontskog tretmana, a objektivizirano PAI bodovanjem. Tako su u istraživanjima (20, 35, 37, 39) dobiveni rezultati cijeljenja od 78% - 96,7%, te je i naše istraživanje od 70-90% unutar citiranih vrijednosti.

U ovom istraživanju su se u provođenju višeposjetnog liječenja koristile paste na bazi $\text{Ca}(\text{OH})_2$. Schwendicke i Gostemeyer (20) u svom sustavnom pregledu i metaanalizi govore o utjecaju mehaničke instrumentacije, ali i kemijske obrade na PA status, kao i korištenju medikamentoznih uložaka kod višeposjetnih endodoncija. Paste na bazi $\text{Ca}(\text{OH})_2$ smatraju se danas zlatnim standardom (20, 21, 30-34, 36-40), s dobrim antimikrobnim učinkom kod većine mikroorganizama, ali ne kod svih (npr. *Enterococcus faecalis*).

U sustavnom pregledu te metaanalizi ispitivanja (20) nije se potvrdio rizik od dugotrajnih komplikacija kod jednposjetnog ili višeposjetnog liječenja. I u našem ispitivanju nije pronađen rizik od dugotrajnih komplikacija, iako je period istraživanja od 6 mjeseci ipak ograničavajući čimbenik.

Pacijenti uključeni u istraživanje starosne su dobi od 18 do 54 godine, s prosječnom dobi u obje ispitivane skupine od 35.3 godine. Što se tiče spolne distribucije, bilo je uključeno 8 muškaraca (40,0%), te 12 žena (80%). U istraživanju spol ili dob nije imalo statističku značajnost na PA cijeljenje $p > 0,005$. Naši rezultati sukladni su drugim istraživanjem (36) koja su pokazala kako spol ili dob ne utječu značajno na ishod nekirurškog endodontskog liječenja.

6. ZAKLJUČAK

1. Kod jednposjetnog liječenja AP utvrđeno je cijeljenje nakon promatranog šestomjesečnog perioda 90%.
2. U višeposjetnom liječenju AP cjeljenje je prisutno kod 70% ispitanika u ispitivanom periodu. PAI srednja početna vrijednost 3.5, a nakon promatranog šestomjesečnog perioda iznosi 2.0. Smanjenje PAI bodovanja statistički je značajno.
3. Nije utvrđena statistički značajna razlika u AP cijeljenju između jednposjetnog i višeposjetnog endodontskog liječenja.
4. Utjecaj dobi i spola na cjeljenje nije dokazano.

7. SAŽETAK

Cilj: Procijeniti i usporediti cijeljenje periapikalne kosti nakon jednposjetne i višeposjetne endodontske terapije zuba s dijagnozom kroničnog apikalnog parodontitisa.

Metode: Za procjenu cijeljenja AP korištene su periapikalne rendgenske snimke zuba napravljene odmah nakon završenog endodontskog liječenja i 6 mjeseci nakon završetka terapije. Periapikalni status liječenih zuba procijenivao se pomoću periapikalnog indeksa (*engl. periapical index scoring system – PAI*). Periapikalni status određivao se jednom od 5 PAI vrijednosti.

Rezultati: Kod endodontskog jednposjetnog liječenja AP utvrđeno je cijeljenje od 90%. PAI vrijednost nakon završetka liječenja iznosila je 3.2, a nakon šestomjesečnog promatranog perioda 1.4. U promatranoj skupini višeposjetnog liječenja cijeljenje je utvrđeno kod 70% ispitanika. Početna procjena PAI 3.5, a završna prosječna procjena nakon šestomjesečnog perioda je 2.0. U obje promatrane skupine došlo je do statistički značajnog cijeljenja. Usporedba cijeljenja promatranih skupina nije pokazala statističku značajnost.

Zaključak: U jednposjetnom i višeposjetnom endodontskom liječenju došlo je do statistički značajnog cijeljenja. Usporedba cijeljenja promatranih skupina nije pokazala statističku značajnost.

Ključne riječi: apikalni parodontitis, jednposjetno endodontska terapija, višeposjetna endodontska terapija, cijeljenje

8. SUMMARY

Apical periodontitis healing assessment after one-visit and multi-visit endodontic treatment

Aim: To evaluate and compare periapical bone healing after a single- and multiple-visit endodontic teeth therapy with a chronic apical periodontitis (AP) diagnosis.

Methods: Periapical radiographs of the teeth taken immediately after the endodontic treatment and 6 months after the end of the therapy were used to assess AP healing. The periapical status of the treated teeth was assessed using the periapical index scoring system (PAI). Periapical status was determined using one of the 5 PAI values.

Results: The healing rate was concluded to be 90% in an one-time AP endodontic treatment visit. The PAI value at the end of the treatment was 3.2, and 1.4 after the six-month observation period. Healing was established in 70% of the participants within the multiple-visit treatment group that was observed. The initial PAI assessment was 3.5, while the final average assessment after a six-month period was 2.0. Statistically significant healing occurred in both observed groups. A comparison of the healing of the observed groups did not show statistical significance.

Conclusion: Statistically significant healing occurred in a single-visit and multiple-visit endodontic treatment. A comparison of the healing of the observed groups did not show statistical significance.

Key words: apical periodontitis, single visit endodontic therapy, multiple-visit endodontic therapy, healing

9. LITERATURA

1. Torabinejad M (ur.), Walton RE (ur.). Endodoncija: načela i praksa. 4. izd. Zagreb: Naklada Slap; 2009.
2. Wong J, Manoil D, Näsman P, Belibasakis GN and Neelakantan P. Microbiological Aspects of Root Canal Infections and Disinfection Strategies: An Update Review on the Current Knowledge and Challenges. *Front. Oral Health*. 2021;2:672887.
3. Dudeja PG, Dudeja KK, Srivastava D, Grover S. Microorganisms in periradicular tissues: Do they exist? A perennial controversy. *J Oral Maxillofac Pathol*. 2015;19(3):356-63.
4. Narayanan LL, Vaishnavi C. Endodontic microbiology. *J Conserv Dent*. 2010;13(4):233-9.
5. Lee LW, Lee YL, Hsiao SH, Lin HP. Bacteria in the apical root canals of teeth with apical periodontitis. *J Form Med Assoc*. 2017;116(6):448-56.
6. Ingle JI, Bakland LK. Endodontics 6. London: Decker Inc; 2008.
7. P.N.R. Nair. Pathogenesis of Apical Periodontitis and the Causes of Endodontic Failures. *Crit Rev Oral Biol Med*. 2004;15(6):348-81.
8. Bergenholtz G, Hoested-Bindslev P, Reit C. Textbook of Endodontology. 2.izd. Wiley&Sons; 2010.
9. Karamifar K, Tondari A, Saghiri MA. Endodontic Periapical Lesion: An Overview on the Etiology, Diagnosis and Current Treatment Modalities. *Eur Endod J*. 2020;5(2):54-67.
10. Majdandžić M, Pandurić V. Pulpitisi i periradikularne patoze. *Sonda*. 2008;9(16):69-73.
11. Braz-Silva PH, Bergamini ML, Mardegan AP, De Rosa CS, Hasseus B, Jonasson P. Inflammatory profile of chronic apical periodontitis: a literature review. *Acta Odontol Scand*. 2019;77(3):173-80.
12. Wang L, Yang F, Qiu Y, Ye L, Song D, Huang D. The Potential Roles of T Cells in Periapical Lesions. *J Endod*. 2022;48:70–9
13. Gomes BPFA, Herrera DR. Etiologic role of root canal infection in apical periodontitis and its relationship with clinical symptomatology. *Braz Oral Res*. 2018;18;32(1):69.
14. Karteva T, Manchorova-Veleva N. The role of the immune response in chronic marginal and apical periodontitis. *Folia Med (Plovdiv)*. 2020;62(2):238-43.
15. Cohen S, Hargreaves KM. Pathobiology of Primary Apical Periodontitis. *Pathways of the Pulp*. 9th ed. St Louis, Missouri: Mosby Inc; 2006;541-79.
16. Matsuzaki E, Anan H, Matsumoto N, Hatakeyama J, Minakami M, Izumi T. Immunopathology of Apical Periodontitis and Refractory Cases. *Journal of Tissue Science*

- and Engineering, 2016.
17. Nair PNR: Pathology of apical periodontitis and the causes of endodontic failures. *Crit Rev Oral Biol Med.* 2004;15(6):348-81.
 18. Galler KM, Weber M, Korkmaz Y, Widbiller M, Feuerer M. Inflammatory Response Mechanisms of the Dentine-Pulp Complex and the Periapical Tissues. *Int J Mol Sci.* 2021;22(3):1480.
 19. Peršić Bukmir R, Glavičić S, Brekalo Pršo I. Tehnički aspekti endodotskog tretmana i utjecaj na zdravlje periapikalnog tkiva. *Medicina fluminensis.* 2014;50(3):259-67.
 20. Schwendicke F, Göstemeyer G. Single-visit or multiple-visit root canal treatment: systematic review, meta-analysis and trial sequential analysis. *BMJ Open.* 2017;7(2):013115.
 21. Braut A, Brekalo-Pršo I, Glavičić S. Jednopsjetna endodoncija – da ili ne ?. *Hrvatski stomatološki vjesnik.* 2008;5:8-11.
 22. Kumar A, Iftekhar H, Intracanal medicaments-Their use in modern endodontics: A narrative review. *J Oral Res Rev.* 2019;11:94-9.
 23. Boch T, Tennert C, Vach K, Al-Ahmad A, Hellwig E, Polydorou O. Effect of gaseous ozone on *Enterococcus faecalis* biofilm—an in vitro study. *Clin Oral Investig.* 2016;20(7):1733-39.
 24. Ørstavik D, Kerekes K, Eriksen HM. The periapical index: a scoring system for radiographic assessment of apical periodontitis. *Endod Dent Traumatol.* 1986;2:20-34.
 25. Ørstavik D. Reliability of the periapical index scoring system. *Scand J Dent Res.* 1988;96:108-11.
 26. Rechenberg DK, Munir A, Zehnder M. Correlation between the clinically diagnosed inflammatory process and periapical index scores in severely painful endodontically involved teeth. *Int Endod J.* 2021;54(2):172-80.
 27. Segura-Egea JJ, Martín-González J, Castellanos-Cosano L. Endodontic medicine: connections between apical periodontitis and systemic diseases. *Int Endod J.* 2015;48:933-51.
 28. Harjunmaa U, Doyle R, Järnstedt J, Kamiza S, Jorgensen JM, Stewart CP, Shaw L, Hallamaa L, Ashorn U, Klein N, Dewey KG, Maleta K, Ashorn P. Periapical infection may affect birth outcomes via systemic inflammation. *Oral Dis.* 2018;24:847–55.
 29. De-Deus G, Canabarro A. Strength of recommendation for single-visit root canal treatment: grading the body of the evidence using a patient-centered approach. *Int Endod J* 2016.

30. Neto M, Saavedra F, Junior J, Machado R, Silva E, Vansan L. Endodontists perceptions of single and multiple visit root canal treatment: A survey in Florianópolis – Brazil. *Revista Sul Brasileira de Odontologia*. 2014;11:14-19.
31. Gill GS, Bhuyan AC, Kalita C, Das L, Kataki R, Bhuyan D. Single Versus Multi-visit Endodontic Treatment of Teeth with Apical Periodontitis: An in vivo Study with 1-year Evaluation. *Ann Med Health Sci Res*. 2016;6(1):19-26.
32. Stoeckl G, Wrbas T. Nonsurgical Treatment Outcomes and Prognostic Factors for Cases with Lesions of Endodontic Origin in a Private Practice. *J Dent Oral Sci*. 2021;3(2):1-7.
33. Holland R, Gomes JE Filho, Cintra LTA, Queiroz ÍOA, Estrela C. Factors affecting the periapical healing process of endodontically treated teeth. *J Appl Oral Sci*. 2017;25(5):465-76.
34. Bahar Dehghan Manshadi, Asgeir Bårdsen, Single-visit versus multiple-visits endodontic treatment of apical periodontitis: A meta-analysis of outcome assessed by intra oral radiographs. *Research Square*.
Dostupno na adresi: <https://www.researchsquare.com/article/rs-6962/v1>. Datum pristupa: 03.07.2022.
35. Eyüboğlu TF, Olcay K, Erkan E, Özcan M. Radiographic and Clinical Findings of Single-Visit Root Canal Treatments with Apical Enlargement in Necrotic Teeth: A Retrospective Cohort Study. *Biomed Res Int*. 2020;28:7912638.
36. Alghofaily M, Tordik P, Romberg E, Martinho F, Fouad AF. Healing of Apical Periodontitis after Nonsurgical Root Canal Treatment: The Role of Statin Intake. *J Endod*. 2018;44(9):1355-60.
37. Fonzar F, Mollo A, Venturi M, Pini P, Fabian Fonzar R, Trullenque-Eriksson A, Esposito M. Single versus two visits with 1-week intracanal calcium hydroxide medication for endodontic treatment: One-year post-treatment results from a multicentre randomised controlled trial. *Eur J Oral Implantol*. 2017;10(1):29-41.
38. Almeida DO, Chaves SC, Souza RA, Soares FF. Outcome of Single-vs Multiple-visit Endodontic Therapy of Nonvital Teeth: A Meta-analysis. *The Journal of Contemporary Dental Practice*. 2017;18(4):330-36.
39. Stoeckl G, Wrbas T. Nonsurgical Treatment Outcomes and Prognostic Factors for Cases with Lesions of Endodontic Origin in a Private Practice. *J Dent Oral Sci*. 2021;3(2):1-7.
40. Alomaym MAA, Aldohan MFM, Alharbi MJ, Alharbi NA. Single versus Multiple Sitting Endodontic Treatment: Incidence of Postoperative Pain - A Randomized Controlled Trial. *J Int Soc Prev Community Dent*. 2019;9(2):172-77.

41. Zehnder M, Belibasakis GN, A critical analysis of research methods to study clinical molecular biomarkers in Endodontic research, *International Endodontic Journal*. 2021;55:37-45.