

Skraćenje Ahilove tetive u dječjoj dobi - prikaz slučaja

Skračić, Miro

Undergraduate thesis / Završni rad

2022

Degree Grantor / Ustanova koja je dodijelila akademski / stručni stupanj: **Josip Juraj Strossmayer University of Osijek, Faculty of Dental Medicine and Health Osijek / Sveučilište Josipa Jurja Strossmayera u Osijeku, Fakultet za dentalnu medicinu i zdravstvo Osijek**

Permanent link / Trajna poveznica: <https://um.nsk.hr/um:nbn:hr:243:224825>

Rights / Prava: [In copyright](#) / [Zaštićeno autorskim pravom.](#)

Download date / Datum preuzimanja: **2024-11-23**

Repository / Repozitorij:

[Faculty of Dental Medicine and Health Osijek
Repository](#)



SVEUČILIŠTE JOSIPA JURJA STROSSMAYERA U OSIJEKU

FAKULTET ZA DENTALNU MEDICINU I ZDRAVSTVO

OSIJEK

Preddiplomski sveučilišni studij Fizioterapija

Miro Skračić

**SKRAĆENJE AHILOVE TETIVE U
DJEČJOJ DOBI – PRIKAZ SLUČAJA**

Završni rad

Osijek, 2022.

SVEUČILIŠTE JOSIPA JURJA STROSSMAYERAU OSIJEKU

FAKULTET ZA DENTALNU MEDICINU I ZDRAVSTVO

OSIJEK

Preddiplomski sveučilišni studij Fizioterapija

Miro Skračić

**SKRAĆENJE AHILOVE TETIVE U
DJEČJOJ DOBI – PRIKAZ SLUČAJA**

Završni rad

Osijek, 2022.

Rad je ostvaren u: Fakultet za dentalnu medicinu i zdravstvo Osijek, Sveučilište J. J. Strossmayera u Osijeku

Mentor rada: doc. dr. sc. Anđela Grgić, dr. med. spec. fizijatar

Komentor: dr. sc. Robert Mujkić, mag. biol.

Rad ima 38 listova, 4 tablice i 17 slika.

Znanstveno područje: Biomedicina i zdravstvo

Znanstveno polje: Kliničke medicinske znanosti

Znanstvena grana: Fizikalna medicina i rehabilitacija

SADRŽAJ

1. UVOD	1
1.1. Anatomija.....	1
1.2. Obrasci hoda.....	3
1.2.1. Obrasci hoda kod djece sa skraćenom Ahilovom tetivom	4
1.3. Skraćenje Ahilove tetive u dječjoj dobi	5
1.4. Oblici liječenja skraćanja Ahilove tetive.....	6
1.4.1. Ortopedske ortoze	7
1.4.2. <i>Botulinum toxin type A</i> (BTX)	7
1.4.3. Kirurško liječenje	8
1.4.4. Ostali oblici terapije	8
2. CILJ.....	9
3. PRIKAZ SLUČAJA	10
3.1. Fizioterapeutska procjena pacijenta	10
4. RASPRAVA.....	12
4.1. Fizioterapeutska intervencija.....	13
4.1.1. Vježbe istezanja i rehabilitacija.....	14
4.1.2. Rezultati provođenja vježbi.....	22
5. ZAKLJUČAK	23
6. SAŽETAK.....	24
7. SUMMARY	25
8. LITERATURA.....	26
9. ŽIVOTOPIS	29
10. PRILOZI.....	30

popis tablica

Tablica 1. Koji postotak vremena je pacijent na prstima:.....	10
Tablica 2. Postoji li ograničenje pri pokretanju kao...?.....	11
Tablica 3. Mjerenje dorzifleksije gležnja.....	11
Tablica 4. Testovi za procjenu trenutnog stanja.....	11

popis slika

Slika 1. Vježba prijenosa težine s nožnih prstiju na pete.....	14
Slika 2. Vježba prijenosa težine s nožnih prstiju na pete.....	14
Slika 3. Vježba razgibavanja (rotacije) gležnja.....	14
Slika 4. Vježba istezanja Ahilove tetive povlačeći rukama remen, ručnik ili traku za trening prema sebi.....	15
Slika 5. Vježba istezanja krelježnice i gležnja s ciljem doticaja prstiju ruku s nožnim prstima uz ekstenđirana koljena.....	15
Slika 6. Pasivno istezanje Ahilove tetive u dorzifleksiju pri ekstenđiranom koljenu koje izvodi fizioterapeut.....	16
Slika 7. Vježba istezanja Ahilove tetive.....	16
Slika 8. Vježba istezanja Ahilove tetive uz ekstenđirano koljeno.....	17
Slika 9. Vježba istezanja Ahilove tetive uz flektirano koljeno.....	17
Slika 10. Vježba istezanja Ahilove tetive oslanjajući stopalo na zid.....	18
Slika 11. Vježba istezanja Ahilove tetive u četveronožnom položaju.....	18
Slika 12. Vježba istezanja Ahilove tetive na rubu povišene površine uz prisutnost fizioterapeuta.....	19
Slika 13. Vježba propriocepcije na jednoj nozi uz prisutnost fizioterapeuta.....	19
Slika 14. Vježba propriocepcije na jednoj nozi prelaskom iz stojećeg u čučanj uz prisutnost fizioterapeuta.....	20
Slika 15. Vježba propriocepcije na jednoj nozi naginjući se prema naprijed uz prisutnost fizioterapeuta.....	20
Slika 16. Rehabilitacija hoda pacijenta gdje ga se uči pravilnom obrascu hoda i korigira postojećí.....	21
Slika 17. Rehabilitacija hoda pacijenta gdje ga se uči pravilnom obrascu hoda i korigira postojećí.....	21

1. UVOD

Skraćena Ahilova tetiva kod djece je kongenitalna (urođena) pojava koja dovodi do hoda na prstima (1). Hod na prstima kao razvojna faza smatra se normalnom do treće godine života te nakon navršene treće godine stvara zabrinutost kod roditelja (2). Ahilova tetiva, kao glavni faktor anomalije, spaja *m. triceps surae* koji se nalazi na stražnjoj strani potkoljenice, a hvata se na petnu kost odnosno na latinskom *calcaneus* i po njoj je dobila naziv *tendo calcaneus* (3). Ahilova tetiva je odgovorna za izvođenje normalnih obrazaca hoda, ukoliko je skraćena povlači petu k natrag i izaziva hod na prstima. Analizom hoda djece sa skraćenom Ahilovom tetivom vidimo kako nema doticaja pete s podlogom tijekom cijelog ciklusa hoda (4). Medicinski naziv skraćenja Ahilove tetive gdje su isključene sve neurološke i psihološke bolesti je preimenovan u idiopatsko hodanje na prstima. Djecu s idiopatskim hodanjem na prstima gleda se kao zdravu, ali uz razvojnu prepreku hoda na prstima (5). Zbog konstantne plantarne fleksije gležnja pri hodu, ova djeca su podložna stvaranju ograničenog opsega pokreta (engl. *range of motion* - ROM) naročito dorzalne fleksije u gležnju. U većini slučajeva stvara se ograničenost u aktivnom ROM-u gležnja, dok kod ograničenog pasivnog ROM-a govorimo o ozbiljnom tipu kod kojeg može doći do teških ozljeda gležnja (6). U ovom prikazu slučaja pacijent N.N. dolazi na pregled kod liječnika zbog zabrinutosti roditelja, zbog djetetovog hoda na prstima. Pacijent N.N. je petogodišnje dijete kojem se na pregledu kod dr. spec. fizikalne medicine i rehabilitacije dijagnosticira slabiji oblik skraćenja Ahilove tetive i smanjena dorzalna fleksija u gležnju te ga se šalje na habilitacijsko liječenje i fizikalnu terapiju.

1.1. Anatomija

Ahilova tetiva (lat. *tendo calcaneus*) ujedinjuje hvatište mišića *tricepsa surae* i *m. plantaris*, koji se hvata na donju polovicu stražnje (lat. *posterior*) strane petne kosti (lat. *calcaneus*). Mišić *triceps surae* nalazi se na posteriornoj strani potkoljenice i kao svi masivni mišići hvata se okruglastom vezivnom vrpcom (lat. *tendo*) za kost (3). Kao najsnažnija tetiva u čovjekovom tijelu može podnijeti opterećenje u plantarnoj fleksiji i do 800 kilograma, a prosječna dužina tetive se proteže od 5 do 6 cm ovisno o visini čovjeka. Ova tetiva ne posjeduje sinovijalnu ovojnici već ju obavija tanka opna peritenonij (7).

Triceps surae kao sastavni dio *tendo calcaneusa* se sastoji od dvaju snažnih i masivnih mišića, *m. gastrocnemius* koji je sastavljen od dvije glave *caput mediale* i *caput laterale* te *m. soleus*. Polazište *caput mediale m. gastrocnemiusa* je medijalni epikondil femura s posteriorne strane, dok *caput laterale m. gastrocnemiusa* polazi s lateralnog epikondila femura na posteriornoj strani. *M. gastrocnemius* još poznat kao skakački mišić zbog njegovog brzog kontrahiranja ima

djelovanje fleksije u potkoljenici, plantarne fleksije i inverzije stopala, a inervira ga *n. tibialis* ogranak *n. ischiadicusa* koji se račva u *plexus sacralisu*. *M. soleus* ujedno i najjači plantarni fleksor potkoljenice polazi s *caput fibulae, facies posterior et margo posterior fibulae, linea m. solei tibiae* i *septum intermuscular posterius cruris*. Djelovanje *m. soleusa* kao što je već rečeno je plantarna fleksija i inverzija, a inervira ga također *n. tibialis*. Uz *m. triceps surae* i *m. plantaris* se također hvata na *tendo calcaneus*, a polazi s lateralnog kondila femura superiorno od *caputa laterale m. gastrocnemiusa*. *M. plantaris* nema bitnu ulogu u čovjekovom tijelu i već je zahrđao kao potkoljenični fleksor, ali zato je pronašao svoju kliničku važnost u plastičnoj kirurgiji. Tetivu *m. plantaris* je moguće odstraniti te zamijeniti tetive u šaci, a također ga se može u potpunosti ukloniti bez ikakvih posljedica prilikom izvođenja kretnji u koljenu ili stopalu (3).

M. triceps surae točnije obje glave *m. gastrocnemiusa* s *m. plantarisom* izvode fleksiju u koljenom zglobu (lat. *articulatio genus*) koji je ujedno i najkompleksniji zglob u ljudskom tijelu. *Articulatio genus* ima konveksno zglobno tijelo *condylus femoris* i konkavno zglobno tijelo koje naliježe na njega *condylus tibiae s meniscus medialis et lateralis*. Najvažnije djelovanje mišića koje se vežu za Ahilovu tetivu je plantarna fleksija i inverzija stopala, a te radnje se izvode ponajviše u gornjem nožnom zglobu (lat. *articulatio talocruralis*) pa zatim donjem nožnom zglobu (lat. *articulatio subtalaris*). *Articulatio talocruralis* spaja *tibiju, fibulu* i *talus* u kojem je konveksno zglobno tijelo *trochlea tali s facies malleolaris medialis et lateralis*, a konkavno zglobno tijelo je *facies articularis inferior tibiae s facies articularis malleolaris medialis et lateralis*. Ovaj zglob osiguravaju dvije zglobne sveze s medijalne i s lateralne strane. Ligamenti *art. talocruralisa* na medijalnoj strani koji se još naziva *lig. collaterale mediale (deltoideum)* polaze s *tibialnog maleola* i hvataju se na okolne tri kosti za što bolju sigurnost ligamenta. Stoga *lig. collaterale mediale* ima tri ogranka *pars tibiotalaris, pars tibiocalcanea* i *pars tibionavicularis*. S lateralne strane *art. talocruralisa* osigurava ga zglobna sveza *lig. collaterale laterale* koji također ima tri ogranka, *lig. calcaneofibulare, lig. talofibulare anterior*, koji polaze s anteriorne strane lateralnog (fibularnog) maleola, i *lig. talofibulare posterior*, koji polazi s *fosse malleoli lateralis* i svi se hvataju na svoje dijelove po kojima su dobili ime. Također imamo *lig. calcaneofibulare* i *lig. mediale* koji osiguravaju pravilno izvođenje pokreta i čvrstoću i u gornjem i donjem nožnom zglobu. Pokreti u gornjem nožnom zglobu su plantarna i dorzalna fleksija, a sveukupni opseg pokreta u ovom zglobu je 70°. Gdje se plantarna fleksija može izvesti do 45° od osnovnog položaja, a dorzalna fleksija do 25°. Donji nožni zglob spaja *talus* i *calcaneus* na koji se hvata Ahilova tetiva. Konveksno

zglobno tijelo *art. subtalaris* je *facies articularis talaris posterior*, dok je konkavno zglobno tijelo *facies articularis calcanea posterior*. Ovaj zglob osiguravaju tri zglobne sveze *lig. talocalcaneum mediale, laterale et posterius*. *Art. subtalaris* obavije tanka zglobna ovojnica koja je učvršćena sinovijalnom opnom. Pokreti koji se odvijaju u *art. subtalaris* povezani su s pokretima u *art. talocalcaneonavicularis* i *art. calcaneocuboideum*, a izvode pokrete everzije i inverzije koju obavlja *m. triceps surae* (3).

1.2. Obrasci hoda

Hod služi čovjeku za izvršavanje svakodnevnih aktivnosti u životu i za putovanje na malim udaljenostima. Oslanjanjem na dvije noge s uspravnim trupom, glavom u medijalnoj ravnini i pogledom prema ravno uspostavlja se normalan hod kod čovjeka s ciljem pomicanja k naprijed i održavanjem stabilnog stava. Gledamo li fiziku čovjekova hoda, on izvršava radnju hoda s osloncem na jednu nogu, dok se druga noga njiše k naprijed u novo mjesto oslonca, trup koji je u položaju okomitom od podloge prati tok sila i opire im se kako bi zadržao stabilan stav. U trenutku kada suprotna noga dotakne novo mjesto oslonca, tijelo zauzima dvostruki oslonac. Stoga, ako analiziramo pokrete pri hodu jedne noge možemo ih podijeliti u dvije skupine, fazu oslonca i fazu njihanja. Ove dvije faze se ponavljaju kod obaju donjih udova, naizmjenično. Analizom obrasca hoda možemo utvrditi faze koje nam točno prikazuju funkcionalni značaj određenih pokreta u pojedinima zglobovima. U fazama hoda pokret koji se odvija u jednom zglobu utječe na ostale zglobove uključene u aktivnost - kuk, koljeno i gležanj. Također jedna od ključnih stavki pri analizi mora sagledavati položaj koji je prikladan samo za jednu fazu hoda, što bi značilo da taj isti položaj u drugoj fazi prikazuje disfunkciju (8).

Faza oslonca je termin koji se koristi u analizi hoda, a označava razdoblje tijekom kojeg je promatrani donji ud u kontaktu s podlogom. Ova faza započinje prvim dodiranjem pete o podlogu, a naziva se **inicijalni kontakt**. U ovoj podfazi se izvršava prijenos težine što je ujedno i najzahtjevniji zadatak hoda. Prijenos težine uzima za ulogu apsorpciju šoka, početnu stabilnost ekstremiteta i očuvanje progresije. Položaj inicijalnog kontakta gledamo u svim zglobovima gdje je natkoljenica u području fleksije u odnosu na zdjelicu, koljeno je u ekstenziji, a stopalo kao najbitniji faktor u ovoj podfazi nalazi se u dorzalnoj fleksiji s ciljem oslonca na petu. Suprotna noga u ovoj podfazi je također u kontaktu s podlogom što se naziva dvostruki oslonac, a podfaza u kojoj se suprotna noga nalazi naziva se predzama. Nadolazeća podfaza prihvaća veće opterećenje te je po tome dobila naziv - **odgovor na opterećenje**. Zbog bolje apsorpcije šoka koljeno se flektira, a stopalo ide cijelom površinom na podlogu iako u početku zauzima položaj klackalice kao minifaza. Suprotna noga je i dalje u kontaktu s podlogom odnosno

zadržava dvostruki oslonac. Suprotno stopalo je u plantarnoj fleksiji gdje su samo nožni prsti u kontaktu s podlogom. Podizanjem suprotne noge od podloge započinje **međufaza**. Cijela težina tijela se prenosi na promatranu nogu. Kuk i koljeno izvode ekstenziju, dok stopalo ide u dorzifleksiju. Suprotna noga je u podfazi međunjihanja. **Završna faza** započinje podizanjem pete od podlogu s ciljem prijenosa težine k naprijed. U ovoj podfazi natkoljenica je u retrofleksiji u odnosu na kuk, koljeno dovršava svoju ekstenziju i započinje laganu fleksiju, dok gležanj zauzima položaj klackalice u jedva primjetnoj plantarnoj fleksiji. Druga noga dovršava podfazu završnog njihanja (8).

Faza njihanja kod različitih autora drugačije započinje, ali prevladava mišljenje da ova faza započinje **predzama hom**. Predzama h karakterizira ponovni dvostruki oslonac, također ga se može naći i pod nazivom oslobađanje težine, jer je suprotna noga u inicijalnom kontaktu i prihvaća težinu. Vrlo karakteristično kod ovih okolnosti naglog rasterećenja je napredovanje prema naprijed odnosno anteriorno što će pomoći kasnijem inicijalnom njihanju. Referentni ud u ovoj podfazi se nalazi u povećoj plantarnoj fleksiji gležnja i fleksiji koljena, dok se retrofleksija u kuku smanjila. Suprotna noga je u podfazi prijelaza iz inicijalnog kontakta u odgovor na opterećenje. **Inicijalno njihanje** počinje kada se stopalo odigne od podloge povećanjem fleksije u koljenu. Fleksija natkoljenice u odnosu na zdjelicu pomiče ud prema naprijed i pojavljuje se mala dorzalna fleksija u gležnju. Suprotni ud se nalazi u međufazi. Kada promatrana noga u zraku postigne položaj ispred linije tijela nazivamo **međunjihanje**. Ovaj položaj se postiže fleksijom u kuku i ekstenziranjem koljena. Gležanj iz dorzalne fleksije savija se u neutralni položaj kao odgovor na gravitaciju. Podfaza završava kada je tibija okomita na podlogu. Suprotni ud je u kasnoj međufazi. Antefleksijom kuka i potpunom ekstenzijom koljena opisuje se **završno njihanje**. Noga se postavlja u ovaj položaj s ciljem pripreme za apsorpciju šoka prilikom nadolazećeg kontakta s podlogom. Druga noga je u završnoj fazi (8).

1.2.1. Obrasci hoda kod djece sa skraćenom Ahilovom tetivom

Tijek razvoja lokomotornog sustava djeteta započinje s uspostavljanjem položaja sjedenja dojenčadi već u šestom mjesecu. Dijete mijenja svoj položaj u prostoru u devetom mjesecu kad započinje s puzanjem. Oslonac na dvije noge i hod s potporom započinje u dvanaestom mjesecu, dok iste radnje bez potpore započinju s petnaest mjeseci. U prvom stadiju hoda dijete zauzima široki oslonac; gdje su mu kukovi i koljena u hiperfleksiji, ruke u području abdukcije, dok su laktovi ekstenzirani; koračajući vrlo polako i oprezno kako bi izbjeglo nagli pad. Nakon svladavanja prvog stadija smanjuje se oslonac, pojavljuje se glatkost pri pokretanju, naizmjeničnost zamaha ruku, te dijete dobije na brzini i duljini koraka. Sve zajedno može se

opisati kao pravilan obrazac hoda kod odraslih osoba. Također središnji živčani sustav sa svojim karakteristikama neuroplastičnosti (promjena živčanih veza kod učenja, stjecanja iskustva i kao posljedica interakcije sa životnim okruženjem) uvelike doprinosi boljim obrascima hoda i pokreta (9). Hod na prstima smatra se normalnom pojavom kod djece do treće godine života. Razvojem djeteta i njegovih sposobnosti postupno se dolazi do kontakta s petom (2). Hod na prstima kao uzrok skraćanja Ahilove tetive je nemogućnost doticaja pete s podlogom tijekom inicijalnog kontakta i odsutnost kontakta cijelim stopalom tijekom svih faza hoda. Idiopatsko hodanje na prstima mora isključivati neurološke, ortopedske i psihijatrijske bolesti (4). U analizi hoda djece sa skraćenom Ahilovom tetivom uspoređivao se njihov oblik hodanja i pokušaj izvođenja normalnog hoda. Odmah pri početku se ustanovilo kako je njihov način hodanja sporiji u usporedbi sa zdravom djecom u istim okolnostima. Analizom hoda na prstima uočeno je kako se koljeno kreće u svim fazama hoda normalno, bez odstupanja od pravilnog obrasca hoda. U gležnju se vidjela konstantna plantarna fleksija u fazi oslonca, pri inicijalnom kontaktu, u međufazi se plantarna fleksija smanjila dok se ponovno povećala u završnoj fazi. U fazi njihanja također se uočila plantarna fleksija u predzamahu, nakon čega se povećala u međunjihanju. Pri pokušaju djece sa skraćenom Ahilovom tetivom u izvođenju normalnog hoda pokazalo se uveliko sporije hodanje i smanjena duljina koraka u usporedbi sa zdravom djecom pod istim uvjetima. U ovom obliku hodanja također je koljeno imalo normalne obrasce hoda. Gležanj u fazi oslonca pri inicijalnom kontaktu u većini slučajeva nije bio uspješno izveden. Inicijalni kontakt je započinjao s punim stopalom o podlogu. U međufazi se dogodila plantarna fleksija, dok je završna faza pravilno odrađena. U fazi njihanja kod gležnja uočila se lagana plantarna fleksija te se u međunjihanju nastavila i povećala. Ovaj oblik hoda kod djece koja hodaju na prstima pokazao je velike razlike u kutu gležnja u usporedbi s normalnim obrascem hoda. Ovom analizom se mogu prikazati stupnjevi idiopatskog hoda na prstima i ukazati na to da ta djeca mogu izvoditi radnje normalnog obrasca hoda uz prikladnu terapiju (10).

1.3. Skraćenje Ahilove tetive u dječjoj dobi

Kongenitalno skraćenje Ahilove tetive u djece uočava se kao djelomično ili potpuno hodanje na prstima (1). Hod na prstima kao uzrok skraćanja Ahilove tetive je nemogućnost doticaja pete s podlogom tijekom cijelog ciklusa hoda (4). Kod djece koja nisu uspostavila hod na petu stvara se zabrinutost kod roditelja te ih se upućuje na ortopedski pregled nakon navršene treće godine života. Specijalističkim pregledom ortopeda razmatraju se uzroci abnormalnosti hoda. Isključenjem svih neuromuskularnih i psiholoških poremećaja može se zaključiti kako se radi

o idiopatskom hodanju na prstima (eng. *Idiopathic Toe Walking* - ITW). Naziv idiopatsko upućuje da je uzrok bolesti nepoznat (2). Pretpostavlja se da se ova anomalija kod djece u razvoju pojavljuje između 2 % do čak 12 % (4). Hod na prstima kod zdrave djece prvi su definirali Hall i kolege 1967. godine i nazvali „kongenitalni kratki tendo calcaneus“, taj naziv se mijenja 1980. godine u „idiopatsko hodanje na prstima“. Etiologija ove bolesti se i dalje istražuje, a nagađa se da može biti genetski predodređena, uzrokovana povećanom prisutnošću mišićnih vlakana tipa 1 ili disbalansom senzomotorike (5). Istraživanja su pokazala kako se hod na prstima može spontano povući do pete godine života u 59 % slučajeva te do desete godine života u čak 79 % slučajeva. No, i dalje nisu poznate štetne posljedice prilikom hoda na prstima u odrasloj dobi, te se nagađa da mogu postojati, ali je potrebno još vremena za istraživanje ove anomalije (11). Još uvijek nije evidentiran neliječeni slučaj ITW-a s drastičnim posljedicama. Nagađa se da neliječeno stanje može dovesti do utjecaja na samu kvalitetu života. Čak je jedna studija dokazala da hod na prstima ne rezultira drastičnim poremećajima u funkciji, deformacijama stopala ili ikakvoj boli (6). Također neke studije su otkrile spontanu korekciju ITW-a te se može zaključiti kako je ITW benigno stanje i uzrokuje vrlo malu zabrinutost djeteta. Zdrava djeca s prisutnošću hoda na prstima vrlo često imaju smanjen opseg pokreta u dorzifleksiji gležnja (5). Pri pasivnom izvođenju dorzifleksije gležnja fizioterapeut može spoznati ozbiljnost ograničenosti opsega pokreta u navedenom zglobovima. Ograničena dorzifleksija kod djece s ITW-om može dovesti do ozbiljne ozljede gležnja (6). Ispitivanje provedeno u Nizozemskoj istraživalo je idiopatsko hodanje na prstima kod zdrave djece, adolescenata i mladih odraslih osoba. U studiji je sudjelovalo 362 djece u rasponu od deset do osamnaest godina. Prevalencija hoda na prstima je bila 12 % te se kod te djece mjerio raspon pokreta u zglobovima, snaga mišića, antropometrijska mjerenja i gustoća kostiju. Hod na prstima i ograničen raspon pokreta u zglobovima zauzimao je čak 9 % ispitanika, iz čega se može zaključiti da djeca sa skraćanjem Ahilove tetive imaju tri puta veće šanse za ograničenost pri aktivnoj dorzifleksiji zgloba gležnja. Sudionici s idiopatskim hodom na prstima pokazali su smanjen opseg pokreta i u ostalim zglobovima. Ostalih 3 % sudionika koji hodaju na prstima bez ograničenog opsega pokreta u ovom studiju obrazloženi su kao prolazna razvojna faza (12).

1.4. Oblici liječenja skraćanja Ahilove tetive

Hodanje na prstima može se podijeliti u tri skupine prema ozbiljnosti: tip 1- blagi oblik, tip 2- umjereni oblik, tip 3- teži oblik te se po tipu ozbiljnosti daje terapija. Za blagi oblik se daje rehabilitacija pacijenta u kojem se uči pravilni obrasci hoda i fizikalna terapija u kojoj se provode vježbe istezanja. Kod umjerenog oblika ITW-a najčešće se nosi ortopedska ortoza u području

gležnja i primjenjuje se injekcija *Botulinum toxin type A* (BTX). Teži oblik koji se očituje kao kontraktura Ahilove tetive liječi se kirurškim zahvatom produljenja Ahilove tetive (13). Rehabilitacija i fizikalna terapija je kasnije objašnjena u radu.

1.4.1. Ortopedske ortoze

Jedna od neinvazivnih oblika terapije su ortopedске ortoze u području gležnja. Neke studije preporučuju što raniju dijagnozu kako bi se što ranije krenulo s ovakvim oblikom terapije. Stoga, ukoliko se ustanovi skraćenje Ahilove tetive u dobi od 18 mjeseci počinje se s četiri seta ortoza za gležanj. Set ortoza se mijenja svakih tjedan dana. Nakon svake promjene seta goniometrom se izmjeri pasivni opseg pokreta u gležnju. Cilj ovakvog oblika terapije je povećanje pasivne dorzifleksije gležnja do otprilike 10 stupnjeva i poticanje djeteta na hod petom o petu. Nakon sva četiri seta ortopedске ortoze ponavlja se pregled hoda i goniometrija u razmaku od 3, 7 i 12 mjeseci od završetka terapije. Ranim otkrivanjem ITW-a i ovakvim oblikom intervencije mogla bi se smanjiti potreba za invazivnim operacijama u kasnijoj životnoj dobi (14). U jednoj maloj studiji od 44 djece s normalnim razvojnim osobinama, koja su hodala na prstima, terapija ortozom je pomogla u čak 66 % djece (15).

1.4.2. *Botulinum toxin type A* (BTX)

Jedna od oblika terapije je liječenje pomoću BTX koja se primjenjuje kod djece s ITW-om. Terapija se izvodi injekcijskim ubrizgavanjem BTX u područje gastrocnemiusa i soleusa (16). BTX je reverzibilna blokada kolinergičkih vezikula te ima djelovanje mlohave paralize mišića. Ovaj oblik terapije već se desetljećima daje djeci s cerebralnom paralizom ili distonijom i ima djelovanje od tri do šest mjeseci. BTX je također uveden u oblik terapije kod djece koja hodaju na prstima (17). Jedno malo istraživanje vodilo se na petero djece kojima je prosječna dob bila četiri godine. Procjena hoda ispitanika obavljala se 20 dana prije terapije te je ponovna procjena bila nakon 12 mjeseci. Terapija se izvodila uz fizikalnu terapiju pa ne možemo reći koji je oblik terapije djelotvorniji. Gastrocnemius je smanjio jačinu u radu pri fazi oslonca u podfazi inicijalnog kontakta, što je uzrokovalo kontakt pete s podlogom. Cilj terapije je ispunjen, ali ne znamo koja je terapija za to zaslužna (18). U malo većoj studiji od jedanaestero djece izvodila se terapija BTX-a uz svakodnevno vježbanje hoda na petama i istezanja Ahilove tetive. Rađena je analiza hoda prije i poslije terapije te se uvidjelo veliko poboljšanje u hodu gdje je čak troje djece potpuno prestalo hodati na prstima (17). U jednome studiju u Kanadi uspoređivalo se dugoročno poboljšanje hoda kroz dva potpuno različita oblika terapija. Sudjelovala su 43 adolescenta u rasponu od 14 do 28 godina. Prva skupina sudionika (23 sudionika) aktivno se liječila pomoću ortopedskih pomagala i injekcijama BTX-a, dok je ostala skupina (20

sudionika) izvodila neaktivni oblik terapije koji su vodili fizioterapeuti s vježbama istezanja. U obje skupine možemo vidjeti drastično poboljšanje, no i dalje je zamijećen povremen hod na prstima u čak 49 % slučajeva (19).

1.4.3. Kirurško liječenje

Postoji kirurški način liječenja djece sa skraćanjem Ahilove tetive. U ovoj kirurškoj intervenciji izvodi se produljenje Ahilove tetive kao najsigurniji oblik kod kojeg još nije zabilježena ni jedna komplikacija. S ovom intervencijom osigurava se pacijentov normalan hod i mala stopa recidiva (10). Ukoliko se pojavi kontraktura tricepsa surae kod djece sa skraćenom Ahilovom tetivom potreban je kirurški oblik liječenja. Cilj kirurškog liječenja je ukloniti kontrakturu i izdužiti Ahilovu tetivu kako bi inicijalni kontakt mogao započeti s petom. Preoperativno se izvode laboratorijska studija analize pokreta kod pacijenta, nakon operacije izvodi se fizikalna terapija. Godina dana od operacije se ponovi laboratorijska studija analize pokret kako bi se utvrdilo poboljšanje i isključio recidiv bolesti. U praksi ovakvog oblika terapije nisu evidentirane komplikacije, pacijenti su zadovoljni rezultatima i ishodom operacije (20).

1.4.4. Ostali oblici terapije

Jedna studija provodila je istraživanje hoda po različitim podlogama kod djece s idiopatskim hodom na prstima. Uspoređivalo se petnaestero zdrave djece s petnaestero djece koja hodaju na prstima u rasponu dobi od četiri do deset godina. Ispitivanje je uključivalo hod bosim nogama po tri šetnice od četiri metra. Svaka šetnica imala je različitu podlogu: vinil-pločice, tepih i šljunak. Ova studija je utvrdila značajno manji hod na prstima po šljunčanoj podlozi kod djece s idiopatskim hodanjem na prstima te preporučuje dodatno istraživanje o korelaciji šljunčane podloge s hodom na prstima (21). Prethodno istraživanje nam govori o promjenama hoda na različitim površinama, dok ovo malo istraživanje od dva sudionika ispituje utjecaj hoda na prstima u različitoj obući. Na početku se provela analiza hoda bosim nogama po različitim površinama kako bi pretpostavili gdje je najbolje staviti umetke u obuću. Analizom hoda su mogli zaključiti kako je položaj umetaka najprikladnije postaviti na početku, u području prstiju. Jedno dijete je skroz prestalo s hodom na prstima u obući koja mu je dana, dok se drugo dijete i dalje „borilo“ s hodom na prstima. Kako bi smanjili hod na prstima kod drugog djeteta, dali su mu zadatak da postavi dlanove na svoja ramena što je bilo učinkovito zbog promjena oslonaca i težih uvjeta (22).

2. CILJ

Cilj ovog rada je objasniti i prikazati slučaj djeteta sa skraćenom Ahilovom tetivom, te kao uzrok skraćanja hod na prstima kod djece. Detaljno se opisuje anatomsko područje, normalni i abnormalni obrasci hoda, općenita saznanja o ovoj anomaliji i procedure liječenja. Također, cilj je osvijestiti roditelje o ozbiljnosti situacije u kojoj se njihova djeca nalaze. Predstavljaju se uloge fizioterapeuta u procesu fizioterapeutske procjene, u provođenju rehabilitacije i fizikalne terapije i rezultati nakon izvođenja istih.

3. PRIKAZ SLUČAJA

Pacijent N.N. dolazi na pregled kod dr. spec. fizikalne medicine i rehabilitacije zbog hoda na prstima. Petogodišnjem djetetu N.N. napravljena je procjena, uočen je nepotpun čučanj i ograničena aktivna dorzalna fleksija u ležećem položaju. Zamijećeno je vrlo kratko stajanje na jednoj nozi i ravnotežne reakcije insuficijentne, lakše. Također dijete nema spinalni disrafizam i nistagmus očiju s čime su isključeni neurološki problemi. Dana je dijagnoza F82 odnosno specifičan poremećaj razvoja motoričkih funkcija (pokretljivost) (lat. *Disordo evolutionis funclonis motoricae specificus*) i ponovni pregled za 3 mjeseca. Pacijent N.N. ponovno dolazi na pregled kod istog dr. spec. fizikalne medicine i rehabilitacije. U nalazu je zabilježeno da dijete i dalje hoda na prstima. Kratkim testom stajanja na petama koje je bilo lakše ograničeno moglo se zaključiti da dijete ima lakši oblik skraćanja Ahilove tetive, također zaostajanje čučnja je potvrdilo ovu dijagnozu. U međuvremenu se dijete N.N. počelo baviti nogometom tako da je muskulatura ojačana i moglo je zadržati položaj stajanja na jednoj nozi, što je napredak od prethodnog pregleda. Dana je nova dijagnoza Q66 kao prirođeni deformitet stopala (lat. *Deformationes pedis congenitae*). Dijete je poslano na habilitaciju od dva mjeseca po dva puta tjedno uz fizikalnu terapiju. Neke od vježbi provedene na habilitaciji i fizikalnoj terapiji prikazane su kasnije u radu. Nakon obavljene habilitacije i fizikalne terapije dijete N.N. nije ponovno pregledan kod liječnika. U radu je ponovljena fizioterapeutska procjena pacijenta i preporučena fizioterapeutska intervencija.

3.1. Fizioterapeutska procjena pacijenta

Fizioterapeutska procjena je odrađena uz pristanak pacijenta i roditelja. Izvođenje procjene se temeljilo po T.W.O. Tool-Toe Walking Observations Screening Tool od autora Ileana S. McCaigüea. Tablično su prikazani rezultati fizioterapijske procjene pacijenta.

Tablica 1. Koji postotak vremena je pacijent na prstima:

	0 %	10 %	25 %	40 %	50 %	60 %	75 %	90 %	100 %
dok stoji u obući					X				
dok šeće u obući							X		
dok je bosonog			X						

Tablica 2. Postoji li ograničenje pri pokretanju kao...?

	DA	NE
Ima li poteškoće pri izvođenju ili zadržavanju turskog sjedenja?	X	
Ima li poteškoće pri sjedenju na podlozi s nogama u obliku škara?		X
Ima li poteškoće pri razvijanju u usporedbi s ostalom djecom?		X
Ima li poteškoće pri skakanju na dvije noge, jednu nogu, stojeći na jednoj nozi?		X
Ima li poteškoće u balansu prilikom aktivnosti?		X
Ne može povući nožne prste ka gore kada sjedi ispruženih nogu?		X
Ne može dotaknuti vrške nožnih prstiju na ispruženim nogama?	X	

Tablica 3. Mjerenje dorzifleksije gležnja

LIJEVA NOGA	Aktivni ROM	0°	DESNA NOGA	Aktivni ROM	0°
	Pasivni ROM	0°		Pasivni ROM	0°

Tablica 4. Testovi za procjenu trenutnog stanja

	DA	Ukoliko DA brojčano naznačiti	NE
KLONUS			X
Položaj sjedenja na podlozi s nogama u obliku škara?	X	Položaj ne stvara problem	
SPASTICITET/RIGIDITET			X
Položaj turskog sjeda?	X	30 sekundi	
Može li dotaknuti zid vrhom nosa s bilo koje udaljenosti bez podizanja peta?	X	do 70 centimetara	

Pacijentu N.N. se stanje poboljšalo u zadnjih devet godina. Smanjio se prostor između pete i podloge pri hodu ili stajanju. Djetetova mišićna masa je ojačala jer se već devet godina bavi nogometom. Izostanak dorzifleksije u oba gležnja je i dalje prisutan.

4. RASPRAVA

Kod pacijenta N.N. uočen je hod na prstima prvo od strane roditelja, zatim je iz tog razloga pregledan kod dr. spec. fizikalne medicine i rehabilitacije kao petogodišnje djetete. Pacijent N.N. izvodi abnormalne obrasce hoda, u kojemu se može vidjeti konstantna plantarna fleksija u gležnju u svim fazama hoda. Istraživanje koje je analiziralo hod kod djece s ITW-om poklapa se s obrascima hoda pacijenta N.N. (10). Urođeno stanje ove bolesti dovodi do ograničenosti dorzalne fleksije u gležnju, a razlog tome je stalan položaj plantarne fleksije (6). Karakteristike ograničenja dorzalne fleksije u gležnju uočene su kod ovog pacijenta na ponovnom pregledu kod istog specijaliste fizikalne medicine i rehabilitacije, što je potvrđeno i na ponovnoj fizioterapeutskoj procjeni koja je odrađena od strane autora rada nakon devet godina. Kroz studiju koja je prikazana u radu, u kojoj je prevalencija ITW bila 12 % od čega je ograničenost dorzalne fleksije imalo čak 9 % ispitanika, nameće se zaključak kako je ograničenost dorzifleksije u gležnju tri puta veća kod djece s ITW-om (12). Stoga, je bilo za pretpostaviti da će pacijent N.N. imati ograničenost u pokretanju gležnja. Pacijentu je evidentirana ograničena dorzifleksija u posljednjih devet godina što za posljedicu može imati teške ozljede gležnja (6). Skraćenost Ahilove tetive kod pacijenta se dokazalo testovima stajanja na petama i izvođenjem čučnja. Pacijentu je dana habilitacija s fizikalnom terapijom koju je provodio dva mjeseca po dva puta tjedno.

Uz ovu dijagnozu i terapiju koju je pacijent provodio paralelno je i trenirao nogomet zbog čega je na drugom pregledu kod specijalista mogao izvesti test stajanja na jednoj nozi. Nogomet je sport u kojem su noge najbitnija karika. U ovom sportu su uključeni svi igrači prilikom vježbanja, nema individualnog pristupa. U ovim okolnostima djetete N.N. se bavi sportom u kojem je njegova najslabija karika, hod na prstima, najbitnija i u kojem nema individualnog treniranja pa se može lako zaključiti kako nema ni korekcija u izvođenju vježbi; što je djetete i potvrdilo rekavši da ih trener potiče na trčanje na prstima. Za pacijenta N.N. čije je liječenje trajalo samo dva mjeseca i to u periodu kad je bio petogodišnjak, možemo reći da je neizliječeni slučaj. Tako da možemo uspoređivati ovog pacijenta s neliječenim slučajevima. Neliječeni slučaj ITW-a nije zabilježen kao drastično stanje i ne rezultira poremećaje u funkciji, deformaciji stopala ili pojavi boli (6). Zanimljivost ovog slučaja je ta da govorimo o neizliječenom pacijentu koji se počinje baviti nogometom. Međutim, moguće komplikacije do kojih može doći prilikom bavljenja nogometom zbog dijagnoze koju djetete ima su: nastavak hoda na prstima, smanjenje ili zadržavanje ograničene dorzifleksije u gležnju, razne

komplikacije muskuloskeletnog sustava djeteta koje je u razvoju zbog krivog izvođenja vježbi bez korekcija, moguća kontraktura Ahilove tetive i moguća ruptura Ahilove tetive.

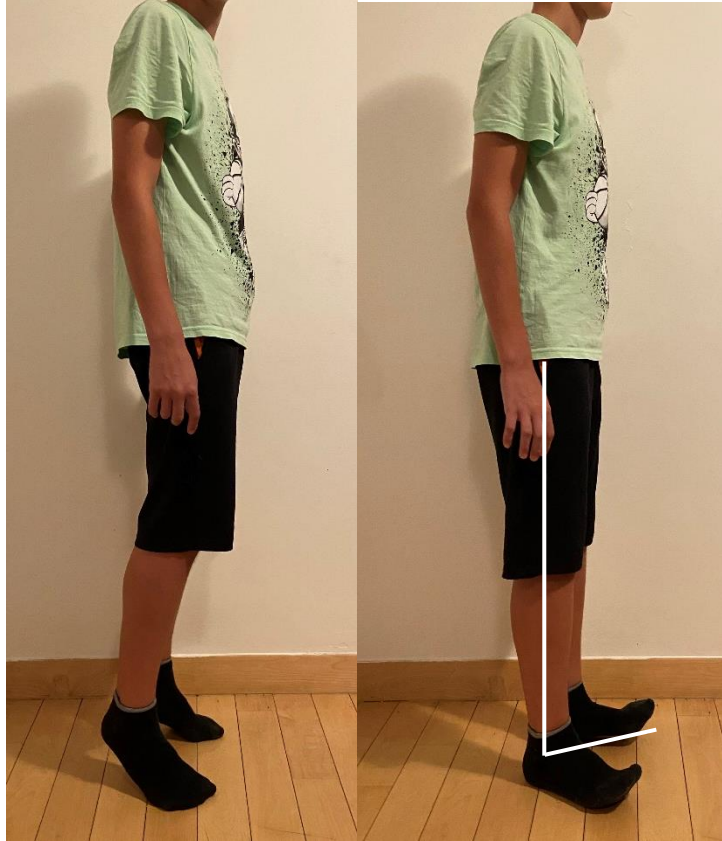Roditelji, kao pacijentovi skrbnici, odgovorni su za zdravlje svojeg djeteta u maloljetnoj dobi, a pogotovo uz dijagnozu koju ima. Pustivši svoje dijete da trenira nogomet bez informiranja trenera nogometnog kluba o zdravstvenom problemu koje dijete ima, pokazuje roditeljsko olako shvaćanje djetetove dijagnoze. Također, od trenera nogometnog kluba, koji mora biti kvalificirana osoba za obavljanje treninga djece u rastu i razvoju, se očekuje da ima znanje u anatomiji, biomehanici, kineziologiji i u ovom slučaju patokineziologiji kao najbitnijoj grani u raspoznavanju normalnih od abnormalnih obrazaca hoda. Vježbe koje trener provodi su za zdravu djecu s normalnim razvojnim fizičkim funkcijama, što ovaj pacijent nije. Dakle, propust roditelja zbog neinformiranja trenera o dijagnozi i propust trenera, kao kvalificirane osobe koja nije uočila djetetove krive obrasce hoda, su doveli do nepromijenjene dijagnoze.

4.1. Fizioterapeutska intervencija

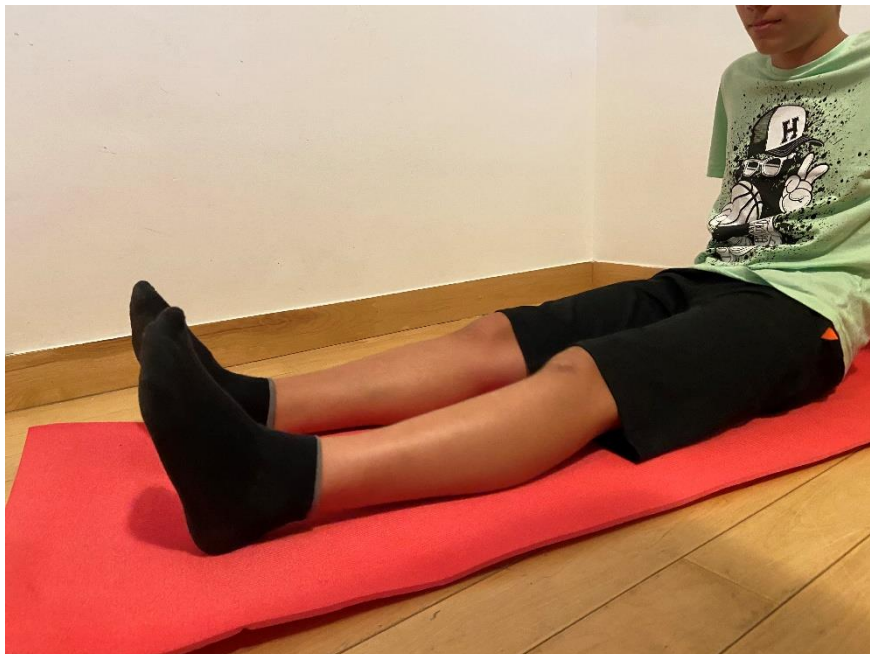Habilitacija je dana djetetu N.N. kako bi naučilo pravilne obrasce hoda. Habilitaciju i fizikalnu terapiju je izvodio nadležni fizioterapeut. Uloga fizioterapeuta je bila detaljno objasniti stanje pacijentu i roditeljima, objasniti vježbe koje se provode te moguće rezultate na kraju terapije. U habilitacijskoj terapiji fizioterapeut je objasnio pravilno izvođenje hoda, korigirao pacijenta i dao vježbe pomoću kojih bi se brže došlo do željenih rezultata. Fizikalna terapija, u koju ulaze mnogi oblici terapije, u ovom slučaju koristila je dobrobiti kineziterapije. Kineziterapija je kombinirala vježbe istezanja s proprioceptivnim vježbama. Cilj kineziterapije je bio izdužiti Ahilovu tetivu s vježbama istezanja; jer kako je u nalazu navedeno pacijent N.N. ima lakši oblik skraćanja Ahilove tetive; i proprioceptivnim vježbama poboljšati stabilnost, koordinaciju i ravnotežu djeteta. Nakon dva mjeseca rehabilitacije s fizikalnom terapijom koja se provodila dva puta tjedno, pacijent N.N. nije otišao ponovno na pregled kod dr. specijaliste. Neke od vježbi koje je pacijent provodio možete vidjeti dalje u radu.

4.1.1. Vježbe istezanja i habilitacija

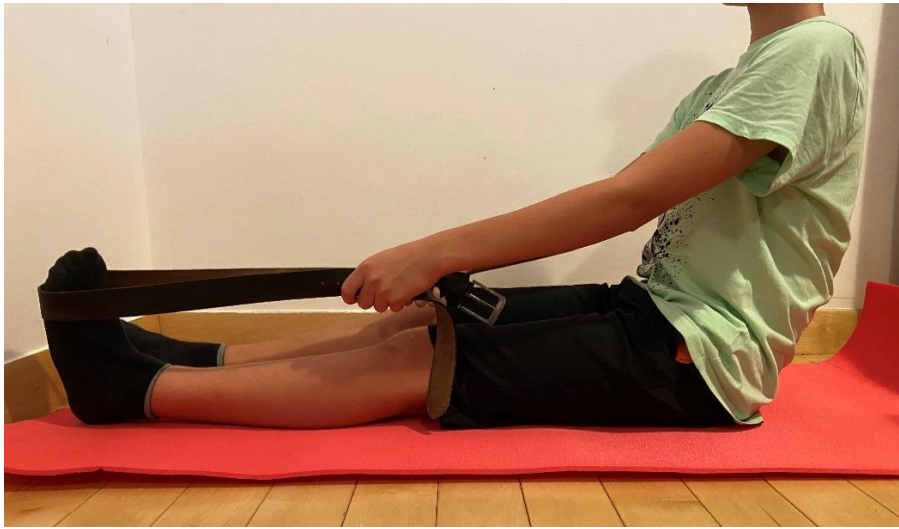Svaka vježba se izvodi 30 sekundi po 4 ponavljanja uz prisutnost fizioterapeuta.



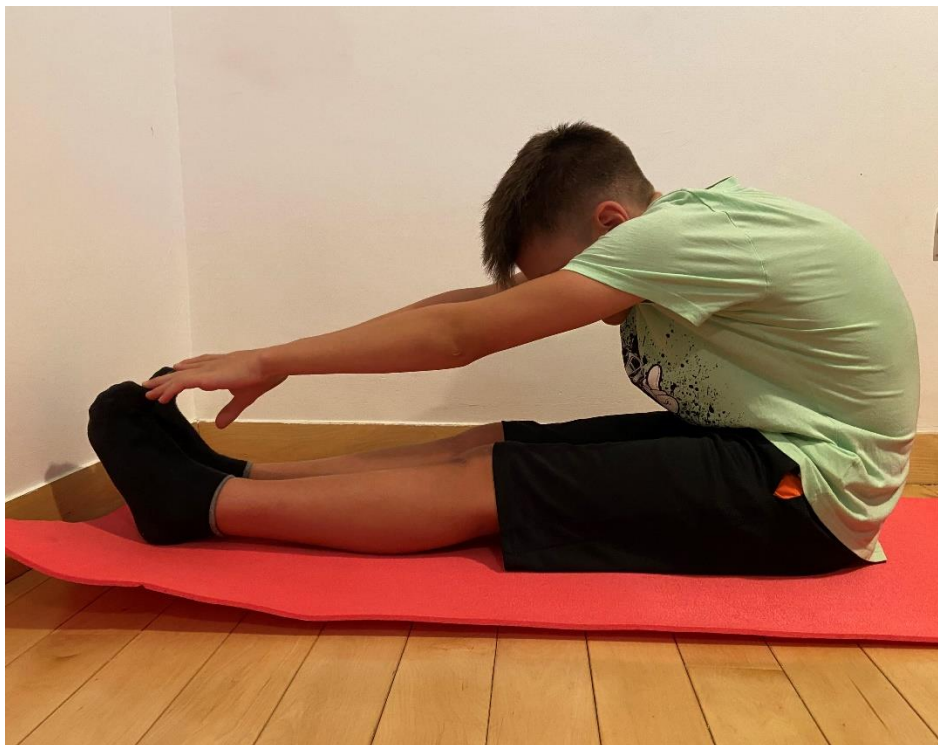Slika 1. i Slika 2. Vježba prijenosa težine s nožnih prstiju na pete – „izvorna slika autora“



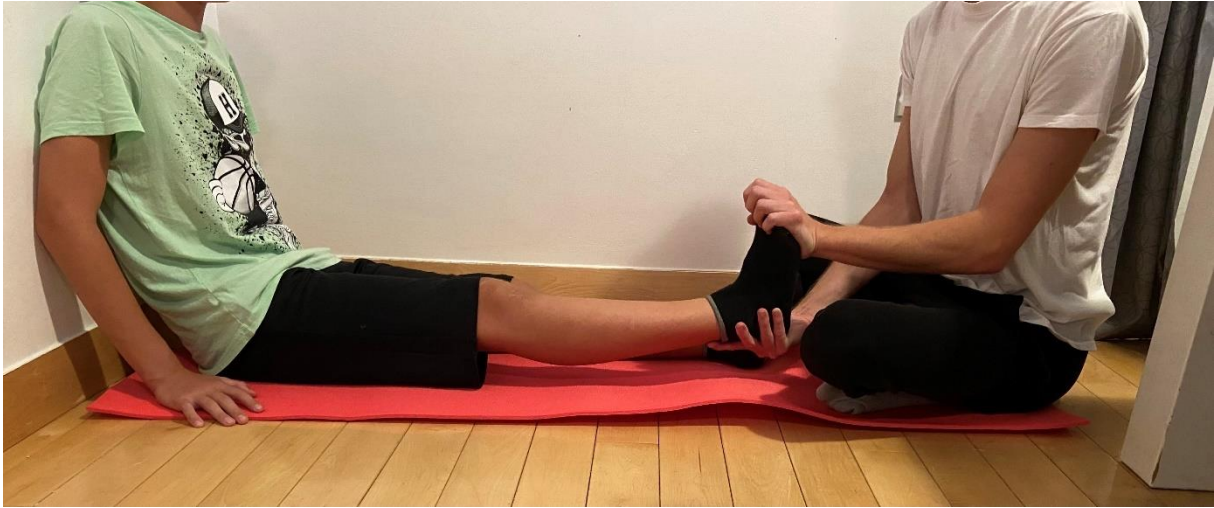Slika 3. Vježba razgibavanja (rotacije) gležnja – „izvorna slika autora“



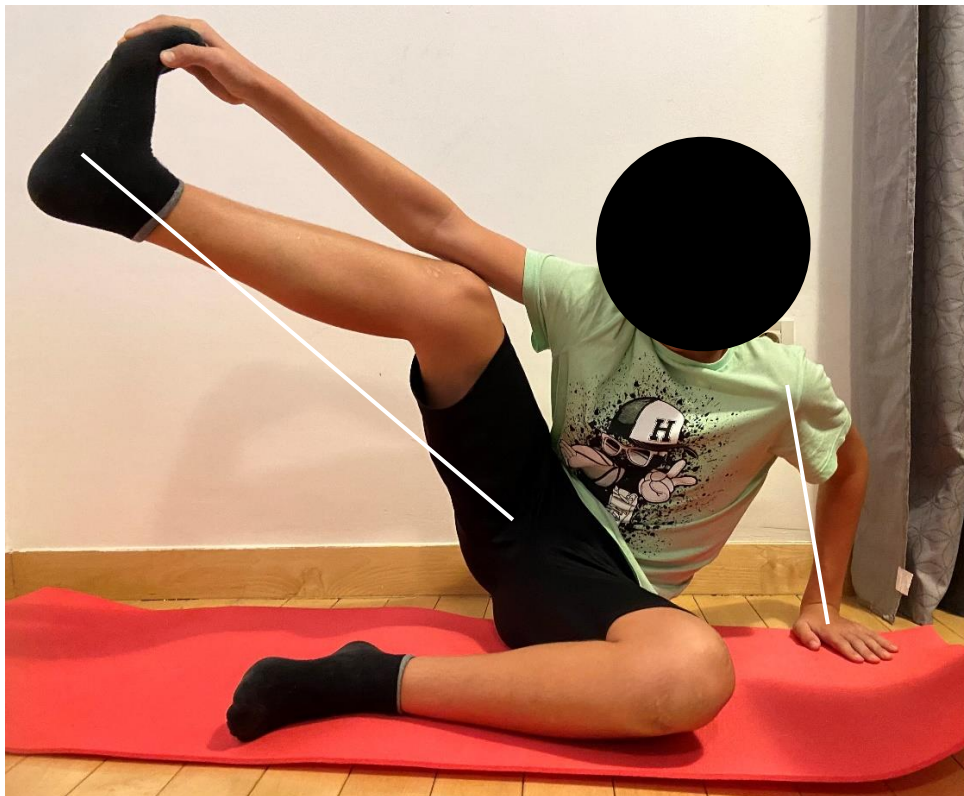Slika 4. Vježba istezanja Ahilove tetive povlačeći rukama remen, ručnik ili traku za trening prema sebi (uz korekcije pacijent je i dalje izvodio varus zbog nemogućnosti izvođenja dorzifleksije) – „izvorna slika autora“



Slika 5. Vježba istezanja kralježnice i gležnja s ciljem doticaja prstiju ruku s nožnim prstima uz ekstendirana koljena – „izvorna slika autora“



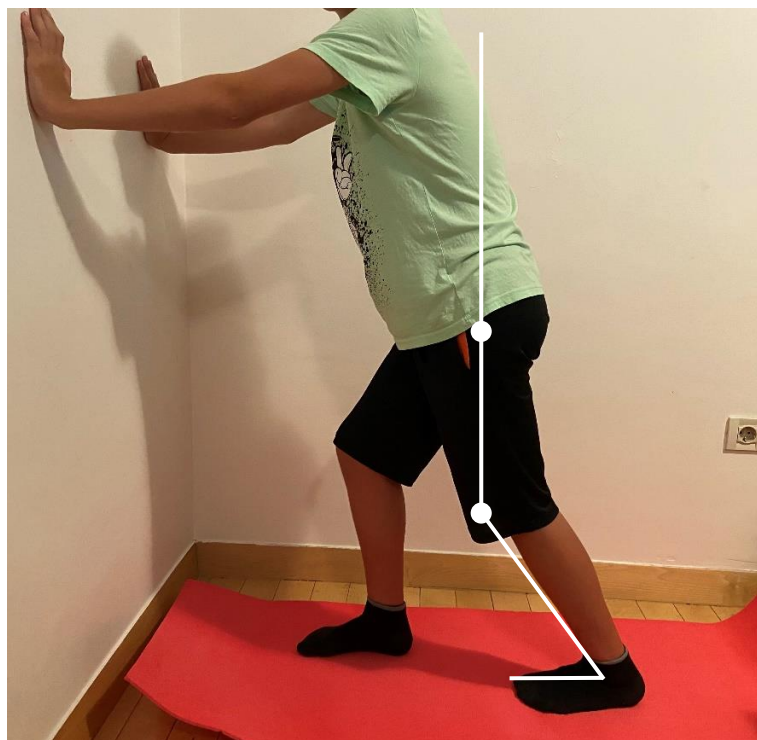
Slika 6. Pasivno istežanje Ahilove tetive u dorzifleksiju pri ekstenziranom koljenu koje izvodi fizioterapeut – „izvorna slika autora“



Slika 7. Vježba istežanja Ahilove tetive, pacijentova lijeva ruka i desna noga trebaju biti ekstenzirane (uz korekcije pacijent zbog manjka fleksibilnosti i ograničenog ROM-a gležnja nije u mogućnosti izvesti pravilno vježbu) – „izvorna slika autora“



Slika 8. Vježba istezanja Ahilove tetive uz ekstenzirano koljeno (uz korekcije zbog izostanka dorzifleksije gležnja, pacijentovo stopalo je u položaju valgusa i nije u mogućnosti u potpunosti ekstenzirati koljeno) – „izvorna slika autora“



Slika 9. Vježba istezanja Ahilove tetive uz flektirano koljeno (uz korekcije pacijent kako bi zadržao stopalo na podlozi smanjio je fleksiju u koljenu i postavio trup k naprijed) – „izvorna slika autora“



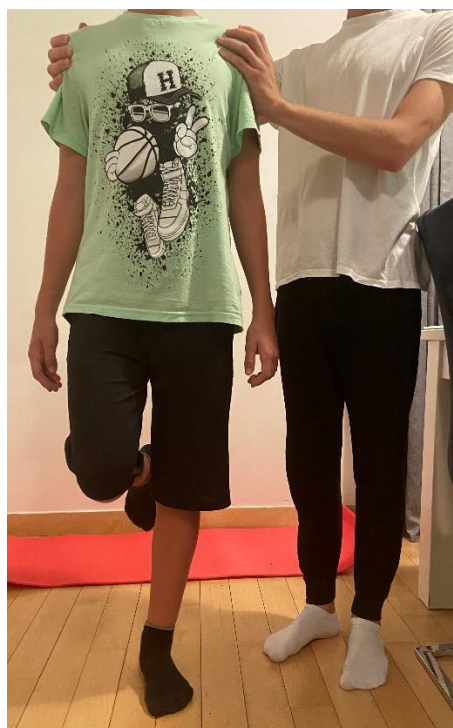Slika 10. Vježba istezanja Ahilove tetive oslanjajući stopalo na zid (uz korekcije pacijent nije mogao pravilno izvesti ovu vježbu zbog ROM-a od 0° u gležnju) – „izvorna slika autora“



Slika 11. Vježba istezanja Ahilove tetive u četveronožnom položaju (uz korekcije pacijent nije mogao postaviti stopalo cijelom dužinom na podlogu pri eksteniranom koljenu) – „izvorna slika autora“




Slika 12. Vježba istezanja Ahilove tetive na rubu povišene površine uz prisutnost fizioterapeuta (uz korekciju pacijenta nije mogao pravilno izvesti vježbu) – „izvorna slika autora“



Slika 13. Vježba propriocepcije na jednoj nozi uz prisutnost fizioterapeuta – „izvorna slika autora“



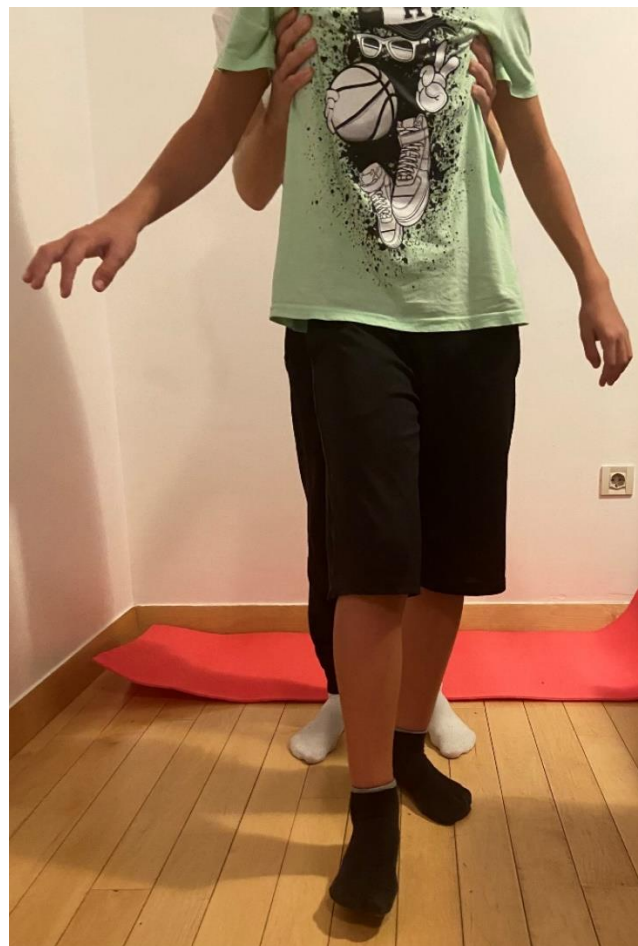Slika 14. Vježba propriocepcije na jednoj nozi prelaskom iz stojećeg položaja u čučanj uz prisutnost fizioterapeuta (uz korekcije pacijent zbog slabije propriocepcije nije mogao ispravno izvesti vježbu) – „izvorna slika autora“



Slika 15. Vježba propriocepcije na jednoj nozi nagnjući se prema naprijed uz prisutnost fizioterapeuta – „izvorna slika autora“



Slika 16. Rehabilitacija hoda pacijenta gdje ga se uči pravilnom obrascu hoda i korigira postojeći – „izvorna slika autora“



Slika 17. Rehabilitacija hoda pacijenta gdje ga se uči pravilnom obrascu hoda i korigira postojeći – „izvorna slika autora“

4.1.2. Rezultati provođenja vježbi

Pacijent N.N. provodio je fizikalnu terapiju i rehabilitaciju u rasponu od dva mjeseca. Nakon završetka terapije nije odrađen ponovni pregled kod dr. spec. fizikalne medicine i rehabilitacije, tako da nije poznato kakvi su rezultati nakon odrađene terapije. Dijete se nastavilo baviti nogometom što je ojačalo miškulaturu, ali je Ahilova tetiva i dalje ostala skraćena. U fizioterapeutskoj procjeni i na slikama možemo vidjeti u kojem se stanju dijete sada nalazi. Može se naslutiti da je djetetovo bavljenje nogometom samo pogoršalo situaciju. U razgovoru s pacijentom N.N. rečeno mi je kako je trener nogometnog kluba, u kojem pacijent trenira, poticao djecu na trčanje na prstima. Potičući dijete koje hoda na prstima da trči na prstima kako bi bilo brže je suprotno terapiji koju je pacijent provodio. Vježbe koje je provodio trener rezultirale su smanjenju fleksibilnosti pacijenta, zadržale smanjen ROM u gležnju i daljnji hod na prstima. Stoga, možemo reći kako pacijent N.N. i dalje ima probleme koje je imao i prije devet godina.

5. ZAKLJUČAK

Kongenitalno skraćenje Ahilove tetive postaje sve češća pojava kod djece, stoga treba osvijestiti djecu i roditelje o ozbiljnosti situacije. Pacijent N.N. i njegovi roditelji zanemarili su ovu anomaliju i dijete se nakon devet godina i dalje „bori“ s hodom na prstima. Roditeljsko zanemarivanje za ponovnim pregledom nakon obavljene terapije i djetetov nastavak bavljenja sportom koji ima djelovanje suprotno od terapije, pokazuje nam podcjenjivanje dane dijagnoze. Ako uzmemo u obzir da je pacijent N.N. prvi put pregledan kao petogodišnje dijete, a posljednji pregled izvršen je nakon devet godina od strane autora ovog rada, možemo zaključiti kako roditelji nisu ozbiljno shvatili zdravstveni problem svojeg djeteta i moguće posljedice. Možemo pretpostaviti kako će pacijent biti ili je već u gorem tipu ove bolesti i može razviti kontrakture u Ahilovoj tetivi, te se zbog ovih okolnosti može naslutiti da će biti potrebe za invazivnom terapijom. U ovoj situaciji se predlaže ponovna fizikalna terapija čije će provođenje biti potrebno više puta tjedno uz privremeni prestanak bavljenja sportom. Cilj ponovne terapije je povećati fleksibilnost u svim zglobovima, povećati ROM u gležnju i uspostaviti bolju propriocepciju pacijenta.

6. SAŽETAK

Cilj rada: Cilj ovog rada je, uz odabir pravovaljane medicinske literature, prikazati slučaj skraćene Ahilove tetive u dječjoj dobi zbog kojeg pacijent hoda na prstima. Naglasiti ozbiljnost situacije i prikazati fizioterapeutsku procjenu i provođenje rehabilitacijskog liječenja i fizikalne terapije kod ove anomalije. Ukazati na propuste roditelja i pacijenta.

Prikaz slučaja: Pacijent N.N. zbog hoda na prstima dolazi na pregled kod dr. spec. fizikalne medicine i rehabilitacije gdje se isključuju sve neurološke bolesti i ukazuje na urođenu anomaliju. Na drugom pregledu se točnije dijagnosticira pacijenta N.N., uz razne testove se očituje slabiji oblik skraćanja Ahilove tetive i nemogućnost izvođenja dorzalne fleksije u gležnju. Pacijenta N.N. se upućuje na rehabilitaciju uz fizikalnu terapiju u razdoblju od dva mjeseca po dva puta tjedno.

Zaključak: Kongenitalno skraćanje Ahilove tetive sve je češća pojava kod djece. Hod na prstima koji je karakterističan za djecu sa skraćenom Ahilovom tetivom stvara zabrinutost kod roditelja. U ovom slučaju pacijent N.N. odradio je propisanu terapiju, ali nije ponovljen pregled kod liječnika, stoga ne znamo rezultate terapije. Dijete se uz propisanu terapiju bavilo nogometom, kojim se bavi i danas, za koji se može zaključiti da daje rezultate suprotne terapiji. U ovom radu možemo vidjeti rezultate ponovljene fizioterapeutske procjene i sveukupnog stanja pacijenta.

Ključne riječi: Ahilova tetiva; fizioterapeut; rehabilitacija; razvoj

Achilles tendon shortening in childhood – case report

7. SUMMARY

Aim of paper: The aim of this paper is, with the right choice of medical literature, to describe a case of an Achilles tendon shortening in childhood, which causes the patients to walk on their toes. Furthermore, to emphasize the seriousness of the situation and to show the physiotherapeutic evaluation and implementation of habilitation treatment and physical therapy for this anomaly. And at last, to point out the omissions of the parents and the patient.

Case report: Patient N.N., due to walking on his toes, comes for an examination by a specialist in physical medicine and rehabilitation, where all neurological diseases are ruled out and he points to a congenital anomaly. At the second examination, the patient N.N. was more accurately diagnosed, with various tests revealing a weaker form of shortening of the Achilles tendon and the inability to perform dorsiflexion in the ankle. Patient N.N. is referred for habilitation with physical therapy for a period of two months, twice a week.

Conclusion: Congenital shortening of the Achilles tendon is an increasingly common phenomenon in children. Toe walking, which is characteristic in children with a shortened Achilles tendon, causes significant concern for parents. In this case, the patient N.N. completed the prescribed therapy, but the doctor's examination was not repeated, so we do not know the precise results of the therapy. Along with the prescribed therapy, the child is, to this day, an avid soccer player. This can be concluded to produce results contrary to the therapy. In this paper we can see the results of repeated physiotherapeutic evaluation and the overall condition of the patient.

Key words: Achilles tendon; development; habilitation; physiotherapist

8. LITERATURA

1. Talsnes O, Sudmann E. Congenital short Achilles tendon. A survey of habitual toe-walking in children. *Tidsskr Nor Laegeforen.* 1992;112:3200-1. Dostupno na adresi: <https://pubmed.ncbi.nlm.nih.gov/1462294/> Datum pristupa: 20.10.1992.
2. O'Sullivan R, Munir K, Keating L. Idiopathic toe walking-A follow-up survey of gait analysis assessment. *Gait Posture.* 2019;68:300-4. Dostupno na adresi: <https://www-webofscience-com.ezproxy.nsk.hr/wos/woscc/full-record/WOS:000457971700049> Datum pristupa: 19.2.2019.
3. Krmpotić Nemanic J, Marušić A. Anatomija čovjeka. 2. izd. Zagreb: Medicinska naklada; 2007.
4. Soangra R, Shiraishi M, Beuttler R, Gwerder M, Boyd LA. Foot Contact Dynamics and Fall Risk among Children Diagnosed with Idiopathic Toe Walking. *Chapman University Digital Commons.* 2021;11. Dostupno na adresi: https://digitalcommons.chapman.edu/cgi/viewcontent.cgi?article=1152&context=pt_articles Datum pristup: 23.3.2021.
5. Caserta AJ, Pacey V, Fahey M, Gray K, Engelbert RH, Williams CM. Interventions for idiopathic toe walking. *Cochrane Database Syst Rev.* 2019;10. Dostupno na adresi: <https://www.ncbi.nlm.nih.gov/pmc/articles/PMC6778693/> Datum pristupa: 6.10.2019.
6. Davies K, Black A, Hunt M, Holsti L. Long-term gait outcomes following conservative management of idiopathic toe walking. *Gait Posture.* 2018;62:214-9. Dostupno na adresi: <https://www.sciencedirect.com/science/article/abs/pii/S0966636218300924> Datum pristupa: 14.2.2018.
7. Kosinac Z, Vlák T. Opća i specijalna kineziterapija. 1. izd. Zagreb: Medicinska naklada; 2021.
8. Perry J, Burnfield JM. Gait analysis: Normal and Pathological Function. 2. izd. Sjedinjene Američke Države: SLACK Incorporated; 2010.
9. Sutherland DH, Olshen R, Cooper L, Woo SL. The development of mature gait. *J Bone Joint Surg Am.* 1980;62:336-353. Dostupno na adresi: <http://analisedemarcha.com/papers/historia/The%20development%20of%20mature%20gait%20-%201980.pdf> Datum pristupa: 14.11.2007.

10. Westberry DE, Davids JR, Davis RB, de Moraes Filho MC. Idiopathic Toe Walking: A Kinematic and Kinetic Profile. *J Pediatr Orthop*. 2008;28:352-8. Dostupno na adresi: https://journals.lww.com/pedorthopaedics/Abstract/2008/04000/Idiopathic_Toe_Walking__A_Kinematic_and_Kinetic.14.aspx Datum pristupa: 4.2008.
11. Freiman HD, Mensah C, Codrington J, Frick S. Idiopathic Toe-Walking in Children and Adolescents: Diagnosis, Natural History, and Treatment Options. *JBJS*. 2022;10. Dostupno na adresi: https://journals.lww.com/jbjsreviews/Abstract/2022/02000/Idiopathic_Toe_Walking_in_Children_and.12.aspx Datum pristupa: 2.2022.
12. Engelbert R, Gorter JW, Uiterwaal C, van de Putte E, Helders P. Idiopathic toe-walking in children, adolescents and young adults: a matter of local or generalised stiffness. *BMC Musculoskelet Disord*. 2011;12:61. Dostupno na adresi: <https://www.ncbi.nlm.nih.gov/pmc/articles/PMC3070692/#B1> Datum pristupa: 21.3.2011.
13. Gonzalez L, Fatima K. Idiopathic toe walkers: sistematic review. *Revista internacional de ciencias podologicas*. 2018;11:93-116. Dostupno na adresi: <http://pdfs.semanticscholar.org/c9da/de527f1a2e5a3a3f874c953fd9c14d2cc9a7.pdf> Datum pristupa: 1.2.2018.
14. Pistilli EE, Rice T, Pergami P, Mandich MB. Non-invasive serial casting to treat idiopathic toe walking in an 18-month old child. *NeuroRehabilitation*. 2014;34:215-20. Dostupno na adresi: <https://pubmed.ncbi.nlm.nih.gov/24419016/> Datum pristupa: 1.5.2014.
15. Fox A, Deakin S, Pettigrew G, Paton R. Serial casting in the treatment of idiopathic toe-walkers and review of the literature. *Acta Orthop Belg*. 2006;72:722-30. Dostupno na adresi: <https://pubmed.ncbi.nlm.nih.gov/17260610/> Datum pristupa: 12.2006.
16. López-López J, Pulido-Valdeolivas I, Martín-Gonzalo JA, de Gorostegui A, Pérez-Villena A, Abenza-Albidua MJ, i sur. Pain and Achilles tendon shortening in patients with idiopathic toe walking. *Rev Neurol*. 2021;73:307-14. Dostupno na adresi: <https://neurologia.com/articulo/2021228/eng> Datum pristupa: 1.11.2021.
17. Engström P, Gutierrez-Farewik EM, Bartonek A, Tedroff K, Orefelt C, Haglund-Åkerlind Y. Does botulinum toxin A improve the walking pattern in children with idiopathic toe-walking. *J Child Orthop*. 2010;4:301-8. Dostupno na adresi:

8. LITERATURA

- <https://www.ncbi.nlm.nih.gov/pmc/articles/PMC2908341/#CR3> Datum pristupa: 12.5.2010.
18. Brunt D, Woo R, Kim HD, Ko MS, Senesac C, Li S. Effect of botulinum toxin type A on gait of children who are idiopathic toe-walkers. *J Surg Orthop Adv.* 2004;13:149-55. Dostupno na adresi: <https://pubmed.ncbi.nlm.nih.gov/15559690/>
 19. Stricker SJ, Angulo JC. Idiopathic toe walking: a comparison of treatment methods. *J Pediatr Orthop.* 1998;18:289-93. Dostupno na adresi: <https://pubmed.ncbi.nlm.nih.gov/9600550/>
 20. McMulkin ML, Gordon AB, Tompkins BJ, Caskey PM, Baird GO. Long term gait outcomes of surgically treated idiopathic toe walkers. *Gait Posture.* 2016;44:216-20. Dostupno na adresi: <https://pubmed.ncbi.nlm.nih.gov/27004661/> Datum pristupa: 18.12.2016.
 21. Fanchiang HD, Geil MD, Wu J, Ajisafe T, Chen Y. The Effects of Walking Surface on the Gait Pattern of Children With Idiopathic Toe Walking. *Journal of Child Neurology.* 2016;31. Dostupno na adresi: <https://journals.sagepub.com/doi/abs/10.1177/0883073815624760> Datum pristupa: 5.1.2016.
 22. Wilder DA, Ingram G, Hodges AC. Evaluation of shoe inserts to reduce toe walking in young children with autism. *JPBI.* 2022;37:754-65. Dostupno na adresi: <https://onlinelibrary.wiley.com/doi/abs/10.1002/bin.1860> Datum pristupa: 29.12.2021.

10. PRILOZI

1. Informirani pristanak bolesnika

1. Informirani pristanak bolesnika

PRISTANAK/SUGLASNOST OBAVIJEŠTENE OSOBE/ISPITANIKA

Pročitao/la sam zamolbu za sudjelovanje ispitanika u istraživanju na temu: "Skraćenje Ahilove tetive u dječjoj dobi". Dana mi je mogućnost postavljanja svih pitanja vezanih uz ovu studiju. Na pitanje mi je odgovoreno jezikom koji je razumljiv. Upoznat/a sam sa svrhom i dobiti istraživanja u svrhu izrade završnog rada.

Potpisivanjem ovog obrasca bez prisile potvrđujem svoje sudjelovanje u istraživanju.

ISPITANIK:

Kristina Mavčić

VLASTORUČNI POTPIS:

[Signature]

U Zadru, 18.03'22