

# Utjecaj razvojne terapije kod nedonoščadi- prikaz slučaja

---

Ćorluka, Nina

Undergraduate thesis / Završni rad

2022

*Degree Grantor / Ustanova koja je dodijelila akademski / stručni stupanj:* **Josip Juraj Strossmayer University of Osijek, Faculty of Dental Medicine and Health Osijek / Sveučilište Josipa Jurja Strossmayera u Osijeku, Fakultet za dentalnu medicinu i zdravstvo Osijek**

*Permanent link / Trajna poveznica:* <https://urn.nsk.hr/urn:nbn:hr:243:095850>

*Rights / Prava:* [In copyright](#)/[Zaštićeno autorskim pravom.](#)

*Download date / Datum preuzimanja:* **2024-07-03**

*Repository / Repozitorij:*

[Faculty of Dental Medicine and Health Osijek  
Repository](#)



**SVEUČILIŠTE JOSIPA JURJA STROSSMAYERA U OSIJEKU**

**FAKULTET ZA DENTALNU MEDICINU I ZDRAVSTVO**

**OSIJEK**

**Preddiplomski sveučilišni studij Fizioterapija**

**Nina Ćorluka**

**UTJECAJ RAZVOJNE TERAPIJE KOD  
NEDONOŠČADI – PRIKAZ SLUČAJA**

**Završni rad**

**Osijek, 2022.**

**SVEUČILIŠTE JOSIPA JURJA STROSSMAYERAU OSIJEKU**

**FAKULTET ZA DENTALNU MEDICINU I ZDRAVSTVO**

**OSIJEK**

**Preddiplomski sveučilišni studij Fizioterapija**

**Nina Ćorluka**

**UTJECAJ RAZVOJNE TERAPIJE KOD  
NEDONOŠČADI – PRIKAZ SLUČAJA**

**Završni rad**

**Osijek, 2022.**

Rad je ostvaren u: Fakultet za dentalnu medicinu i zdravstvo Osijek, Sveučilište J. J. Strossmayera u Osijeku

Mentor rada: doc. dr. sc. Žarko Bakran, dr. med. spec. fizijatar

Rad ima 48 listova, 0 tablica i 11 slika.

Znanstveno područje: Biomedicina i zdravstvo

Znanstveno polje: Kliničke medicinske znanosti

Znanstvena grana: Fizikalna medicina i rehabilitacija

## SADRŽAJ

1. UVOD .....	1
2. CILJ .....	3
3. PRIKAZ SLUČAJA .....	4
4. RASPRAVA.....	6
4.1. Anatomija središnjeg i perifernog živčanog sustava .....	6
4.1.1. Anatomija mozga i kralježnične moždine .....	6
4.2. Neuron i stanična građa <i>CNS</i> .....	9
4.2.1. Glija stanice.....	9
4.2.2. Neuroplastičnost.....	10
4.3. Organizacija sive i bijele tvari kralježnične moždine .....	11
4.3.1. Piramidni i ekstrapiramidni motorični putovi i krugovi.....	11
4.4. Nedonošče .....	13
4.4.1. Uzroci i komplikacije nedonesenosti .....	14
4.4.2. Perinatalna asfiksija.....	15
4.4.3. Sepsa u nedonoščadi i korioamnionitis .....	16
4.4.4. Anemija nedonoščeta .....	17
4.4.5. Intrakranijalno krvarenje .....	18
4.4.6. Neurorizično dijete .....	19
4.5. Neonatologija .....	21
4.5.1. Uloga fizioterapeuta u neonatološkoj razvojnoj terapiji .....	21
4.6. Razvojna terapija .....	22
4.6.1. Vježbe razvojne gimnastike .....	23
4.6.2. Rezultati provođenja razvojne terapije u nedonoščeta .....	28
5. ZAKLJUČAK .....	31
6. SAŽETAK.....	32
7. SUMMARY .....	33

8. LITERATURA.....	34
9. ŽIVOTOPIS .....	39
10. PRILOZI.....	40

## **popis kratica**

<i>CNS</i>	( <i>Central Nervous System</i> ) Središnji živčani sustav
<i>DRIP</i>	( <i>drop by drop permanent infusion</i> ) trajna infuzija kap po kap
<i>APGAR</i>	( <i>Appearance, Pulse, Grimace, Activity, Respiration</i> ) Apgar indeks ili indeks vitalnosti
<i>DNK</i>	Deoksiribonukleinska kiselina
<i>MCV</i>	( <i>Mean Corpuscular Volume</i> ) srednji volumen eritrocita
<i>TIBC</i>	( <i>Total iron-binding capacity</i> ) ukupna sposobnost vezivanja željeza ili transferin
<i>ug/l</i>	( <i>microgram/liter</i> ) mikrogram po litru
<i>g/L</i>	( <i>grams per liter</i> ) gram po litri
<i>HIC</i>	( <i>Hemoragia Intracranial</i> ) Intrakranijalno krvarenje
<i>CT</i>	Računalna tomografija
<i>MR</i>	Magnetska rezonanca
<i>NICU</i>	( <i>Neonatal Intensive Care Unit</i> ) Neonatalna jedinica intenzivne skrbi
<i>UZV</i>	Ultrazvučna dijagnostika ili ultrasonografija
<i>GMs</i>	( <i>General Movements</i> ) spontani ili opći pokreti
<i>EEG</i>	Elektroencefalografija

### 1. UVOD

Razvoj živčanog sustava ili razdoblje formiranja sposobnosti i vještina, koji je klasificiran na središnji i periferni, počinje već prilikom začeća ili oplodnje te se formira dugo nakon rođenja (1 – 3). Mozak (lat. *encephalon*) glavna je struktura i organ središnjeg živčanog sustava kako u čovjeka tako i u novorođene djece, izgrađen unutar lubanje s tri temeljna dijela, točnije veliki mozak (lat. *cerebrum*), moždano deblo (lat. *truncus cerebri*) i mali mozak (lat. *cerebellum*) (3). Svi dijelovi mozga ključni su za poticanje kognitivnih funkcija poput pamćenja, interpretiranja osjetnih informacija ili percepcije i učenja (1). Važnu komponentu unutar strukture velikog mozga predstavlja motorička kora ili lat. *cortex*, u ulozi započinjanja obrazaca pokreta točnije razvoja motorike sa sposobnošću reorganiziranja svoje strukture. Povezano s funkcijama mozga, razvoj novorođenčeta osim genetskog faktora uvjetovan je u velikoj mjeri o njegovoj okolini, odnosno okolina kao vanjski znak doprinosi dinamičkom prilagođavanju mozga (1, 4). Prema tome, normalnom razvoju mozga pridonose pozitivni čimbenici ili iskustva poput emocionalne povezanosti na temelju tople skrbi. S druge strane, utjecaj negativnih čimbenika vezanih uz neodgovarajuću okolinu poput prisustva stresa, dovodi do razvoja štetnih iskustava i ometanja razvijanja normalnih struktura unutar mozga (4). Složenost živčanog sustava kao i njegova cjelokupna organizacija potječe od živčane stanice koja objedinjuje anatomsku, funkcionalnu i genetsku jedinicu živčanog sustava, jednim imenom neuron (3). Komunikacija između neurona u središnjem živčanom sustavu ostvaruje se putem sinapse, a sinaptičku komunikaciju omogućavaju glija ili potporne stanice (5, 6). Brojnim istraživanjima uvršten je termin neuroplastičnost koji se smatra dokazom kako stvaranjem novih sinapsi i istodobnim eliminiranjem suvišnih te novim rastom motornih neurona nedonoščad ili prijevremeno rođeno dijete može postići napredak od zadobivene ozljede CNS ili prilikom stjecanja pozitivnih iskustava što je ključno u prvoj godini života (1, 4, 7). Druga važna struktura u CNS predstavlja kralježnična moždina (lat. *medulla spinalis*) koja putem neuronskih struktura utječe na prve vidljive obrasce pokreta koji se stvaraju u području motoneurona *medulle spinalis* te posjedovanjem funkcionalnih živčanih vlakana, točnije eferentnih (izlaznih) i aferentnih (ulaznih) utječe na formiranje obrazaca istih kao što to čini i moždana kora (1). Bitno je naglasiti kako obrasci pokreta unutar *medulle spinalis* mogu ići u dva smjera odnosno ascendentno (uzlazno) u CNS i descendentno (silazno) koje je ujedno i značajka dvaju silaznih motoričkih sustava, točnije izravnog sustava za izvođenje pokreta ili piramidalnog i ekstrapiramidalnog ili neizravnog sustava (3, 8). Nedonošče ili prijevremeno rođeno dijete (lat. *praematurus*) u prikazu slučaja ovog rada, rođeno je prije navršenih 37. tjedana gestacije ili nošenja te kao takvo



je svrstano u skupinu kasne nedonoščadi s porođajnom masom unutar 1600 do 3200 grama karakteristično za skupinu istih (1, 9). Zbog funkcijske nezrelosti organa i organskih sustava, nedonošće N. N. u prikazu slučaja ovog rada bilo je podložno stvaranju rizika od višestrukih medicinskih komplikacija, točnije pojavi perinatalne asfiksije, sepse, anemije i intrakranijalnog krvarenja te je zahtijevalo dodatni medicinski angažman, odnosno neonatološku ranu intervenciju i tehnologiju kako bi održalo život i reduciralo komplikacije, odnosno bolesti (2). Provođenje rane individualne intervencije posljedično dovodi do razvoja kvalitete pokreta i funkcioniranja nedonoščadi, a fizioterapeut se u tome ističe kao neophodni suradnik čiji je rad usmjeren na djecu s razvojnim teškoćama s kojima će provoditi vježbe razvojne gimnastike i posljedično educirati roditelje ili skrbnike djeteta o provođenju istih (4, 9). Poticanje takvih razvojnih obrazaca putem vježbanja vidljivo je iz stvaranja neuronskih poveznica ili sinapsi u nedonoščadi koje je primarno uzrokovano dodiranjem (5). Osnovna načela kojima se vodi fizioterapeut prilikom izvođenja vježbi razvojne gimnastike je kočenje abnormalnih pokreta ili inhibicija u što spada i suzbijanje trajno prisutnih primitivnih refleksa te olakšavanje izvođenja normalnih pokreta ili facilitacija u što spada održavanje položajnih reakcija (ravnoteže i uspravljanja) da bi se posljedično dovelo do poticanja prelaska iz jedne motoričke faze u drugu i doprinijelo sazrijevanju organizma (10, 11). Prikaz slučaja ovog rada je jedinstven upravo zbog naglaska utjecaja rane intervencije koja je bila fokusirana na razvojnoj terapiji, odnosno provođenju vježbi razvojne gimnastike kod nedonoščeta od strane educiranog fizioterapeuta u tom području koji je započeo provoditi terapiju već na odjelu neonatologije, a posljedično je podučio istu izvoditi i roditelje nedonoščeta kako bi se vježbe provodile svakodnevno kod kuće. Razvojna terapija se izvodila zbog izloženosti nedonoščeta komplikacijama tijekom trudnoće (prenatalno), za vrijeme porođaja (perinatalno) i nakon poroda (postnatalno) što je posljedično dovelo do pojave rizika u daljnjem djetetovom razvoju i kao takvo svrstano je u skupinu neurorizične djece. Prikazivanjem ovakvog slučaja želi se prije svega usmjeriti pozornost na neizostavnu timsku i ranu intervenciju čiji će rad dovesti do sprečavanja motoričkih i senzoričkih deficita koji spadaju u prva neurorazvojna oštećenja koja su vidljiva u nedonoščadi.

### 2. CILJ

Cilj ovog rada je objasniti i prikazati slučaj nedonoščeta u kojem je došlo do prijevremenog poroda, medicinske komplikacije koje su se javile u nedonoščeta zbog izloženosti traumatskim događajima te na koji način one stvaraju moguća neurorazvojna odstupanja uz detaljan opis anatomije središnjeg živčanog sustava, točnije njezinih glavnih struktura (mozga, kralježnične moždine) i objašnjenje procesa neuroplastičnosti na kojem se temelji sama razvojna terapija. Također, cilj je predstaviti područje neonatologije i neonatološki tim koji je skrbio za nedonošće te članove timske intervencije koji rade s neurorizičnom djecom, s naglaskom na djelokrug rada fizioterapeuta. Predstavljanje uloge fizioterapeuta u procesu rane intervencije ovog slučaja, točnije objasniti fizioterapijsku procjenu kod nedonoščeta svrstanog u skupinu neurorizičnog, opisati vježbe razvojne gimnastike kao i rezultate tijekom izvođenja istih.

#### 3. PRIKAZ SLUČAJA

Pacijentica N.N. jedino je dijete zdravih roditelja, uredne obiteljske anamneze iz održavane trudnoće te rođena 4 tjedna prije termina. Majka je tijekom poroda bila febrilna s temperaturom od 38C. *Cerclage cervicis uteri* (serklaža vrata maternice) je kirurški zahvat koji predstavlja postavljanje šava na unutrašnje ušće vrata maternice, a može spriječiti prolaps vodenjaka i prekinuti kontrakcije maternice. Učinjen je na početku trudnoće kod majke i problem u navedenom prikazu slučaja je nastao zbog toga što su trudovi nastali za vrijeme dok nije otklonjen istoimeni zahvat. Majka je od strane liječnika dobila lijekove protiv bolova ili analgetike, točnije koristila je petidin (Dolantin) radi smanjenja osjećaja boli zbog trudova te posljedično *DRIP* (*drop by drop permanent infusion*) što predstavlja infuziju bilo koje tvari trajno kap po kap, odnosno u porodništvu je bila primjena oksitocina u fiziološkoj otopini za izazivanje trudova ili kontrakcije maternice, a ukoliko ga se dovoljno ne izlučuje u tijelu žene, trudovi su neučinkoviti. Drugim riječima, došlo je do dugotrajnog i iscrpljujućeg poroda za majku, a dijete posljedično ima smanjenu opskrbu kisikom. Uz navedeno, uvidom u dokumentaciju potvrđeno je i prisustvo dijagnoze *Chorioamniotitis acuta* (korioamnionitis) kod majke koji se također smatra jednim od najčešćih uzroka prijevremenog poroda i stvara rizik od pojave rane sepse u nedonoščeta što će detaljnije biti opisano u prikazu ovog slučaja. Porođaj je trajao 3h, spontan, glavom, a nedonošče je rođeno s porođajnom težinom 2950 grama i porođajnom dužinom 50 centimetra, s *APGAR* indeksom ili indeksom vitalnosti novorođenčeta u vrijednosti 6,6 od ukupnih 10. Točnije, po porodu je dijete lividno ili plavičasto, površno diše, akcija srca je bradikardna ili smanjen broj otkucaja srca te su i nakon obilne aspiracije rezultati bili isti. Na temelju navedenog, nedonošče N.N. je premješteno iz rodilišta i hospitalizirano na odjelu neonatologije zbog dijagnoza: *neonatus praetemporarius* (nedonošče), *asphyxia perinatalis* (perinatalna asfiksija), *bronchopneumonia asp. bill.* (aspiraciona pneumonija), *cystopyelitis acuta* (akutni cistopijelitis). Iz statusa potvrđeno dokumentacijom, kontrolni nalaz je u regresiji, odnosno nedonošče N. N. ima oskudnu spontanu motoriku, refleksi se izvode tromo što se smatra uzrokom intrakranijalnog krvarenja utvrđeno UZV-om mozga gdje je prisutno krvarenje unutar lubanje prvog stupnja (*HIC 1*) radi čega se uvodi Phenobarbiton i vježbe razvojne gimnastike već na odjelu neonatologije. Desetog dana boravka na odjelu nedonošče febrira zbog urinarne infekcije gdje se u terapiju uvodi amoksicilin (Amoxil), a otpušta se s odjela nakon 3 tjedna dobrog općeg stanja, otpusne težine 3080 grama i opsega glave 31,5 centimetra, također preporuča se dojenje uz dohranu i korištenje D3 kapi radi održavanja normalnog imunološkog statusa te normalnog rasta i razvoja kostiju kod djece. Uz

### 3. PRIKAZ SLUČAJA

intrakranijalno krvarenje, indikacija za provođenje vježbi razvojne gimnastike bila je i pojava istodobnog smanjenog i povišenog mišićnog tonusa (distoni sindrom) u nedonoščeta s 5,5 mjeseci što će biti detaljnije objašnjeno u ovom radu. Detaljniji rezultati provođenja razvojne terapije po kronološkoj dobi nedonoščeta koji su utvrđivani kontrolnim pregledom u prosjeku svaki mjesec, bit će navedeni u nastavku ovog rada. Roditeljima nedonoščeta N.N. naglašena je važnost rane intervencije u smislu provođenja razvojne terapije ili vježbi razvojne gimnastike zbog svrstavanja djeteta kao neurorizično u čemu se ističe fizioterapeut koji preuzima ulogu edukatora prema obitelji. Smatra se da ukoliko nije bilo rane intervencije u ovom slučaju, nedonošče N.N. bi razvilo teže stupnjeve neurorazvojnih poteškoća u što se prije svega može ubrojiti i dijagnoza cerebralne paralize. Informirani pristanak za prikaz ovog slučaja dobiven je ispunjavanjem suglasnosti te su svi postupci u radu provedeni u skladu s etičkim standardima povjerenstava nadležnih institucija.

## 4. RASPRAVA

### 4.1. Anatomija središnjeg i perifernog živčanog sustava

Živčani sustav obuhvaća kompleksan rad koji prvenstveno obavlja regulacijsku ili nadzorno koordinativnu zadaću između pojedinih organa u ulozi primanja, stvaranja i provođenja podražaja te se zbog toga odlikuje specijaliziranošću, a dijeli se na periferni i središnji živčani sustav. Središnji ili centralni živčani sustav (*systema nervosum centrale*) obuhvaća *encephalon* i *medulla spinalis*, dok se periferni živčani sustav (*systema nervosum periphericum*) nadovezuje na središnji živčani sustav, odnosno smatra se funkcionalnim nastavkom za mozak i kralježničnu moždinu, a čine ga moždani ili kranijalni živci te kralježnični ili moždinski živci (3). S obzirom na smjer provođenja vlakana diferenciraju se dvije funkcijske skupine živčanih vlakana, odnosno aferentna vlakna koja započinju na periferiji i završavaju u CNS te eferentna vlakna koja započinju u CNS i završavaju na mišićima. Funkcija CNS odražava se u kontroli pokreta, posture ili držanja tijela te kretanja što ima ključnu ulogu za uspostavu motoričke kontrole u prvoj godini života djeteta (11). S druge strane autonomni ili vegetativni živčani sustav (*pars autonmica systematis nervosi peripherici*) čini bitnu sastavnicu perifernog sustava, uz nadziranje fizioloških procesa u organizmu poput disanja, rada srca, održavanja tjelesne temperature, rada metabolizma i mnogih drugih funkcija, a u nedonoščadi rad sustava često rezultira poremećajima (3, 12). Funkcionalno i anatomski sastoji se od simpatičkog dijela (*pars sympathica*) i parasimpatičkog dijela (*pars parasymphatica*) koji se razlikuju na temelju svojih uloga, odnosno simpatikus djeluje na oslobađanje energije kroz ubrzanje srčanog ritma, povećanje snage mišića i njegove kontrakcije ili skraćanja, dok parasimpatikus djeluje na spuštanju energije kroz usporavanje srčanog ritma i opuštanje mišića (3).

#### 4.1.1. Anatomija mozga i kralježnične moždine

*Encephalon* i *medulla spinalis* glavne su komponente CNS i kao takve su vrlo senzitivne i međusobno zaštićene koštanim oklopom ili lubanjom (lat. *cranium*), moždanim ovojnicama (lat. *meninges*) i uronjene u moždanu tekućinu ili cerebrospinalni likvor (lat. *cerebrospinal liquor*). Izgrađen od koštanog sustava glave, *cranium*, zatvara šupljinu unutar koje su smješteni dijelovi CNS (neurokranij), tvori lubanjski svod od povezanih 8 kostiju (čeaona ili frontalna, dvije tjemene ili parijetalne, dvije sljepoočne ili temporalne, zatiljna ili okcipitalna, klinasta ili *os spehoindale*, rešetnica ili *os ethmoidale*) te lubanjska osnovica ili baza lubanje značajna je zbog raznih otvora, najveći i najvažniji je veliki zatiljni otvor (lat. *foramen magnum*) kroz koji prolazi *medulla spinalis*, gdje prolaze krvne žile i živci. Nadalje, tri moždane ovojnice odvajaju

*encephalon* i *medullu spinalis* od *craniuma* i koštanog kanala *medulle spinalis*, točnije, izvanjska moždana ovojnica ili *dura mater* koja u potpunosti obavija *encephalon* i *medullu spinalis*, unutarnja moždana ovojnica ili *pia mater* koja svojom mekanom strukturom izravno priliježe uz površinu *encephalona* i *medulle spinalis* i pritom je bogato prokrvljena, te paučinasta ovojnica, *arachnoidea*, koja predstavlja tanku elastičnu membranu bez krvnih žila i živaca (3). Mozak spada u najviše i najsloženije dijelove središnjeg živčanog sustava, pozicioniran unutar lubanje, točnije primarni je centar za inteligenciju i pamćenje koji se funkcionalno dijeli na *cerebrum*, *truncus cerebri* i *cerebellum* (1, 3). Anatomski gledano, veliki mozak čine dvije moždane polutke (hemisfere) odijeljene uzdužnom moždanom pukotinom (lat. *fissura longitudinalis cerebri*) gdje svaka polutka sadrži pet zasebnih režnjeva ili *lobusa* (čeonni, parijetalni, temporalni, okcipitalni) koji su pozicionirani na površini mozga te otočna moždana kora ili *insula* ispod temporalnog režnja. Valja istaknuti da je svaki režanj odgovoran za specifičnu funkciju koje su lateralizirane, točnije to predstavlja specijalizaciju lijeve i desne hemisfere mozga za pojedinu funkciju, prilikom čega se može izdvojiti dominacija lijeve moždane polutke ponajviše za jezik i govor, dok je desna moždana polutka više odgovorna za prostornu orijentaciju. Unutar moždanih polutki od esencijalne važnosti za iniciranje pokreta je korteks koji predstavlja površinu velikog mozga i oblikuje vijuge (lat. *gyri*) i *lobuse*, a u nedonoščadi se odlikuje smanjenim volumenom (3, 13). Podijeljena je na subkortikalnu ili pozicioniranu ispod moždane kore bijelu tvar koja je sklonija ozljedama mozga u nedonoščadi i subkortikalnu sivu ganglijsku tvar (13). Polutke su međusobno povezane debelim snopovima bijele subkortikalne tvari, točnije komisuralnim snopovima od kojih je najznačajnija velika sveza ili komisura, žuljevitog tijela (lat. *corpus callosum*), koja povezuje dvije strane *encephalona*, smještena unutar samih poprečnih vlakana. Uz komisuralne snopove (lat. *neurofibrae commissurales*), bijela tvar polutki velikog mozga sadrži još asocijativna vlakna (lat. *neurofibrae associationes*), odnosno njihove snopove koji su bitni za povezivanje više područja unutar iste hemisfere i projekcijska vlakna (lat. *neurofibrae projectiones*) koja čine aferentne i eferentne putove moždane kore i na taj način ju povezuju s preostalim dijelovima *encephalona*. Uz polutke, komisuralne snopove anatomsku građu velikog mozga još nadopunjuje međumozak (lat. *diencephalon*) koji povezuje *cerebrum* i srednji mozak (lat. *mesencephalon*), a sastoji se od *epithalamusa*, *thalamusa*, *metathalamusa*, *hypothalamusa* i *subthalamusa*. Hipotalamus se aktivira na rad s procesima vježbanja i na temelju toga utječe na energetske metabolizam kroz stimuliranje simpatičkog živčanog sustava i povezivanju aktivacijskih, autonomnih i neuroendokrinih funkcija kao i kontroliranju emocionalnih oblika ponašanja (3, 14). Zajedno s hipotalamusom, subthalamus ima važnu ulogu u nesvjesnim

motoričkim putovima te čine bazalni dio međumozga. Nedvojbeno je istaknuti kako talamus objedinjuje aferentni ulaz kroz koje informacije ulaze i eferentni izlaz korteksa. *Truncus cerebri* složen je nastavak leđne moždine (*medulle oblongate*) pozicioniran hijerarhijski iznad *medulle spinalis*, od koje se razlikuje prema samoj građi gdje je siva tvar jezgre isprepletana s bijelom tvari, točnije snopovima živčanog vlakna. Obuhvaća *mesencephalon*, most (lat. *pons*) i produženu moždinu (lat. *medullu oblongatu*), a ističe se ulogom kontroli držanja tijela (*posture*) i nadziranju refleksa važnih za život nedonoščeta poput regulacija refleksa za disanje, rad srca, gutanje, stanja budnosti i spavanja ili održavanja svijesti. Dorzalnu stranu moždanog debla zauzima *cerebellum* koji je odgovoran za primanje podataka iz motoričkih i senzoričkih područja kako bi modulirao pokret odnosno osigurao da svaka proizvedena mišićna aktivnost bude točna, koordinirana i glatka (15). Područje malog mozga prekrivaju dvije hemisfere koje se spajaju neparno uvučenim dijelom ili vermismom koji ispred sebe sadrži urez, točnije *incisura cerebelli anterior* i urez sa stražnje strane vermisa, *incisura cerebelli posterior*. Anatomsku građu malog mozga još nadopunjuju dvije brazde (lat. *sulci*) koje se odvajaju od vermisa, *cortex cerebelli* koji oblaže *cerebellum* izvana, oblikuje vijuge vidljive na površini i čini sivu tvar, dok dubinski bijelu tvar korteksa sačinjavaju jezgre. Uz navedeno, građu nadopunjuju tri režnja koja su različito pozicionirana, prednji režanj ili *lobus anterior*, stražnji režanj ili *lobus posterior*, i flokulonodularni režanj ili *lobus flocculonodularis*. Uz *encephalon*, složenosti i opsežnosti središnjeg živčanog sustava doprinosi *medulla spinalis* smještena u *vertebralnom* kanalu, zajedno s korijenima spinalnih živaca, protežući se od *medulle oblongate*, točnije *foramena magnuma* sve do diska koji se nalazi između prvog i drugog slabinskog kralješka. Klasifikacija *medulle spinalis* ide prema dijelovima kralježnice gdje se razlikuje vratni dio (*pars cervicalis*), prsni dio (*pars thoracica*), slabinski dio (*pars lumbalis*), donji kraj (*conus medullaris*) i zadebljani uski dio (*filum terminale*), a središnji dio *medulle spinalis* nadopunjuje središnji kanal ili *canalis centralis*. Unutarnju građu *medulle spinalis* čine bijela tvar (lat. *substantia alba*) koja je pozicionirana izvana, dok se siva tvar (lat. *substantia grisea*) nalazi unutar, odnosno zauzima središnji dio gdje se nalaze dvije skupine vlakana, prednji ili motorički korijenovi (lat. *radix anterior medullae spinalis*) i stražnji ili osjetni korijenovi (lat. *radix posterior medullae spinalis*). Morfološki siva tvar ima karakterističan oblik na poprečnom presjeku gdje podsjeća na slovo „H“ s dva stražnja i dva prednja kraka koji mogu podsjećati na rogove, prednji rog ili *cornu anterius* te stražnji rog ili *cornu posterius* (3).

### 4.2. Neuron i stanična građa CNS

Neuron predstavlja anatomsku, funkcionalnu i genetsku jedinicu živčanog sustava. Uz prisutnu kompleksnost i promjenjivost oblika, neuron se ističe prema određenim funkcionalno specijaliziranim dijelovima, točnije tri esencijalna dijela koja se odnose na stanično tijelo neurona (lat. *soma*), stanične nastavke ili izdanke neurona, dendriti i aksoni. Osnovni dio neurona, kao što je i kod svake stanice živog bića, predstavlja *soma* unutar koje se nalazi jezgra ili *nucleus* koja sadržava genetski materijal ili DNK putem čega se izvršava funkcija ekspresije gena ili ostvarenje informacije iz gena ili značajno za neuron pohranjivanje informacija (5). Izvana granajući se, tanke produžetke staničnog tijela mogu činiti akson ili zastarjelim nazivom neurit i više dendrita. Uloga aksona ili izlaznog nastavka neurona vidljiva je u provođenju živčanih impulsa i povezivanju s preostalim živčanim stanicama, točnije neuronima, dok je uloga dendrita ili kratkog i razgranatog produžetka neurona prepoznatljiva po primanju impulsa ili podražaja iz drugih neurona. Komunikacija između neurona se ostvaruje pomoću elektrokemijskih signala, gdje u CNS prijenos živčanog impulsa ide najčešće preko kemijskih puteva, a samim procesom komunikacije granaju se neuronske poveznice, točnije sinapsa koja se definira kao anatomska i funkcionalna veza između dva neurona (3). Proces obuhvaća grananje u niz aksonskih završetaka gdje su na krajevima uočljivi presinaptički završetci koji spadaju u prvi važni element kemijske sinapse u mozgu uz sinaptičku pukotinu i postsinaptički element. Sukladno tome, uspostavljanjem komunikacije među moždanim stanicama omogućuje se napredak u razvoju spoznajnih procesa i pamćenja gdje sinaptičke veze postaju sve složenije i gušće potaknute stimulacijom i učenjem u razvojnem procesu (5). Također, neuroni pridonose formiranju novih neuronskih veza ili stvaranju procesa sinaptogeneze putem odlaska u preostale dijelove mozga, a sam proces rezultat je brzog rasta sinaptičke gustoće u perinatalnom razdoblju. Kao posljedica toga, izobilje sinaptičkih veza pridonosi eliminiranju onih sinapsi koje se rijetko upotrebljavaju radi pročišćavanja neuronske mreže, a često upotrebljavane sinapse ostaju trajno te se navedeni proces smatra najaktivnijim u razdoblju djetinjstva ili adolescencije dok je u prenatalnoj fazi ovaj proces ograničen (4, 13).

#### 4.2.1. Glija stanice

Glija stanice ili potporne stanice male veličine zauzimaju veliki dio CNS, a doprinose sinaptičkoj komunikaciji, procesima plastičnosti mozga točnije prilagodljivosti i mijenjanju neuronskih mreža prilikom rasta i razvoja te promjeni strukture i funkcije CNS (6). Tri glavne skupine glija stanica čine astrociti, mikroglije i oligodendrociti koje za ulogu imaju nadziranje neuralne aktivnosti neprestano tijekom života i samim time oblikuju i tvore sinaptičku



plastičnost. Astrociti spadaju u najzastupljenije stanice i doprinose procesu homeostaze ili održavanju stalnih uvjeta u unutarnjoj okolini stanica koja je vidljiva u reguliranju ravnoteže iona te istodobnim oslobađanjem gliotransmitera i uklanjanju neurotransmitera ili kemikalijama koji su otpušteni iz glija stanica, a doprinose neuronskoj komunikaciji. Mikroglia spadaju u stanice kojima je funkcija čišćenje organizma od štetnih tvari, točnije specijalizirani makrofazi koji obavljaju proces unošenja krupnijih čestica u veću stanicu ili proces fagocitoze, što posljedično dovodi do eliminacije određenih sinapsi ili njihove modifikacije. Plastičnosti neuralnih krugova, točnije reguliranje brzine akcijskog potencijala i stvaranje mijelina ili masno bijele ovojnice koji dovodi do razmjena informacija čine oligodendrociti, a sama mijelinska ovojnica nadzire kojom će se brzinom informacije širiti kroz aksone. Prema tome, stvaranje mijelina ili proces mijelinizacije smatra se najdugotrajnijim procesom neurorazvoja jer ono ima ključnu ulogu za zrelu funkciju mozga (13, 16).

### 4.2.2. Neuroplastičnost

Mozak prilikom rođenja dosegne 70 % veličine i 25 % težine odraslog mozga što je esencijalno uzrokovano stvaranjem sinaptičkih veza i povećanjem broja potpornih stanica. Također, povećanjem sinaptičkih veza, mozgovne stanice nakon rođenja stvaraju svake sekunde i do milijun novih sinapsi gdje ih konstantnim porastom nastane prosječno 250 000 stanica u minuti (5). Formiranjem neurona već za vrijeme trećeg gestacijskog tjedna započinju procesi sazrijevanja mozga, a tijekom prvih šest prenatalnih mjeseci uspostavlja se početna arhitektura mozga (13). Neuronska povezanost utječe na razvoj mozga i prije samog rođenja uspostavlja kasniji temelj za promicanje zdravlja i normalnog ponašanja. Primarni organ središnjeg živčanog sustava, mozak, osjetljiv je i podložan brojnim iskustvima koji slijede odmah prilikom rođenja te istodobno sposoban za plastične promjene koji će se posljedično odraziti na obrasce ponašanja tijekom života (4). Plastične promjene, točnije proces plastičnosti mozga objedinjuje svu kompleksnost živčanog sustava s naglaskom na sposobnošću mozga za mijenjanjem, prilagođavanjem strukture i funkcije uslijed vanjskih utjecaja (podražaji, doživljaji iz okoline) ili spontano nakon određene ozljede (4, 7). Iako je proces prisutan tijekom cijelog života, prva godina djetetova života smatra se najosjetljivijim razdobljem i odlikuje se većom sposobnošću prilagodbe, što posljedično dovodi do toga da se plastičnost s godinama smanjuje (4, 10). Iskustva, točnije njihova kvaliteta i intenzitet te dob djeteta tijekom stjecanja iskustva značajni su faktori za daljnji razvojni ishod, točnije odgovarajuća iskustva i povoljno okruženje dovode do napretka u funkcioniranju mozga tijekom različitih okolnosti (10, 7). Anatomski gledano, omogućuje se poboljšanje neuronskog

odgovora gdje se pokreće stimuliranje aksona i dendrita za stvaranjem sinapsi (4, 7). Nasuprot tome, rane i višestruke ozljede mozga, kao i nepovoljno okruženje dovode mozak do ne usvajanja iskustava koje se posljedično odražava na ne razvijanju određene vještine koje su povezane s tim fazama razvoja (10, 7). Na temelju navedenog, novorođenče se smatra aktivnim sudionikom u cjelokupnom procesu razvoja zahvaljujući interakciji brojnih podsustava.

### 4.3. Organizacija sive i bijele tvari kralježnične moždine

Uz postojanje dvije skupine vlakana u sivoj tvari kralježnične moždine izdvajaju se brojni neuroni koji se mogu svrstati na motoneurone (*cellulae radicales*) koji putem prednjih korijenova i moždinskih živaca *medulle spinalis* izlaze do ciljnog organa, senzibilne relejne neurone (*cellulae funiculares*) odgovorni za primanje senzibilnih impulsa spinalnih ganglija, interneurone koji pripadaju lokalnim neuronskim ili unutarnjim krugovima kralježničke moždine, asocijativne interneurone koji spajaju više elemenata *medulle spinalis* te komisuralni interneuroni odgovorni za slanje aksona u sivu tvar suprotne strane *medulle spinalis*. Odlazak aksona motoneurona izvan *medulle spinalis* preko *radix anterior medullae spinalis* ih svrstava u skupinu projekcijskih neurona. Velike stanice (alfa - motoneuron) odgovorni za fazičnu kontrakciju odnosno brzo i snažno skraćenje mišića, mali alfa - motoneuroni značajni za toničnu kontrakciju ili sporo skraćenje mišića te gama - motoneuroni koji podražuju intrafuzalna ili tanka skeletna mišićna vlakna unutar mišićnog vretena su tri skupine motoneurona. Značaj interneurona vidljiv je u stvaranju inhibitornog ili zadržavajućeg postsinaptičkog potencijala, točnije inhibicijske funkcije i stvaranje ekscitatornog ili nadražujućeg postsinaptičkog potencijala ili ekscitacijske funkcije. S druge strane, bijelu tvar čine neuroni u *medulli spinalis*, neuroni u spinalnim ganglijima, neuroni koji pripadaju višim centrima CNS. Za razliku od prednjih ili eferentnih vlakana koji djeluju na motoneurone, aferentna vlakna stražnjih korijenova imaju značaj ulaska u *medullu spinalis* između stražnjeg (lat. *posteriornog*) i bočnog (lat. *lateralnog*) funikula oblikujući medijalna (mijelinizirana) vlakna i lateralna (nemijelinizirana) vlakna (3).

#### 4.3.1. Piramidni i ekstrapiramidni motorični putovi i krugovi

Obrasci kretanja i motorička znanja uče se putem razvoja motorike, a motorička kontrola ili mogućnost CNS za reguliranjem neuromotoričkog sustava u svrhovit pokret, uspostavlja se tijekom prve godine života (11). Motorička područja mozgovne kore smještena su u frontalnom dijelu mozga i obuhvaćaju motorna područja ključna za voljne pokrete, senzorna područja važna za primanje vizualnih, slušnih, okusnih i mirisnih podražaja koji potječu iz perifernih receptora i asocijativna područja koja su usmjerena na složene integrativne procese poput

učenja, ponašanja, stvaranja misli (13). Obrazac pokreta započinje preko ulaza informacija u središnji živčani sustav ascendentno te nakon obrađenih informacija slijedi proces vraćanja descendentnim putem. Kontroliranje i modulacija pokreta složeni je proces iniciranja motoričke komande u kojem sudjeluju viši centri središnjeg živčanog sustava (mali mozak, bazalni gangliji, moždana kora) koji ujedno pripadaju i descendentnim putevima motoričkih centara *encephalona*. Sustavi koji obuhvaćaju descendentne značajke i neuronske krugove (unutarnje i vanjske; komisuralne, asocijativne i projekcijske) na razini korteksa i bazalnih ganglija čine piramidni i ekstrapiramidalni sustav. Piramidalni sustav ili trakt (*pyramidal tract*) čine kortikospinalni trakt (*tractus corticospinalis*) ili voljni motorični put mišićja vrata, trupa i udova čija vlakna tvore sinapsu sa spinalnim živcima te kortikobulbarni trakt (*tractus corticobulbaris*) ili svjesni motorički put za mišiće glave i vratnim organima čija vlakna tvore sinapsu s kranijalnim živcima. Piramidalni trakt je odgovoran za direktan prijenos signala voljnog ili svjesnog pokretanja koja započinju u području korteksa, a neuromuskularna sinapsa na vlaknima poprečnoprugastih mišića označava kraj (3). Unutar piramidalnog sustava razlikuju se gornji motoneuroni ili živci unutar *CNS*, točnije primarnog motoričkog korteksa (precentralnim girusima) koji završavaju u *truncus cerebri* ili *medulli oblongati*, čineći važnu ulogu u prijenosu impulsa za kretanje iz područja korteksa do prednjeg roga *medulle spinalis* te donji motoneuron koji direktno prenosi impulse preko spinalnih perifernih živaca do skeletnih mišića, a čini ga prednji (lat. *ventralni*) rog sive tvari kralježnične moždine i jezgre kranijalnog živca moždanog debla. Prema tome, oštećenja motornih neurona koji su iznad jezgara moždanih živaca ili prednjih rogova *medulle spinalis* mogu se klasificirati kao lezije ili oštećenja gornjeg motoneurona koje će posljedično dovesti do razvijanja brojnih kliničkih simptoma poput spastičnosti ili povećanog mišićnog tonusa, klonusa ili ritmične kontrakcije grčevitog trzanja i opuštanja mišića, hiperrefleksije odnosno izrazito jakih refleksa. Također, karakteristično za novorođenčad, moguća je i pojava simptoma pozitivnog Babinski refleksa koji se smatra normalnim odgovorom u dojenčadi zbog nepotpunog sazrijevanja kortikospinalnog trakta, dok u odraslih ukazuje na oštećenje gornjeg motoneurona. Točnije, odgovor na test je izazivanje pojave plantarnog refleksa ili pokreta istezanja nožnog palca prema gore uz lepezasto širenje preostalih nožnih prstiju prilikom podraživanja tabana stopala koji se primjenjuje pri utvrđivanju stupnja zrelosti mozga (4). Zajednička osobina svih simptoma predstavlja smanjenu motoričku kontrolu. Uzroci oštećenja gornjeg motoneurona su raznoliki koje uključuju cerebrovaskularne nezgode, infekcije, upalne poremećaje, neurodegenerativne i metabolične poremećaje te traumatske ozljede mozga (17). Za razliku od oštećenja gornjeg motoneurona, lezije donjeg motoneurona (*lower motor neuron lesion*)

uzrokuju simptome poput atrofije mišića ili propadanja mišića, fascikulacije ili trzanje mišića, smanjenje refleksa, smanjen mišićni tonus (hipotonus), negativan Babinski refleks (18). Drugi sustav koji je ključan za izvođenje pokreta, ekstrapiramidalni (*extrapyramidal system*) osigurava neizravne putove za koordinaciju pokreta, drugim riječima, kontrolira voljne pokrete i automatsku posturalnu prilagodbu. Konkretnije, nadzire nevoljne motoričke funkcije, izvodi pokrete koji će voljne pokrete učiniti prirodnijim i točnijim, kontrolira reflekse, inhibira ili sprječava abnormalne odnosno nevoljne pokrete. Svojim regulacijskim mehanizmom, sustav također djeluje na više centre, štoviše primanjem informacija iz korteksa koje zatim prenosi u *truncus cerebri* i *medullu oblongatu* ističe se kao kompleksan i modulacijski motorički sustav. Ozljede ekstrapiramidalnog sustava očituju se u pojavi degenerativnih bolesti bazalnih ganglija, kliničkih stanja koja obuhvaćaju distoniju ili trzanje mišića, diskineziju ili pojavu nehotičnih ili patoloških pokreta, poremećaj voljnog kretanja koji može uzročno dovesti do pada kognitivnih funkcija vidljivih u poremećaju pamćenja (8).

### 4.4. Nedonošče

Trudnoća prema općeprihvaćenim standardima karakterizira razdoblje trajanja devet kalendarskih mjeseci ili 40 tjedana, točnije 280 dana. Novorođenče u širem smislu, definira se kao novorođeno dijete u prva četiri tjedna života, odnosno 28 dana. Podaci koji se vežu uz vremenski period, nošenja točnije gestacijska dob i informacije vezane uz rast i tjelesne dimenzije ključni su za korisno i pravovremeno utvrđivanje novorođenčadi s mogućim komplikacijama koje svrstavamo u skupinu ugrožene novorođenčadi. Pojam gestacija označava razdoblje između začeća i rođenja djeteta, dok pojmom gestacijske dobi se izračunava trajanje nošenja novorođenog djeteta s početkom od prvog dana posljednje menstruacije u majke. Na temelju toga se mogu razlučiti izraz donošeno koje se odnosi na svako novorođeno dijete nošeno u razdoblju od punih 37 tjedana ili 259 dana do granice puna 42 tjedna ili 294 dana. Nasuprot tome, nedonošeno dijete ili nedonoščad svrstava se u skupinu novorođenčadi rođenih prije očekivanog vremena ili prije navršenih 37 tjedana, konkretnije rođeno unutar 259 dana trudnoće (19). Uz smanjenje gestacijske dobi dolazi i do smanjenja porođajne težine gdje razlikujemo ekstremno, umjereno i kasno nedonošče (9). Ekstremno nedonošče rođeno je prije 28. tjedna nošenja, ima stopu preživljavanja i do 90 % s karakteristikama dugoročnih problema koji se odnose primarno na respiratorne komplikacije, umjereno nedonošče karakterizira rođenje između 28. i 33. tjedna nošenja dok stopa preživljavanja seže i do 98 %, s nešto manje medicinskih poteškoća i dalje treba pomoć prilikom disanja u odjelu intenzivnog liječenja ili jedinice. Kasno nedonošče, koje je ujedno i prikaz slučaja ovog rada, karakterizira gestacijska

dob između 34 i 36 tjedana trudnoće te porođajna masa varira od 1600 do 3200 grama (1, 9, 20). Točnije, nedonošče N. N. u prikazu slučaja ovog rada rođeno je 4 tjedna prije termina, porođajne mase 2950 grama i porođajne dužine 50 centimetra. Gledajući druge slučajeve i uspoređujući ih s terminskom novorođenčadi, uočljiva je manja fiziološka zrelost i ograničeni kompenzacijski odgovori na izvanmateričnu okolinu zbog prosječnih 6 tjedana prijevremenog rođenja koje se izražava u propuštanju kritičkog rasta i razvoja specifičnog za treće tromjesečje (21). Problem koji seže od prošlosti vezan je uz poimanje kasne nedonoščadi kao „gotovo zrele“ ili „skororočne“ gdje ih se etiketiralo kao razvojno zrele nedonoščad zbog porođajne mase koja je u granici s donošenom ili terminskom novorođenčadi. Unatoč tome, kasna nedonoščad, kao i nedonošče u prikazu ovog slučaja ima izraženu veću stopu morbiditeta i ponovnog primanja u bolnicu tijekom prve godine života što je posljedično vidljivo i u pojavi mogućeg rizika za dugotrajno neurorazvojno oštećenje ili odstupanje (2).

### 4.4.1. Uzroci i komplikacije nedonesenosti

Stalnim porastom kasnijih prijevremenih porođaja, kasna nedonoščad pripada najzastupljenijoj podskupini istih zbog uzroka majke, *fetusa* ili maternice (20). Čimbenici koji su doprinijeli prijevremenom porođaju u slučaju nedonoščeta N. N., obuhvaćala je infekcija *chorioamnionitis acuta* kao jedan od najzastupljenijih uzroka prijevremenog poroda i patologija *cerclage cervicis uteri* koja predstavlja operacijski postupak šivanja vrata maternice, a izvodi se tijekom trudnoće. Preciznije, cerviks se odnosi na tkivo vrata maternice koje se otvara tijekom poroda u cilju omogućavanja kretnje bebe iz maternice i kroz rodnicu. Bitno je naglasiti da se zahvat primjenjuje u svrhu sprječavanja pobačaja i prijevremenog poroda, a može biti ujedno i rizik za navedeno (1, 19, 22). Povezano s time, u drugim slučajevima su bili prisutni nedostatak progesterona, vaskularne komplikacije, prisustvo stresa kod majke i *fetusa*, alergijske pojave, pretjerana distenzija maternice kao još neki od mogućih uzroka prijevremenog poroda (23). Neželjene posljedice u nedonoščeta N. N. odrazile su se u prisustvu brojnih kliničkih morbiditeta uključujući respiratorne komplikacije u koje spada *asphyxia perinatalis*, *bronchopneumonia asp. bill.*, infekciju koja je uzrokovana probojem bakterija i njihovih štetnih tvari u optok, a dovela je do pojave novorođenačke sepse, neurološke komplikacije zbog pojave intrakranijalnog krvarenja koje može utjecati na dugotrajni neurorazvojni ishod što u nekim slučajevima može izazvati pojavu i cerebralne paralize i prije svega intelektualnu zaostalost (19, 24). Također, smanjena opskrba kalcijem i željezom od majke doprinijela je kako u ovom, tako i u ostalim slučajevima, sklonosti razvoju rahitisa u nedonoščeta, odnosno nedostatkom vitamina D u organizmu, a u kasnijim mjesecima do pojave sideropenične anemije ili kroničnog

gubitka krvi (19, 25). Nedonoščad u globalu, kao i nedonošče N. N. je dodatno izložena prekidu sazrijevanja podsustava te im je potrebno da tijekom života dovrše sazrijevanje svakog od navedenih podsustava. Podsustavi koji su organizirani u životu *fetusa* od začeca klasificiraju se na međusobno pet različitih, ali podjednako bitnih za funkcioniranje i opstanak. Autonomni sustav bitan je za osnovno fiziološko funkcioniranje (disanje, otkucaji srca), a njegovoj nezrelosti doprinosi neodržavanje regulacije temperature, uklanjanje štetnih tvari i dopremanje kisika. Motorički mehanizam ili sustav koji upravlja i vrši nadzor nad položajima i pokretima, dok s pojavom izmjenjujućeg mišićnog tonusa od hipotonije do hipertonije uočavamo nezrelost. Sustav koji kontrolira stanje organizma odnosno upravlja rasponima svijesti (budnost ili san) prilikom nezrelosti odražava se naglim pokretima, glasovima „cviljenja“ i nemirom nedonoščeta. Sustav koji regulira pažnju ili interakciju, odnosno sposobnost za pružanjem skrbi i ostvarivanje interakcije te samoreglativni sustav bitan za održavanje uravnoteženog i integriranog funkcioniranja navedena četiri podsustava (2). Nezrelošću organa i organskih sustava vidljiva su brojna odstupanja već na temelju samog fizičkog izgleda nedonoščeta (9, 19). U prikazu slučaja ovog rada ono se odrazilo u nerazmjernoj veličini glave u odnosu na trup, mekanom prsnom košu i rebrima, lividnom bojom kože koja je na opip mekana i tanka. Također, prevladavala je oskudna ili neprimjetna spontana motorika s hipotonijom koju karakterizira opušteno ležanje s ispruženim ekstremitetima.

### 4.4.2. Perinatalna asfiksija

Perinatalna asfiksija bila je prisutna u nedonoščeta N. N., a predstavlja bolest u nedonoščadi s karakteristikom „depresije CNS“ čije ime upućuje na nedostatak kisika i/ili manjak normalnog protoka krvi kroz organe te je jedan od glavnih uzroka novorođenačke smrti ili mortaliteta i morbiditeta (2). Sama riječ perinatalna odnosi se na vrijeme neposredno nakon rođenja, dok asfiksija označava „stanje bez pulsa“ (19). Valja naglasiti da je perinatalnu asfiksiju kod nedonoščeta N. N. bilo teže prepoznati zbog prisutnih neuroloških simptoma poput hipotonije koji mogu prijeći i u ekstremnu hipertoniju ili povišenu napetost tkiva te također zbog nezrelosti mozga koja se odrazila oskudnom spontanom motorikom. U slučaju nedonoščeta N. N. komplikacije su bile vidljive u poremećenoj razmjeni plinova i prijenosu kisika koje je rezultiralo nedostatkom opskrbljenosti kisikom kao i u poteškoćama uklanjanja ugljičnog dioksida, a patološkom podlogom za navedene simptome doprinijelo je intrakranijalno krvarenje koje će biti detaljnije objašnjeno u nastavku ovog rada. U drugim slučajevima moguće uzroke za pojavu bolesti predstavljaju komplikacije koje je majka prošla za vrijeme poroda, uključujući posteljicu insuficijenciju tijekom perioda prije poroda (lat. *intrapartuma*),

prijevremeno odljuštenje placente kao i porod zatkom. Osim uzročnika majke može biti povezano i sa samim *fetusom* gdje su prisutne intrauterine ili unutar materične infekcije poput korioamnionitisa kao u prikazu slučaja ovog rada, prisustvo hemoragijskog šoka zbog krvarenja *fetusa* ili pak djelovanjem anestezije i analgezije na majku u porodu odrazit će se depresijom vitalnih funkcija *fetusa* ili oštećenjem organa poput pluća, mozga, srca i bubrega (26). U ne tako davnoj prošlosti nizak *APGAR* indeks smatrao se sinonimom za perinatalnu asfiksiju, povezano s time, nedonošče N. N. je po porodu imalo vrijednost indeksa 6,6 što je svakako upućivalo na izricanje tijeka kasnijeg dugoročnog razvoja djeteta. Međutim, prvotni uzroci za pojavu bolesti vežu se uz gestacijsku dob, porođajnu težinu, kao i vrijeme trajanja porođaja (19). Najkorisnija intervencija kod ove bolesti predstavlja djelovanje usredotočeno na suzbijanje svih mogućih uzroka i čimbenika rizika prije i tijekom poroda, odnosno prevencija. Ona uključuje postupak reanimacije ili oživljavanja ukoliko novorođenče ne zadovoljava vitalnost, povišenje razine kisika postupkom strojnog prodisavanja ili upotrebom mehaničke ventilacije, respiratora, koji će omogućiti protjecanje zraka, održavanje perfuzije vitalnih organa, održavanje i povećanje razine glukoze kako ne bi došlo do hipoglikemije, te zaustavljanje konvulzija ili cerebralnih grčeva koje mogu uzrokovati trajne komplikacije psihomotoričkog razvoja djeteta (19). Nedonošče u prikazu slučaja ovog rada bilo je zbrinuto u jedinici neonatologije radi uklanjanja čimbenika rizika.

### 4.4.3. Sepsa u nedonoščadi i korioamnionitis

Nedonošče N. N. u prikazu slučaja ovog rada bilo je izloženo pojavi rane infekcije, a tome je pogodovalo perinatalno inficiranje bakterijom *Escherichia coli* u spolno mokraćnom (lat. *genitourinarnom*) sustavu majke. Infekcije se smatraju kao jednim od vodećih uzroka mortaliteta i razvoja morbiditeta koje najčešće nastaju prodorom bakterija i njihovih toksičnih tvari u optok (19). Sepsa u nedonoščadi popraćena je temeljnim značajkama infekcije uz prisustvo bakterije u krvi već u prvim danima života. U drugim slučajevima, predispozicije za pojavu sepse su prisutna bolest majke koja može varirati od asimptomatske infekcije mokraćnog sustava do klinički jasne te intenzivne i težak porod koji ostavlja traume u nedonoščadi (19, 27, 28). Rana sepsa u nedonoščeta N. N., kao postnatalni čimbenik rizika, bila je uzrokovana komplikacijama u porodu obuhvaćajući prijevremeni porod i pojavu infekcije korioamnionitisa u majke. Pripadajući jednim od najčešćih uzroka prijevremenog poroda, korioamnionitis, predstavlja upalu koja ima utjecaj na neonatalne ishode u nedonoščadi, točnije doprinosi dodatnom riziku u daljnjem razvoju (29). Nastaje djelovanjem cervikovaginalne bakterije u embrionalnu ovojnicu (grč. *amnion*) koja dovodi do razvoja upale u membranama

*fetusa*. Pojava infekcije, kao i intrauterina infekcija majke može rezultirati fetalnim oštećenjem mozga s vrlo brzim neurološkim deficitima nedonoščeta (2). Liječenje sepse u nedonoščeta N. N. podrazumijevalo je antibiotsku terapiju koja djeluje na razaranje napredovanja bolesti i simptoma uz sveobuhvatno nadziranje vremena upotrebe antibiotika kako ono ne bi bilo nepotrebno i produženo te potpurnu terapiju koja obuhvaća održavanje normalnog stanja tekućine, elektrolita, glukoze, metaboličke acidoze prevencijom retencije vode i nedvojbeno održavanje oksigenacije. Uz sve navedeno, prvenstveno je važno voditi brigu o mjerama za suzbijanje infekcije poput pranja ruku i steriliziranje opreme u jedinici intenzivnog liječenja (19).

#### 4.4.4. Anemija nedonoščeta

Nedonošče N. N. bilo je primljeno na obradu u dobi od 9 mjeseci radi sumnje na malapsorpcioni sindrom zbog slabog apetita i slabog napredovanja na težini. Anemija ili slabokrvnost česti je klinički sindrom u nedonoščadi zbog smanjenog broja crvenih krvnih stanica ili eritrocita u krvi što se može očitovati i usred samog poroda prilikom fetomaternalnog krvarenja radi malformacija posteljice poput korioangioma. Osim toga, gubitak krvi se može uvidjeti i nakon rođenja nedonoščeta zbog prisustva intrakranijalnog krvarenja kao i u prikazu slučaja ovog rada. Anemija u nedonoščeta popraćena je minimalnim koncentracijama hemoglobina ili krvnog pigmenta u čijem se sastavu nalazi željezo koji služi za prijenos kisika, ovisna o gestaciji. Ostali simptomi se manifestiraju u slabom napretku tjelesne težine, tahikardijom ili ubrzanim radom srca, apnejom odnosno smetnjom disanja tijekom spavanja i nemogućnošću uzimanja oralne hrane (30). Učinjenim pretragama u slučaju nedonoščeta N. N. ustanovljeno je da ima sideropeničnu anemiju koja se javlja kao posljedica nedostatka željeza, a mogućim uzrocima doprinose kronično krvarenje, nedovoljni unosi željeza putem hrane kao i poremećaji apsorpiranja željeza putem probavnog sustava. Dijagnoza u prikazu ovog slučaja uspostavila se laboratorijskim pretragama gdje je najčešći pokazatelj smanjen broj eritrocita i *MCV*. Navedeno potvrđuju povišene vrijednosti transferina i njegovih pripadajućih receptora (*TIBC*) te smanjena koncentracija feritina, točnije manja od 10  $\mu\text{g/l}$ . Terapija sideropenične anemije u nedonoščeta N. N. podrazumijevala je uvođenje potrebne količine željeza i vitamina C koje obuhvaća raznovrsnu prehranu, dok je cjelokupni proces ispravljanja anemije trajao i do četiri mjeseca terapije. Uspjeh same terapije u ostalim slučajevima, kojim će se povećati vrijednost hemoglobina od 20  $\text{g/L}$ , se utvrđuje kontrolnim pregledom u prosjeku do dva tjedna (31).



#### 4.4.5. Intrakranijalno krvarenje

Na temelju navedenih dijagnoza može se zaključiti da je u slučaju nedonoščeta N. N. pojava intrakranijalnog krvarenja predstavljala patološku podlogu za razvoj perinatalnih (perinatalna asfiksija, nedonesenost, traumatski i dugotrajan porod) i postnatalnih (sepsa, anemija) čimbenika rizika, a sama dijagnoza u nedonoščeta N. N. utvrđena je UZV-om mozga po porodu. Naziv kranijalno krvarenje proizlazi od *cranium* što označava krvarenja lubanjske kosti, a s obzirom na njihovu lokalizaciju dijele se na ekstrakranijalna i intrakranijalna krvarenja. Prema tome, ekstrakranijalna krvarenja označavaju krvarenja koja proizlaze vanjskom stranom kosti lubanje i reflektiraju se u oštećenjima lubanjske kosti i kože te kao takva smatraju se dobroćudnijima uz veću stopu pojavljivanja kod terminske novorođenčadi. Nasuprot tome, intrakranijalna krvarenja ili krvarenja mozga s unutrašnje strane lubanjske kosti pojavljuju se kod nedonoščadi zbog osjetljivosti mozgovnih struktura odnosno na ili unutar ovojnice mozga ili u samom mozgu (32). Klasificiranje intrakranijalnih krvarenja ide prema kratici latinskog naziva *HIC* (*hemoragia intracranial*), a potvrđivanje prisutnosti krvarenja ponajprije se određuje slikovnim dijagnostičkim metodama kao što su ultrazvučna pretraga (ultrasonografija, ehoencefalografija), CT ili MR. Bitno je naglasiti da metoda putem ultrazvuka rezultira kao jednostavnija i neinvazivna sa mogućnošću ponavljanja i do više puta, za razliku od CT i MR koje spadaju u potencijalno štetne zbog rendgenskog zračenja i njihova primjena je vidljiva samo u određenim slučajevima (19). Dugotrajan porod i nezrelost nedonoščeta pripadali su glavnim dispozicijskim čimbenicima za intrakranijalno krvarenje. U drugim slučajevima, navedenom pridonosi i stanje hipoksije koje se odražava u promjeni tlaka u krvnim žilama mozga (19). Postoji puno varijacija svrstavanja intrakranijalnih krvarenja, no najčešće korištena ljestvica za prepoznavanje i klasificiranje *HIC* je prema Papilleu koja dijeli intrakranijalna krvarenja na temelju 4 stupnja (2, 33). Prvi stupanj *HIC* 1, ujedno i prikaz slučaja ovog rada, predstavlja krvarenje iz germinativnog matriksa u kojem nema prodora krvi u moždane komore, drugi stupanj ili *HIC* 2 očituje prodorom krvi u moždanu komoru, ali bez proširenja ventrikula, treći stupanj ili *HIC* 3 karakterizira također krvarenje u području komore uz ventrikularnu dilataciju ili proširenje, a četvrti stupanj (*HIC* 4) zajedno s krvarenjem u moždanoj komori obilježava širenje krvarenja i u moždani parenhim (19, 33). Prvi patološko anatomske oblik intrakranijalnog krvarenja ili *HIC* 1 spada u najčešće oblike koji se pojavljuju u pravilu u nedonoščadi, a naziva se još i periventrikularno krvarenje čiji naziv upućuje na mjesto puknuća krvne žile ili područje oko ventrikula u mozgu. Preciznija lokalizacija krvarenja je između struktura glave *nucleusa caudatusa* i lateralnih ventrikula, a zahvaća i dio neurona i glija stanica koji se razmnožavaju između 24. i 34. tjedna nošenja, a pripadaju dijelu trećeg ventrikula.

Dodatan rizik predstavlja pojava hipoksije i moguća promjena perfuzijskog tlaka koja negativno utječe na tzv. područje germinativnog matriksa koji je bogat i prožet krvnim kapilarama s vrlo krhkim stijenkama (19). Iako prvi stupanj pripada kliničkim blažim stanjem koje može rezultirati i bez pojave simptoma, u slučaju nedonoščeta N. N. došlo je do posljedica u neurorazvoju, a sama intrakranijalna krvarenja kod djece koja prežive pridonose opasnosti od pojave cerebralne paralize i zaostajanja u psihomotoričkom razvoju s naglaskom na promjenama u motorici (19, 33). Liječenje intrakranijalnog krvarenja kod nedonoščeta N. N. podrazumijevalo je boravak nedonoščeta u inkubatoru zbog manjih izloženosti infekcijama te održavanja odgovarajuće topline i vitalnih parametara, oprezno i obzirno provođenje dijagnostičkih i terapijskih postupaka. Uz navedeno, u drugim slučajevima je neophodno osiguravanje dovoljne količine vode, elektrolita i energije putem intravenske infuzije, a prehranu putem gastrične sonde (19). U slučaju nedonoščeta N. N. najvažniji naglasak je bio na redovitom i dugotrajnijem praćenju djetetova daljnjeg razvoja zbog svrstavanja istog kao neurorizično.

### 4.4.6. Neurorizično dijete

Neurorazvojni poremećaji u nedonoščeta N. N. manifestirali su se najviše u motoričkom razvoju djeteta, a nastali su zbog djelovanja rizičnih čimbenika prenatalno, perinatalno i postnatalno (1, 10, 19). Detaljnije, prenatalni čimbenici rizika vezali su se uz prisustvo infekcije majke tijekom trudnoće ili prisustvo korioamnionitisa kao i patologija zahvata *cerclage cervicis uteri*, perinatalni čimbenici obuhvaćaju nedonesenost, dugotrajan i iscrpljujuć porođaj, intrakranijalno krvarenje, perinatalnu asfiksiju te perinatalno inficiranje bakterijom *Escherichia coli* u tijelu majke, dok rana novorođenačka sepsa i sideropenična anemija spadaju u postnatalne rizične čimbenike. Nedonoščad bez obzira na gestacijsku dob podložnija je riziku u razvoju ili pojavi odstupanja u razvoju (1). Procesom plastičnosti mozga klinička slika u nedonoščeta N. N. pokazivala je drugačiji ishod dnevno, tjedno i mjesečno te zbog izloženosti rizičnim čimbenicima takvu djecu svrstavamo u skupinu neurorizičnih (34). Sama identifikacija neurorizične djece počinje već u neonatologiji gdje neonatolog probire iste na temelju anamneze, kliničkih čimbenika rizika kao i ranih dijagnostičkih postupaka kod neurorizične nedonoščadi poput UZV mozga (35). Također, valja razlučiti da neurorizik na temelju anamneze zahtijeva kontinuirano praćenje, dok neurorizik temeljen na simptomima teži uvrštavanju u rehabilitacijski proces ili postupak stjecanja, zadržavanja ili poboljšanja vještina koja su neophodna za normalni i svakodnevni život kako ne bi došlo do formiranja abnormalnog razvoja u kliničkoj slici (10, 35). Drugim riječima, neuropedijatrijskim pregledom nedonošće

N. N. je bilo uključeno u proces praćenja i budući da je ukazivalo na odstupanja u razvoju u smislu oskudne spontane motorike i tromih refleksa po porodu, odmah je bilo potrebno uvrstiti nedonošče u rehabilitacijski proces. Uz navedeno, simptomi rizika su predstavljali i ne sazrijevanje podsustava, gdje su bili najizraženiji prekomjerni plač, komplikacije prilikom hranjenja i spavanja i općenito poremećaj u bioritmu ili mijenjaju fizičke snage, otpornosti, vitalnosti i energije. Otkrivanju određenih simptoma i uključivanju u rehabilitacijski program dodatno je pomogla procjena spontanosti ili općih pokreta, *GMs*, neonatalnih primitivnih refleksa što je povezano s fleksijskom reakcijom uda te položajnih reakcija u što se ubrajaju reakcije uspravljanja i ravnoteže (10). *GMs* vežu se uz fetalno motoričko ponašanje i prvotno usvojene obrasce pokreta koji predstavljaju veliki značaj za razvoj *CNS*. Klasificiraju se prema Prechtlu s pokretima ekstenzije, fleksije i rotacije ruku i nogu uz karakteristike složenosti i raznolikosti, a kvaliteta procjene takvih pokreta svakako je ovisna o dobi i neurazvojnog ishodu neurorizičnog djeteta (36). Valja naglasiti kako spontana motorika uslijed oštećenja mozga u nedonoščadi može dominirati samo u pokretima ekstenzije ili rezultirati u tromu motoriku kao i u prikazu ovog slučaja (37). Neonatalni primitivni refleksi su pod kontrolom *medulle spinalis*, a identificiraju se povlačenjem gornjeg ili donjeg uda prilikom nociceptivnih i neodgovarajućih podražaja što je karakteristično za novorođenčad, a fizioterapeut radi na njihovom suzbijanju ako su trajno prisutni (2). Ispitivanja položajnih reakcija ili održavanja tjelesnih položaja kao motoričke funkcije obuhvaćaju reakcije uspravljanja temeljene na antigravitacijskim aktivnostima ili usklađivanju i održavanju normalnog pokreta glave, trupa, ekstremiteta te reakcije ravnoteže koja je značajna zbog reagiranja na promjenu položaja automatskim odgovorima (2, 10, 37). Tijekom izvođenja ovakvih reakcija svakako doprinosi rana intervencija koja smanjuje stupanj odgođenog motoričkog razvoja (37). Rezultati procjene navedenih postupaka u nedonoščeta N. N. doveli su i do pojave distonog sindroma s 5,5 mjeseci kronološke dobi, odnosno pojavilo se stanje istodobnog smanjenog i povišenog tonusa gdje mišići variraju od opuštenog do grčevitog zbog posljedice traume mozga, odnosno prisustvu intrakranijalnog krvarenja (4, 10). Rehabilitacijski postupak neurorizičnog djeteta temeljio se na nadzoru od strane medicinskog osoblja s fizijatrom na čelu koji vrši klinički pregled zajedno s pedijatrom i neuropedijatrom, a naknadno uključuje preostale sudionike, točnije fizioterapeuta, defektologa, psihologa i logopeda (34). Dodatni pregledi obuhvaćali su okulistički, ortopedski i audiološki pregled uz laboratorijske pretrage krvi i mokraće uz slikovne dijagnostičke metode poput UZV, CT i MR (1, 10). Cilj uključivanja tima bio je presudan zbog ranog otkrivanja postojećih nepravilnosti ili drugim riječima rane intervencije koja se počela provoditi od strane educiranog fizioterapeuta u tom području već na odjelu neonatologije.

### 4.5. Neonatologija

Zbog izloženosti rizičnim čimbenicima prenatalno, perinatalno i postnatalno, nedonošče N. N. je neposredno nakon poroda premješteno iz rodilišta i hospitalizirano na području neonatologije. Neonatologija predstavlja granu pedijatrije, točnije jedinicu za njegu kako novorođenčadi tako i nedonoščadi u cilju održavanja i poboljšanja kvalitete života kroz intervencije. Budući da su nedonoščad u jednu ruku izgubila sigurno osjetilno okruženje u maternici uključujući taktilna, vestibularna, propioceptivna stanja, nadoknađuju ih stimuliranjem u jedinici neonatalne intenzivne skrbi, *NICU* (2). Pravodobna i odgovarajuća skrb omogućava se putem naprednije medicinske tehnologije poput inkubatora, respiratornih monitora, nadomjesne terapije surfaktanata ili ekstrakorponalne medicinske oksigenacije. U primarnom cilju smanjivanja stope mortaliteta, nedonoščad u takvim jedinicama podvrgnuta je hospitaliziranju u periodima od nekoliko tjedana pa sve do nekoliko mjeseci, u vremenu kada se mozak razvija brzo i uz moguće osjetljivosti mozga na bolove prilikom izvršavanja određenih potrebnih zahvata (38). Osnovna neonatalna njega predstavlja prvu kategoriju skrbi gdje većinom borave zdrava novorođenčad i kasna nedonoščad koja su stabilnog stanja, a fizioterapeuti rijetko viđaju takve bebe osim ako je izražena potreba pomoći u slučaju mišićnokoštane problematike. Druga kategorija skrbi ili specijalna neonatalna skrb pruža se umjereno bolesnoj dojenčadi, nedonoščadi s zdravstvenim problemima koji bi se trebali brzo riješiti, dojenčadi koja se oporavlja od prebivanja i liječenja treće razine u kojoj je boravilo, dok fizioterapeutska intervencija u ovoj kategoriji skrbi može biti usmjerena na specifičnim razvojnim potrebama. Subspecijalna neonatalna skrb ili skrb treće kategorije odnosi se na najbolesniju i najkrhkiju dojenčad ili nedonoščad kojoj je potrebna sveobuhvatna i visoko specijalizirana angažiranost. Shodno tome, fizioterapeuti u navedenoj kategoriji moraju biti vješto educirani u svome području i prilikom manipulacije nedonoščadi što uključuje pozicioniranje, reduciranje boli i očuvanje energije, te prije svega davanje točnih naputaka roditeljima ili skrbnicima nedonoščadi (2).

#### 4.5.1. Uloga fizioterapeuta u neonatološkoj razvojnoj terapiji

Fizioterapeut važan je član multidisciplinarnog neonatološkog tima unutar kojeg su stručnjaci iz različitih disciplina i njihov rad se temelji na ograničenim mogućnostima za suradnju ili komunikaciju, a čine ga liječnik neonatolog, neonatalna medicinska sestra, respiratorni terapeut i neonatalni suradnici (39, 40). Na temelju stručnosti o kretanju, posturalnoj kontroli i poznavanju neurorazvoja, fizioterapeut u prikazu slučaja ovog rada doprinio je pomaku i poboljšanju daljnjeg razvoja nedonoščeta N. N. i ujedno neurorizičnog djeteta te preuzeo važnu

ulogu u procesu rane intervencije koja je sastavni dio fizioterapijske procjene (2). U širem smislu, fizioterapijska procjena kreće od postavljanja fizioterapeutske dijagnoze prema kojoj će se odvijati plan terapije, intervencija i evaluacija. Cilj fizioterapijske procjene u ovom slučaju bio je orijentiran na utvrđivanje uzroka nastanka simptoma kao i njihov utjecaj na daljnji razvoj nedonoščeta. Početna dijagnoza intrakranijalnog krvarenja utvrđena UZV-om mozga po porodu nedonoščeta, zahtijevala je provođenje razvojne terapije baziranoj na provođenju vježbi razvojne gimnastike. Ujedno plan terapije je obuhvaćao proces provođenja vježbi razvojne gimnastike već na jedinici neonatologije od strane fizioterapeuta koji je posljedično imao ulogu istu terapiju podučiti i roditelje nedonoščeta, koji će nakon usvojenih vještina i znanja provoditi terapiju s nedonoščetom svakodnevno kod kuće, dok će fizioterapeut jedanput mjesečno biti obavezan obaviti zajednički pregled. Također, plan terapije obuhvaćao je i kontrolne mjesečne preglede od strane pedijatra i nešto rjeđe fizijatra, kako bi se pratio tijek razvoja nedonoščeta i prikazali sami rezultati provođenja terapije koje će biti detaljnije objašnjeno u nastavku ovog rada. Program rane intervencije usmjeren je na djecu s razvojnim teškoćama, točnije neurorazvojnim rizikom u što se ubrajaju neurološka oštećenja, poremećaji regulacije i senzorne integracije kao i moguće komunikacijske poteškoće. Provođenje je ponajprije usmjereno na djelovanje u prvoj godini kod nedonoščadi zbog procesa plastičnosti mozga, točnije ne dovršenosti funkcionalne organizacije mozga (41). Prema tome, timsku intervenciju u neurorizične djece kako u ovom tako i ostalim slučajevima, čini fizioterapeut koji potiče normalan neurofiziološki razvoj kroz stimulaciju i poticanje pravilnih obrazaca kretanja, liječnik dječji fizijatar odgovaran za vođenje timske intervencije i stručnog tima te istodobnog usmjeravanja osoblja ukoliko dođe do motoričkih odstupanja, defektolog ili rehabilitator zadužen je za procjenu djetetova razvoja i savjetovanja obitelji kako bi se prevenirale moguće posljedice, logoped ima značajnu ulogu u poticanju komunikacijskih vještina te u prevenciji mogućih govorno-jezičnih komplikacija, psiholog koji potiče normalan psihomotorni razvoj te medicinska sestra koja doprinosi edukaciji roditelja i vođenju skrbi o njezi djeteta (34). Članovi ovakvog tima djeluju na principu transdisciplinarnog pristupa odnosno naglasak je na integrativnom, a ne izoliranom djelovanju koji predstavlja najopsežniji način vođenja tima čijim se udruženjem dijele uloge i naglašava važnost sveobuhvatne komunikacije uz razmjenu znanja i vještina među članovima tima (40).

### 4.6. Razvojna terapija

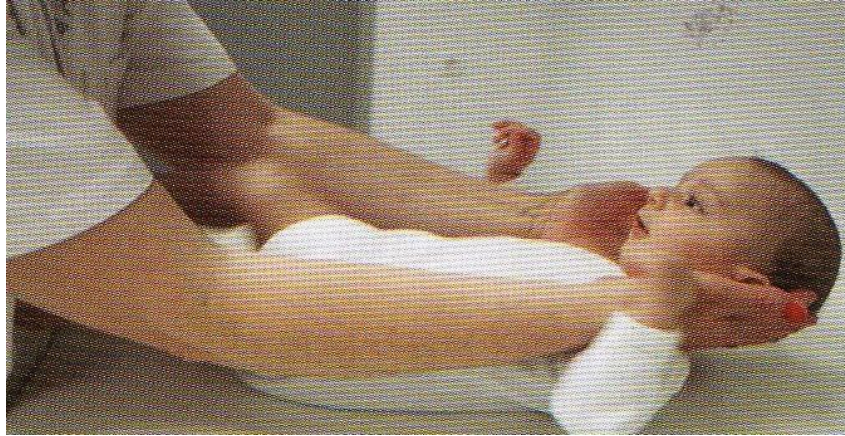Nedvojbeno je istaknuti kako sam proces vježbanja u bilo kojoj dobi ima pozitivan učinak na lokomotorni (prevencijom mogućih kontraktura i deformiteta), krvožilni (omogućavanje

normalnog rada srca i krvnih žila), respiratorni (omogućavanje normalnog disanja i rada pluća) te imunološki sustav (povećava otpornost prema bolestima). Prilikom pokretanja tijela ili dodira ostvarujemo podražaje u moždanim stanicama koje se međusobno povezuju te je to istodobno temelj fizikalne terapije koja se provodi u nedonoščadi koji su imali krvarenje u mozgu ili zbog posljedice nedostatka kisika bili izloženi drugim oštećenjima (5). Zbog poteškoća u motoričkom razvoju vidljivih u poremećaju ili varijabilnosti mišićnog tonusa, refleksa i posturalnih reakcija, fizioterapeut provodi tretman rane intervencije usmjeren na facilitaciji ili olakšavanju izvođenja pokreta koji se odnose na položajne reakcije te inhibiciji ili kočenju abnormalnih pokreta. Vježbanjem kao i procesom plastičnosti mozga želi se naglasiti da je nedonošće aktivni sudionik u izvođenju takvih aktivnosti i procesa gdje ga se potiče na psihomotorni razvoj. Prema tome, nedonošće osim vježbanja uz prisustvo vizualnih, slušnih i taktilnih čimbenika gradi informacije o svojoj okolini i samom sebi čime utječe na rad CNS (10).

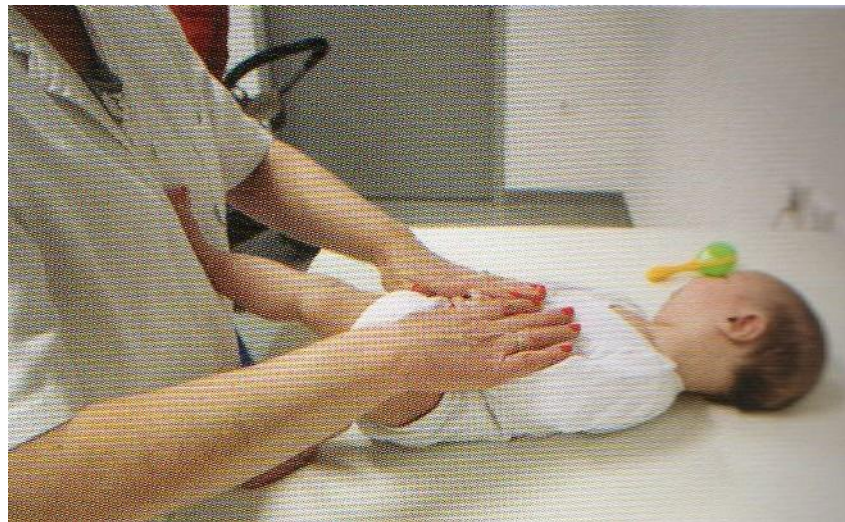### 4.6.1. Vježbe razvojne gimnastike

Vježbe razvojne gimnastike ili u nekim literaturama poznatije kao „*baby fitness*“ predstavljaju jedan od načina prevencije mogućih poremećaja u neurorizične djece te shodno tome potiču pravilan motorički razvoj (4, 11). Budući da je po porodu nedonoščeta N. N. kontrolni nalaz bio u regresiji (oskudna spontana motorika, tromi refleksi, lividna boja kože, površno disanje i bradikardna akcija srca), zadatak vježbi razvojne gimnastike bio je na zadovoljavanju osnovnih fizioloških potreba s naglaskom na normalan motorički razvoj. Gledajući nedonoščad i neurorizičnu djecu, ovakav program vježbanja usmjeren je na poticanje rada CNS koje će se posljedično odraziti na napretku u razvijanju vestibularnog sustava, senzoričke integracije kao i općenito razvijanju motorike. Ono što razlikuje ovaj koncept od ostalih neurorazvojnih tretmana poput Bobatha, koji se također primjenjuju prilikom prisustva patoloških obrazaca pokreta uzrokovanih rizičnim čimbenicima, je što se naglašava važnost uključivanja obitelji koja postaje ravnopravni i također aktivni sudionik, primajući sve potrebne informacije od strane specijaliziranog fizioterapeuta za razvojnu gimnastiku (11). Na ovaj način, obitelj na temelju dobivene edukacije stječe sposobnosti za unapređenje izvođenja djetetovih svakodnevnih aktivnosti poput uzimanja djeteta na ruke, hranjenja ili odijevanja. Prilikom prisustva distonog sindroma obitelj nedonoščeta N. N. također je stekla vještinu kako na pravilan način pomoći aktivirati mišiće djeteta ukoliko su oni mlitaviji odnosno zahvaćeni hipotonusom te također javlja li se hipertonus na koji način ih relaksirati (4). Uz navedeno, izvođenje vježbi bez upotrebe sile, vrijeme izvođenja vježbi, praćenje raspoloženja djeteta,

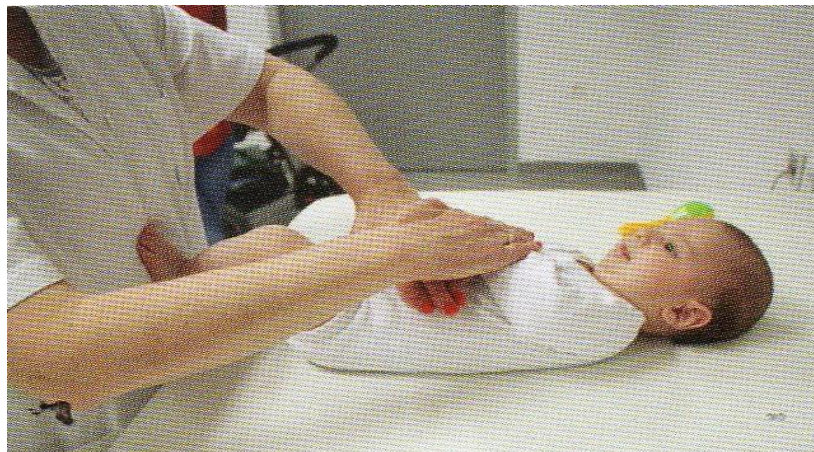pridržavanje djetetovog općeg stanja, hranjenja, trajanje i mjesto izvođenja vježbi su uvjeti kojih se treba pridržavati. Vježbe se izvode kada je dijete opušteno i raspoloženo uz kontroliranje vremena zadnjeg obroka, odnosno da dijete nije previše gladno ili sito, uz najbolje vrijeme izvođenja ujutro zbog toga što provođenje vježbi tijekom večeri posebice prije večernjeg kupanja može rezultirati poremećenim ritmom spavanja djeteta. Mjesto izvođenja mora biti sigurno i udobno uz toplu temperaturu sobe jer je poželjno da dijete bude samo u peleni, ukoliko doba godine dopušta, poželjno je izvoditi vježbe čak na otvorenom. Nedvojbeno je istaknuti kako trajanje vježbi ovisi o djetetovoj dobi, točnije u početku je dovoljno izvoditi vježbe jednom dnevno u trajanju 3 do 5 minuta, dok sazrijevanjem se prelazi na složenije vježbe s trajanjem i do prosječno 30 minuta ovisno o izdržljivosti djeteta (11). Početak procesa vježbanja karakterizira masaža djetetovog tijela, točnije nježnim i polaganim pokretima masiraju se ruke i noge od prstiju prema gore te prsa, trbuh, leđa i stražnjica prelaze se kružnim pokretima uz upotrebu male količine dječjeg ulja ili losiona, ako koža djeteta to dopušta i kroz trajanje prosječno 5 minuta. Krećući od masaže postiže se emocionalna povezanost između obitelji i djeteta, razvijanje djetetove motorike što uključuje koordinaciju i snagu te prije svega odlikuje se smirujućem i opuštajućem učinku. Nakon masaže izvode se pasivne vježbe uz pomoć fizioterapeuta, majke, oca ili skrbnika djeteta. One obuhvaćaju izvođenje pasivnih vježbi djetetove glave, prsa, ruku i nogu ili pojednostavljeno majka izvodi vježbe djetetovog tijela dok je ono u mirnom ležećem položaju. Ovakav oblik vježbi izvodi se sukladno djetetovom mjesecu života, drugim riječima, smatra se da nakon trećeg mjeseca života vježbe se mogu izvoditi u aktivnijem obliku gdje dijete direktno sudjeluje u procesu uz naglasak na promjenu položaja djeteta, odnosno postavljanje djeteta u potrbušni položaj na potpori ili najčešće strunjači, bočno okretanje, izvođenje vježbi na pilates lopti uz pomoć fizioterapeuta ili majke, izvođenje vježbi bočnog posjedanja prosječno od 5. mjeseca života, kao i kosog posjedanja od 6. mjeseca, prosječno od 7. mjeseca života pa nadalje puzanje, te vježbe ustajanja uz pomoć oslonca (4, 11). Slikovni prikazi izvođenja vježbi razvojne gimnastike navedeni su u nastavku rada koje je pribavljeno i prerađeno uz dozvolu autora, a čija se suglasnost nalazi u prilogu ovog rada.



Slika 1. Fizioterapeut obuhvaća rukama dječju glavu uz lagano pritiskanje djetetovih ramena i odizujući glavu djeteta od podloge te posljedično vraćajući je na podlogu (4).

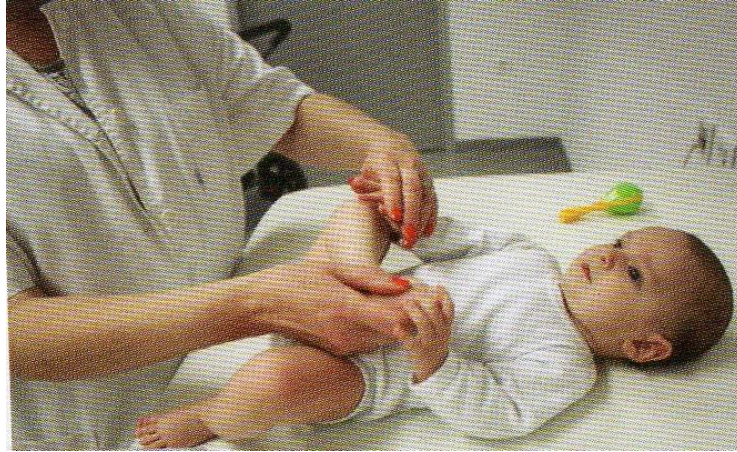

Slika 2. Fizioterapeut pomoću djetetovih dlanova miluje njegovo područje prsa (4).

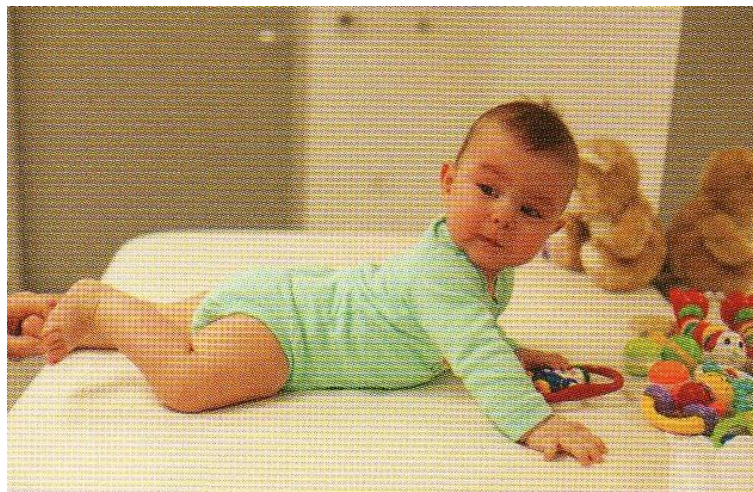


Slika 3. Fizioterapeut miluje dlanovima djetetove ruke (4).

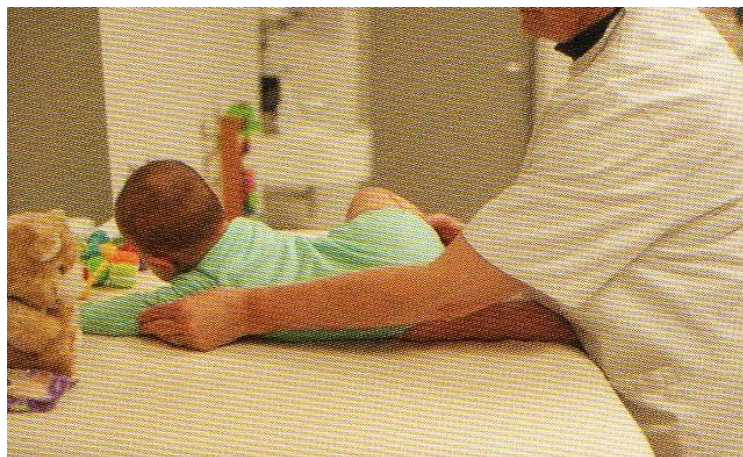




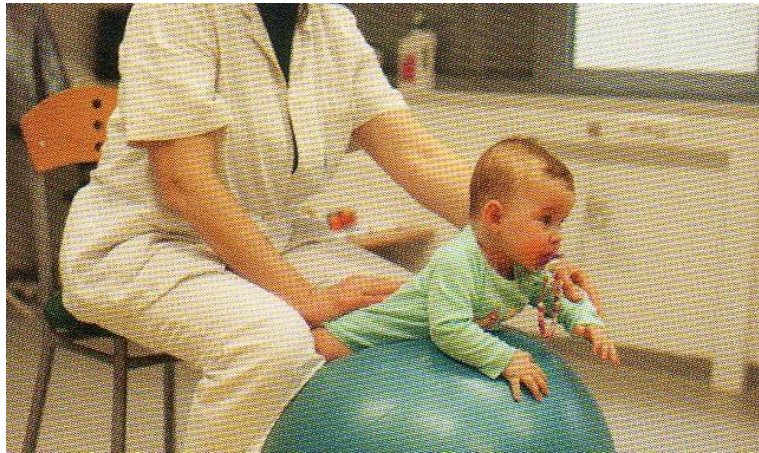
Slika 4. Fizioterapeut miluje djetetove noge (4).



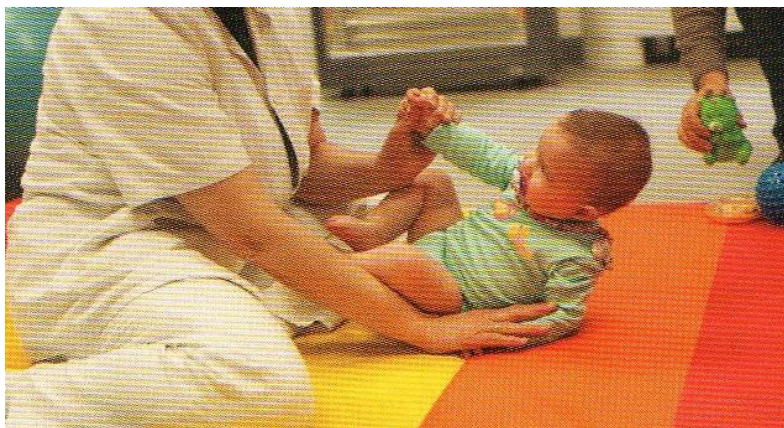
Slika 5. Fizioterapeut asistira prilikom vježbe u potbušnom položaju koje su ključne zbog kontrole djetetove glave i trupa (4).



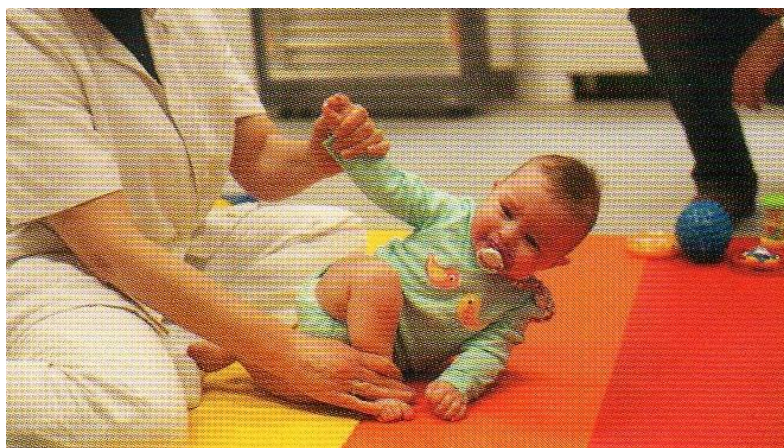
Slika 6. Fizioterapeut asistira kod vježbe bočnog okreta s trbuha na leđa. Lijeva djetetova ruka je ispružena dok djetetovu desnu nogu savijamo u koljenu uz pridržavanje svojom desnom rukom iznad skočnog zgloba i pritom ga zarotiramo na leđa (4).



Slika 7. Fizioterapeut postavlja dijete u potrbušni položaj na pilates lopti. Dijete prilikom vježbe lupka i grebe po lopti otvorenom šakom (4).




Slika 8. Fizioterapeut priprema dijete za vježbu bočnog posjedanja koja se izvodi od 5. mjeseca života. Početni položaj je da dijete leži na leđima s ciljem podizanja djeteta i oslanjanja na ispruženu ruku (4).



Slika 9. U početnom položaju dijete je postavljeno na bok, a fizioterapeut priprema dijete za vježbu kosog posjedanja koja se izvodi od 6. mjeseca života (4).



Slika 10. Dijete izvodi samostalno vježbu puzanja u četveronožnom položaju (4).



Slika 11. Dijete izvodi vježbu ustajanja uz oslonac (4).

### 4.6.2. Rezultati provođenja razvojne terapije u nedonoščeta

Nedonošče N. N. po porodu je premješteno iz rodilišta na odjel neonatologije gdje se već u prvim danima djetetova života provode vježbe razvojne gimnastike zbog izloženosti čimbenicima rizika. Nedonošče N. N. rođeno je s porođajnom težinom 2950 grama i porođajnom dužinom 50 centimetra. Nedonošče je hospitalizirano na odjelu 3 tjedna nakon poroda te se nakon toga otpušta dobrog općeg stanja otpusne težine 3080 grama, opsega glave 31,5 centimetra uz korištenje D3 kapi, dojenje uz dohranu i provođenje vježbi razvojne gimnastike svakodnevno kod kuće te jedanput mjesečno uz fizioterapeuta. Kontrola je određena u neonatološkoj ambulanti za 3 tjedna koja će se provoditi od strane nadležnog pedijatra. Prvi kontrolni pregled učinjen je nakon mjesec dana kronološke dobi djeteta, točnije stvarne dobi

djeteta koja se utvrđuje njegovim datumom rođenja. Uvidom u funkcionalni nalaz nedonoščeta opseg glave iznosio je 34 centimetra, a prevladavala je simetrična spontana motorika, snižen tonus, uredna sensorika uz praćenje vidne i reagiranje na slušne stimulacije, u potrbušnom položaju nedonoščeta oslobađa dišne puteve, dok u trakciji glava zaostaje. Refleksi hvatanja šakicama su simetrično sniženi, odnosno oslabljeni. Dijagnoza koja je bila prisutna u ovom periodu bila je hipotonija gdje je i dalje neophodno provoditi razvojnu terapiju svakodnevno i jedanput mjesečno s fizioterapeutom. Drugi kontrolni pregled učinjen je nakon 9 dana od prošle kontrole gdje je nedonoščeta imalo tjelesnu težinu 3730 grama uz opseg glave 36 centimetra. Somatski status je bio uredan, a neurološki je pokazivao da je sensorika i dalje za dob uredna, tonus mišićne mase je varirao od hipotonusa do normalnog, u trakciji je glava i dalje zaostajala, refleksi, posebice plantarni su živahniji u odnosu na nalaze prošlog kontrolnog pregleda. Drugim riječima, utvrđen je bolji neurološki status u odnosu na nalaz od prije 9 dana gdje se i dalje naglašava važnost provođenja vježbi razvojne gimnastike svakodnevno kod kuće i jedanput mjesečno s terapeutom, a iduća kontrola se odvija nakon 1,5 mjesec. Treći kontrolni pregled proveden je s 3 mjeseca kronološke dobi nedonoščeta, tjelesne težine 5200 grama i opsega glave 39 centimetra. Somatski status je i dalje bio uredan, a neurološki je pokazivao i dalje urednu sensoriku, u trakciji nedonoščeta prati ravninu leđa, u potrbušnom položaju kratko odiže glavu, a zdjelica je na podlozi, šake su stisnute. Neurološki je status i dalje bio u poboljšanju uz učinjen EEG koji je također bio uredan. Vježbe razvojne gimnastike se nastavljaju provoditi kao i uobičajeno uz kontrolu za 1,5 mjesec. Četvrti kontrolni pregled proveden je s 4,5 mjeseci kronološke dobi nedonoščeta, tjelesne težine 6350 grama i opsega glave 41 centimetra. Neurološki status pokazivao je lagano povišen tonus, zatvorene šake uz živahne reflekse. Vježbe razvojne gimnastike i dalje se provode svakodnevno i jedanput mjesečno uz fizioterapeuta uz kontrolu za 1,5 mjesec. Peti kontrolni pregled učinjen je s 5,5 mjeseci kronološke dobi nedonoščeta od strane fizijatra. Status nedonoščeta je i dalje pokazivao urednu sensoriku za dob, osrednja spontana motorika, palmarni hvat uz slabiju opoziciju palca, tonus je varirao do hipertonusa, noge su pretežito na podlozi, u trakciji glava prati trup, u pasivnom sjedećem položaju uredna kontrola glave, u potrbušnom položaju oslonac je na otvorene šake i ekstenzirane ruke, natkoljenice abducirane i fleksija u koljenima. Navedeni nalaz je odstupao u smislu pojave distonog sindroma, učinjen je EEG koji je u širim granicama normale, opseg glave iznosio je 42 centimetra, a preporuča se i dalje nastaviti s razvojnom terapijom. Šesti kontrolni pregled proveden je s 6 mjeseci kronološke dobi nedonoščeta, tjelesne težine 7300 grama i opsega glave 42,5 centimetra. Somatski status uredan. Neurološki pokazuje poprilično slične rezultate u odnosu na nalaze prošlog kontrolnog pregleda, gdje je sensorika

uredna, refleksi i dalje živahni, a lijeva šaka je povremeno zatvorena. Preporuča se i dalje nastaviti s vježbama razvojne gimnastike uz kontrolu za 2 do 3 mjeseca. Sedmi kontrolni pregled učinjen je s 8,5 mjeseci kronološke dobi nedonoščeta od strane fizijatra. Nedonošče N. N. samostalno se obostrano rotira, u potrbušnom položaju je stabilno i okreće se za igračkom. Ponekad se postavlja u četveronožni položaj u kojem se odguruje unazad. Također, dovođenjem u sjedeći položaj uredno se održava. Preporuča se i dalje provoditi razvojnu terapiju svakodnevno i jedanput mjesečno s fizioterapeutom uz kontrolu za 3 do 4 mjeseca ponovno kod fizijatra. Osmi kontrolni pregled učinjen je s 9 mjeseci kronološke dobi nedonoščeta, tjelesne težine 8000 grama i opsega glave 45 centimetra. Neurološki status ukazuje na plakanje nedonoščeta izrazito visokim glasom, sensorika za dob uredna, a u sjedećem položaju je stabilno. Vježbe razvojne gimnastike i dalje se provode uz kontrolu za 1,5 mjesec. Deveti kontrolni pregled učinjen je s 10 mjeseci kronološke dobi nedonoščeta, tjelesne težine 8550 grama i opsega glave 45 centimetra. Tijekom navedenog perioda nedonošče N. N. je hospitalizirano zbog dijagnoze sideropenične anemije. Neurološki status i dalje je pokazivao šire granice normale, nedonošče N. N. sjedi i puže. Preporuka je i dalje provoditi razvojnu terapiju uz kontrolu za 2 mjeseca. Uvidom u dokumentaciju desetog kontrolnog pregleda, nedonošče N. N. razumije jednostavne naloge, zabrane i govori oko 3 riječi. Pravilno puže i pravilnim iskorakom ustaje uz pridržavanje čini nekoliko koraka. Preporuča se i dalje kontrola kod nadležnog pedijatra uz vježbe razvojne gimnastike. Jedanaesti kontrolni pregled učinjen je s 13 mjeseci kronološke dobi nedonoščeta gdje je opseg glave iznosio 46 centimetra. Somatski status je bio uredan, a neurološki je pokazivao šire granice normale, nedonošče N. N. govori nekoliko riječi i hoda uz pridržavanje, EEG nalaz je također bio uredan. Na temelju navedenog nalaza i kontrole zaključuje se da je došlo do poboljšanja u razvoju nedonoščeta N. N. s potencijalnim rizikom za daljnji razvoj. Nedonošče je dalje provodilo kontrole po potrebi.

### 5. ZAKLJUČAK

Prijevremeni porod predstavlja veliki medicinski izazov i smatra se jednim od ključnih faktora koji mijenjaju proces razvoja mozga, a motorički razvoj je usko povezan s time. Zbog prijevremenog uskraćenog materničnog okruženja, nedonošće u ovom prikazu slučaja je zbog izloženosti prenatalnim, perinatalnim i postnatalnim čimbenicima rizika bilo pod stalnim nadzorom od strane *NICU* na odjelu neonatologije gdje je zbog kontrolnog nalaza u regresiji po porodu (oskudna spontana motorika, tromi refleksi, lividna boja kože, površno disanje, bradikardna akcija srca) svrstano kao neurorizično ponajviše zbog dijagnoze intrakranijalnog krvarenja. Shodno tome, bilo je ključno uvesti obitelj u cjelokupni proces intervencije i daljnje rehabilitacije kako bi se došlo do adekvatnih rezultata u djetetovom daljnjem razvoju. Rana intervencija kao neizostavan dio fizioterapijskog procesa, u prikazu slučaja temeljena je na provođenju vježbi razvojne gimnastike s nedonoščetom od strane fizioterapeuta koji ima ulogu edukatora prema roditeljima kako bi oni znali pravilno izvoditi obrasce ovakvog vježbanja s nedonoščetom. Nakon provođenja godinu dana vježbe razvojne gimnastike svakodnevno kod kuće i jedanput mjesečno s fizioterapeutom došlo je do napretka u motoričkom razvoju i normalnom daljnjem razvoju djeteta, odnosno pridonijelo se ispunjavanju djetetovih osnovnih fizioloških potreba. Iz navedenog slučaja zaključuje se da za dobivanjem optimalnih rezultata treba uzeti u obzir vrijeme početka terapije koja naglašava važnost rane intervencije, kvalitetu terapije koja mora biti vođena od strane educiranog fizioterapeuta u tome području kao i njegova dobra interakcija s obitelji nedonoščeta kako bi se razvojna terapija integrirala u svakodnevni život uz doziranje i trajanje iste koje je individualno.

### 6. SAŽETAK

**Cilj rada:** Cilj ovog rada je, uz odabir pravovaljane medicinske literature, prikazati slučaj nedonoščeta koje je bilo izloženo neuroriziku te se zbog toga naglašava važnost rane intervencije u smislu provođenja razvojne terapije, točnije vježbi razvojne gimnastike kako bi se nedonošče s potencijalnim rizikom za daljnji razvoj moglo normalno razvijati i funkcionirati.

**Prikaz slučaja:** Pacijentica N. N., premještena je iz rodilišta na odjel neonatologije zbog prijevremenog porođaja ili nedonesenosti, perinatalne asfiksije, aspiracione pneumonije i akutnog cistopijelitisa. Komplikacija koja je pogodovala navedenim dijagnozama bilo je ne uklanjanje na vrijeme učinjenog zahvata serklaža vrata maternice dok su se kod majke počeli javljati trudovi te posljedično doveli do dugotrajnog i traumatskog poroda. Tijekom hospitalizacije ustanovljeno je ultrazvukom (UZV) mozga prisustvo intrakranijalnog krvarenja prvog stupnja (*HIC 1*) koje se očituje u djetetovoj oskudnoj motorici i svrstava ga kao neurorizično te se zbog toga indicira provođenje vježbi razvojne gimnastike.

**Zaključak:** Mozak je esencijalni organ središnjeg živčanog sustava koji ima dominaciju nad kognitivnim funkcijama kao što su inteligencija i pamćenje te prije svega motoričkim funkcijama koje se očituju u koordinaciji, stabilnosti, ravnoteži i normalnom mišićnom tonusu, a prijevremeni porod uzrokuje promjene u razvoju mozga zbog čega se ističe važnost procesa neuroplastičnosti ili mijenjanja strukture mozga uslijed stjecanja odgovarajućih iskustava. U timskoj intervenciji kod nedonoščeta svrstanog kao neurorizičnog važnu ulogu zauzeo je fizioterapeut koji provodi razvojnu terapiju baziranu na vježbama razvojne gimnastike te istu podučava provoditi roditelje i dovodi do neuromotoričkog napretka.

**Ključne riječi:** fizioterapeut; nedonošče; plastičnost; razvoj

### **The impact of developmental therapy in preterm infants – case report**

#### **7. SUMMARY**

**Aim of paper:** The aim of this paper is, with the right choice of medical literature, to describe a case of a preterm infant who was exposed to neurorisk and therefore emphasizes the importance of early intervention in terms of developmental therapy, more precisely, developmental gymnastics exercises so that a premature infant with a potential risk for further development could develop and function normally.

**Case report:** A patient, N. N., was transferred from the maternity hospital to the neonatology department due to premature birth or prematurity, perinatal asphyxia, aspiration pneumonia, and acute cystopyelitis. A complication that favored these diagnoses was the failure to remove the cerclage of the cervix in time, while the mother began to experience labor and consequently led to a long and traumatic birth. During hospitalization, Cranial ultrasound (CUS) revealed the presence of first-degree intracranial hemorrhage (HIC 1), which is manifested in the child's poor motor skills and classifies it as neurorisk and therefore indicates the implementation of developmental gymnastics exercises.

**Conclusion:** The brain is an essential organ of the central nervous system that dominates cognitive functions such as intelligence and memory and primarily motor functions that are manifested in coordination, stability, balance and normal muscle tone, and premature birth causes changes in brain development which is the importance of the process of neuroplasticity or changing the structure of the brain due to gaining appropriate experiences is emphasized. In team intervention for a premature infant classified as neurorisk, an important role is played by a physiotherapist who conducts developmental therapy based on developmental gymnastics exercises and teaches the same to parents and leads to neuromotor progress.

**Key words:** development; physiotherapist; plasticity; premature infant



### 8. LITERATURA

1. Grgurić J, Jovančević M, i sur. Preventivna i socijalna pedijatrija. Zagreb: Medicinska naklada; 2018.
2. Tecklin JS. Pediatric Physical Therapy. 5. izd. Philadelphia: Lippincott Williams & Wilkins; 2015.
3. Krmpotić Nemanić J, Marušić A. Anatomija čovjeka. 2. izd. Zagreb: Medicinska naklada; 2007.
4. Vučinić Ž. Vježbam – rastem. Zagreb: Medicinska naklada; 2019.
5. Jovančević M, i sur. Godine prve - zašto su važne. 10. izd. Zagreb: Actus hominis; 2019.
6. Allen NJ, Lyons DA. Glia as architects of central nervous system formation and function. *Science*. 2018;362(6411):181-185. Dostupno na adresi: <https://www.science.org/doi/10.1126/science.aat0473>. Datum pristupa: 05.05.2022.
7. Voss P, Thomas ME, Cisneros-Franco JM, de Villers-Sidani É. Dynamic Brains and the Changing Rules of Neuroplasticity: Implications for Learning and Recovery. *Front Psychol*. 2017;8:1657. Dostupno na adresi: <https://www-webofscience-com.ezproxy.nsk.hr/wos/woscc/full-record/WOS:000412165400001>. Datum pristupa: 17.05.2022.
8. Lee J, Muzio MR. Neuroanatomy, Extrapyramidal System. Treasure Island (FL): StatPearls; 2022.
9. Sears W, Sears R, Sears J, Sears M. Njega i zdravlje nedonoščadi. Zagreb: Mozaik knjiga; 2014.
10. Rota Čeprnja A, Jukica M, Bilandić V, Čeprnja T, Pivalica D. Bobath koncept u rehabilitaciji visokoneurorizične djece. *Paediatr Croat*. 2019;63(1):112-119. Dostupno na adresi: <https://www.hpps.com.hr/sites/default/files/Dokumenti/2019/lijecnici/Dok%2027.pdf>. Datum pristupa: 16.05.2022.
11. ResearchGate. Acoustic analysis of speech in children with normal articulation. Dostupno na adresi: [https://www.researchgate.net/profile/Lidija-Ristovska/publication/353121926\\_Acoustic\\_analysis\\_of\\_speech\\_in\\_children\\_with\\_normal\\_articulation/links/60f072b20859317dbde5e875/Acoustic-analysis-of-](https://www.researchgate.net/profile/Lidija-Ristovska/publication/353121926_Acoustic_analysis_of_speech_in_children_with_normal_articulation/links/60f072b20859317dbde5e875/Acoustic-analysis-of-)

- speech-in-children-with-normal-articulation.pdf#page=87. Datum pristupa: 15.05.2022.
12. de Souza Filho LFM, de Oliveira JCM, Ribeiro MKA, Moura MC, Fernandes ND, Dias de Souza R, i sur. Evaluation of the autonomic nervous system by analysis of heart rate variability in the preterm infants. *BMC Cardiovasc Disord.* 2019;19(1):198. Dostupno na adresi: <https://bmccardiovascdisord.biomedcentral.com/articles/10.1186/s12872-019-1166-4>. Datum pristupa: 18.05.2022.
  13. DeMaster D, Bick J, Johnson U, Montroy JJ, Landry S, Duncan AF. Nurturing the preterm infant brain: leveraging neuroplasticity to improve neurobehavioral outcomes. *Pediatr Res.* 2019;85(2):166-175. Dostupno na adresi: <https://www.nature.com/articles/s41390-018-0203-9>. Datum pristupa: 15.05.2022.
  14. Ibeas K, Herrero L, Mera P, Serra D. Hypothalamus-skeletal muscle crosstalk during exercise and its role in metabolism modulation. *Biochem Pharmacol.* 2021;190:114640. Dostupno na adresi: <https://www.sciencedirect.com/science/article/abs/pii/S0006295221002537?via%3Dihub>. Datum pristupa: 19.5.2022.
  15. Sasegbon A, Hamdy S. The Role of the Cerebellum in Swallowing. *Dysphagia.* 2021. Dostupno na adresi: <https://doi.org/10.1007/s00455-021-10271-x>. Datum pristupa: 19.5.2022.
  16. Sancho L, Contreras M, Allen NJ. Glia as sculptors of synaptic plasticity. *Neurosci Res.* 2021;167:17-29. Dostupno na adresi: <https://doi.org/10.1016/j.neures.2020.11.005>. Datum pristupa: 08.05.2022.
  17. Emos MC, Agarwal S. *Neuroanatomy, Upper Motor Neuron Lesion.* Treasure Island (FL): StatPearls; 2022.
  18. Javed K, Daly DT. *Neuroanatomy, Lower Motor Neuron Lesion.* Treasure Island (FL): StatPearls; 2022.
  19. Mardešić D. i sur. *Pedijatrija.* 8. izd. Zagreb: Školska knjiga; 2016.
  20. Sharma D, Padmavathi IV, Tabatabaai SA, Farahbakhsh N. Late preterm: a new high risk group in neonatology. *J Matern Fetal Neonatal Med.* 2021;34(16):2717-2730. Dostupno na adresi: <https://www.tandfonline.com/doi/abs/10.1080/14767058.2019.1670796?journalCode=ijmf20>. Datum pristupa: 21.05.2022.

## 8. LITERATURA

21. Williams JE, Pugh Y. The Late Preterm: A Population at Risk. *Crit Care Nurs Clin North Am.* 2018;30(4):431-443. Dostupno na adresi: <https://www.sciencedirect.com/science/article/abs/pii/S0899588518309717?via%3> Dihub. Datum pristupa: 21.05.2022.
22. Grow, WebMD. Cervical Cerclage. Dostupno na adresi: <https://www.webmd.com/baby/pregnancy-cervical-cerclage>. Datum pristupa: 20.05.2022.
23. Di Renzo GC, Tosto V, Giardina I. The biological basis and prevention of preterm birth. *Best Pract Res Clin Obstet Gynaecol.* 2018;52:13-22. Dostupno na adresi: <https://doi.org/10.1016/j.bpobgyn.2018.01.022>. Datum pristupa: 20.05.2022.
24. Soleimani F, Zaheri F, Abdi F. Long-term neurodevelopmental outcomes after preterm birth. *Iran Red Crescent Med J.* 2014;16(6):17965. Dostupno na adresi: <https://archive.ircmj.com/article/16/6/16302-pdf.pdf>. Datum pristupa: 22.05.2022.
25. Hernigou P, Auregan JC, Dubory A. Vitamin D: part I; from plankton and calcified skeletons (500 million years ago) to rickets. *Int Orthop.* 2018;42:2273–2285. Dostupno na adresi: <https://www-webofscience-com.ezproxy.nsk.hr/wos/woscc/full-record/WOS:000442594600033>. Dostupno na adresi: 23.05.2022.
26. Nadeem G, Rehman A, Bashir H. Risk Factors Associated With Birth Asphyxia in Term Newborns at a Tertiary Care Hospital of Multan, Pakistan. *Cureus.* 2021;13(10):18759. Dostupno na adresi: <https://www-webofscience-com.ezproxy.nsk.hr/wos/woscc/full-record/WOS:000707662600010>. Datum pristupa: 23.05.2022.
27. Sundin CS, Rigg K, Ellis KK. Maternal Sepsis: Presentation, Course, Treatment, and Outcomes. *MCN Am J Matern Child Nurs.* 2021;46(3):155-160. Dostupno na adresi: [https://journals.lww.com/mcnjournal/Abstract/2021/05000/Maternal\\_Sepsis\\_\\_Presentation,\\_Course,\\_Treatment,.6.aspx](https://journals.lww.com/mcnjournal/Abstract/2021/05000/Maternal_Sepsis__Presentation,_Course,_Treatment,.6.aspx). Datum pristupa: 25.05.2022.
28. Glaser MA, Hughes LM, Jnah A, Newberry D. Neonatal Sepsis: A Review of Pathophysiology and Current Management Strategies. *Adv Neonatal Care.* 2021;21(1):49-60. Dostupno na adresi: <https://www-webofscience-com.ezproxy.nsk.hr/wos/woscc/full-record/WOS:000613211600010>. Datum pristupa: 25.05.2022.

29. Levy M, Mor L, Kovo M, Schreiber L, Marfogel T, Bar J, i sur. Histologic Chorioamnionitis in Pregnancies Complicated by Preeclampsia and the Effect on Neonatal Outcomes. *Reprod Sci.* 2021;28(7):2029-2035. Dostupno na adresi: <https://www-webofscience-com.ezproxy.nsk.hr/wos/woscc/full-record/WOS:000611457900001>. Datum pristupa: 20.05.2022.
30. Cibulskis CC, Maheshwari A, Rao R, Mathur AM. Anemia of prematurity: how low is too low?. *J Perinatol.* 2021;41(6):1244–1257. Dostupno na adresi: <https://www.nature.com/articles/s41372-021-00992-0>. Datum pristupa: 03.06.2022.
31. PLIVAzdravlje. Anemija zbog manjka željeza (sideropenična anemija). Dostupno na adresi: <https://www.plivazdravlje.hr/aktualno/clanak/16497/Anemija-zbog-manjka-zeljeza-sideropenicna-anemija.html>. Datum pristupa: 03.06.2022.
32. Volpe JJ, Inder TE, Darras BT, de Vries LS, du Plessis AJ, Neil J, i sur. *Volpe's Neurology of the Newborn E-book*. 6. izd. Philadelphia: Elsevier; 2017.
33. Siffel C, Kistler KD, Sarda SP. Global incidence of intraventricular hemorrhage among extremely preterm infants: a systematic literature review. *J Perinat Med.* 2021;49(9):1017-1026. Dostupno na adresi: <https://www-webofscience-com.ezproxy.nsk.hr/wos/woscc/full-record/WOS:000718023300001>. Datum pristupa: 01.06.2022.
34. Matijević V, Marunica Karšaj J. Smjernice (re)habilitacije djece s neurorazvojnim poremećajima. *Fizikalna i rehabilitacijska medicina.* 2015;27(3-4):302-329. Dostupno na adresi: <https://hrcak.srce.hr/163313>. Datum pristupa: 04.06.2022.
35. Bošnjak-Nadž K, Mejaški-Bošnjak V, Popović Miočinović Lj, Gverić Ahmetašević S, Đaković I, Čikara Mladin M. Rano otkrivanje neurorizične djece i uključivanje u rane rehabilitacijske programe. *Paediatr Croat.* 2011;55(2):75-81. Dostupno na adresi: <https://hrcak.srce.hr/74333>. Datum pristupa: 04.06.2022.
36. Goleš J, Katušić A, Joković Oreb I. Dobno specifična obilježja spontanih pokreta u dojenčeta: prikaz studije slučaja. *Hrvatska revija za rehabilitacijska istraživanja.* 2019;55(1):51-58. Dostupno na adresi: <https://hrcak.srce.hr/223078>. Datum pristupa: 06.06.2022.
37. Øberg GK, Campbell SK, Giorlami GL, Ustad T, Jørgensen L, Kaaresen PI. Study protocol: an early intervention program to improve motor outcome in preterm infants: a randomized controlled trial and a qualitative study of physiotherapy

## 8. LITERATURA

- performance and parental experiences. *BMC Pediatrics*. 2012;12(15). Dostupno na adresi: <https://doi.org/10.1186/1471-2431-12-15>. Datum pristupa: 08.06.2022.
38. Pittas C, Giannakou K. Procedural pain and brain development in preterm neonates. *Archives of Hellenic Medicine*. 2021;38(1):7-11. Dostupno na adresi: [https://www.researchgate.net/publication/349073765\\_Procedural\\_pain\\_and\\_brain\\_development\\_in\\_preterm\\_neonates](https://www.researchgate.net/publication/349073765_Procedural_pain_and_brain_development_in_preterm_neonates). Datum pristupa: 08.06.2022.
39. Croop SEW, Thoyre SM, Aliaga S, McCaffrey MJ, Peter-Wohl S. The Golden Hour: a quality improvement initiative for extremely premature infants in the neonatal intensive care unit. *J Perinatol*. 2020;40(3):530-539. Dostupno na adresi: <https://www.nature.com/articles/s41372-019-0545-0>. Datum pristupa: 10.06.2022.
40. Raver SA, Childress DC. Collaboration and Teamwork with Families and Professionals. *Family-Centered Early Intervention*. Baltimore: Brookes Publishing; 2014.
41. Matijaš T, Bulić D, Kralj T. Timski pristup u ranoj intervenciji u djetinjstvu. *Medicina Fluminensis*. 2019;55(1):16-23. Dostupno na adresi: <https://hrcak.srce.hr/216318>. Datum pristupa: 04.06.2022.

**10. PRILOZI**

1. Informirani pristanak bolesnika
2. Informirani pristanak/suglasnost autora vezana za korištenje slika

1. Informirani pristanak bolesnika

PRISTANAK/SUGLASNOST OBAVIJEŠTENE OSOBE/ISPITANIKA

Pročitao/la sam zamolbu za sudjelovanje ispitanika u prikazu slučaja na temu: "UTJECAJ RAZVOJNE TERAPIJE KOD NEDONOŠČADI – PRIKAZ SLUČAJA". Dana mi je mogućnost postavljanja svih pitanja vezanih uz ovu studiju. Na pitanje mi je odgovorano jezikom koji je razumljiv. Upoznat/a sam sa svrhom i dobiti istraživanja u svrhu izrade završnog/diplomskog/doktorskog rada.

Potpisivanjem ovog obrasca bez prisile potvrđujem svoje sudjelovanje u istraživanju.

ISPITANIK:

NINA ČARLUKA

VLASTORUČNI POTPIS:

Nina Čarluka

U Osijeku, 26.06.2022.

## 2. Informirani pristanak/suglasnost autora vezana za korištenje slika

**INFORMIRANI PRISTANAK/SUGLASNOST AUTORA VEZANA ZA KORIŠTENJE  
SLIKA**

Ja ŽELJKA VUČINIĆ svojim potpisom potvrđujem korištenje slika iz vlastitog priručnika za poticanje razvoja djece „Vježbam-rastem“ u svrhu izrade završnog rada prikaza slučaja pod temom „Utjecaj razvojne terapije kod nedonošadi“.

Dana mi je mogućnost postavljanja svih pitanja vezanih uz ovu studiju. Na pitanje mi je odgovoreno jezikom koji je razumljiv te sam upoznat/a sam sa svrhom i dobroti izrade završnog rada.

Vlastoručni potpis:

Željka Vučinić

VUČINIĆ ŽELJKA  
dipl. defektolog somatoped  
507890

U Osijeku, \_\_\_\_\_



OPĆA BOLNICA  
»Dr. Josip Benčević«  
Slavonski Brod  
Služba za zaštitu zdravlja djece  
odsjek za neurorazvojne poremećaje  
DEFEKTOLOG