

Fizikalna terapija nakon totalne endoproteze koljena - prikaz slučaja

Kovač, Ana

Undergraduate thesis / Završni rad

2023

Degree Grantor / Ustanova koja je dodijelila akademski / stručni stupanj: **Josip Juraj Strossmayer University of Osijek, Faculty of Dental Medicine and Health Osijek / Sveučilište Josipa Jurja Strossmayera u Osijeku, Fakultet za dentalnu medicinu i zdravstvo Osijek**

Permanent link / Trajna poveznica: <https://urn.nsk.hr/urn:nbn:hr:243:806835>

Rights / Prava: [In copyright](#)/[Zaštićeno autorskim pravom.](#)

Download date / Datum preuzimanja: **2024-11-20**

Repository / Repozitorij:

[Faculty of Dental Medicine and Health Osijek
Repository](#)



**SVEUČILIŠTE JOSIPA JURJA STROSSMAYERA U OSIJEKU
FAKULTET ZA DENTALNU MEDICINU I ZDRAVSTVO
OSIJEK**

Sveučilišni prijediplomski studij Fizioterapija

Ana Kovač

**FIZIKALNA TERAPIJA NAKON
TOTALNE ENDOPROTEZE KOLJENA –
PRIKAZ SLUČAJA**

Završni rad

Orahovica, 2023.

**SVEUČILIŠTE JOSIPA JURJA STROSSMAYERA U OSIJEKU
FAKULTET ZA DENTALNU MEDICINU I ZDRAVSTVO
OSIJEK**

Sveučilišni prijediplomski studij Fizioterapija

Ana Kovač

**FIZIKALNA TERAPIJA NAKON
TOTALNE ENDOPROTEZE KOLJENA –
PRIKAZ SLUČAJA**

Završni rad

Orahovica, 2023.

Rad je ostvaren u: Lječilište Bizovačke toplice

Mentor rada: doc. dr. sc. Anđela Grgić

Komentor: dr. sc. Ivan Perić

Rad ima: 31 list, jedan grafikon, četiri tablice i 12 slika

Znanstveno područje: Biomedicina i zdravstvo

Znanstveno polje: Kliničke medicinske znanosti

Znanstvena grana: Fizikalna medicina i rehabilitacija

SADRŽAJ

1. UVOD.....	1
1.1. Anatomija i biomehanika koljena.....	1
1.2. Oštećenja koljenskog zgloba.....	2
1.3. Osteoartritis koljena (OA).....	3
1.3.1. Etiologija.....	4
1.3.2. Epidemiologija.....	4
1.3.3. Liječenje.....	4
1.3.4. Postoperativna i rehabilitacijska njega.....	5
2. PRIKAZ SLUČAJA.....	6
2.1. Informacije o pacijentu.....	6
2.2. Klinički nalaz.....	6
2.3. Vremenski tijek.....	7
2.4. Dijagnostička procjena.....	7
3. FIZIOTERAPIJSKA INTERVENCIJA.....	9
3.1. Hidroterapija.....	9
3.2. Elektromagnetoterapija.....	9
3.3. Elektrostimulacija.....	10
3.4. Krioterapija.....	11
3.5. Medicinska gimnastika.....	11
3.5.1. Pasivno razgibavanje.....	11
3.5.2. Izometričke vježbe.....	13
3.5.3. Dinamičke vježbe.....	14
3.5.4. Vježbe propriocepcije.....	16
4. NADZORI I ISHODI REHABILITACIJE.....	20
5. RASPRAVA I ZAKLJUČCI.....	21
6. SAŽETAK.....	23
6. SUMMARY.....	24
7. LITERATURA.....	25
8. ŽIVOTOPIS.....	28

1. UVOD

Koljeno (*lat. genu*) je najkompleksniji zglob ljudskoga tijela koji povezuje kosti natkoljenice i potkoljenice. Pri svakom obliku kretanja, kao što su trčanje, vožnja bicikla i plivanje, potrebno je normalno funkcioniranje koljena. Koljeno se sastoji od složene strukture koja omogućuje ekstenziju i fleksiju te unutarnju i vanjsku rotaciju (1).

1.1. Anatomija i biomehanika koljena

Koljeno je najveći zglob u tijelu. Uzglobljuje distalni okrajak bedrene kosti s proksimalnim okrajkom goljenične kosti. U goljeničnu kost uložena je najveća sezamska kost, iver (*lat. patella*). Koljenski zglob (*lat. articulatio genus*) sastoji se od dvaju zglobova, a to su femorotibijalni zglob i femoropatelarni zglob. Femorotibijalni zglob čine kondili bedrene kosti s kondilima goljenične kosti. Udubljenost goljeničnih kondila povećavaju vezivno-hrskavični srpasti *menisci articulares*. *Menisci articulares* svojim su prednjim i stražnjim krajevima pričvršćeni za goljeničnu kost. Uz *menisce articulares* stabilan položaj osnažuju medijalna i lateralna kolateralna sveza. Kolateralne sveze (*lat. ligg. collateralia*) čine bočna ojačanja, a stražnja ojačanja čine *ligamentum popliteum arcuatum* te *ligamentum popliteum obliquum*. Ukrižene sveze (*lat. ligamentum cruciatum anterius et posterius*) nalaze se unutar zgloba i povezuju udubinu između kondila bedrene kosti s proksimalnim okrajkom goljenične kosti. Kretnje u koljenom zglobu vrše se oko poprečne osi i oko uzdužne osi. Kretnje oko poprečne osi su moguća fleksija do 160° te ekstenzija do 0°, a kretnje oko uzdužne osi moguće su pri flektiranom koljenu – vanjska rotacija do 40° te unutarnja rotacija do 10° (2).

Mišići natkoljenice dijele se u tri skupine, a to su: prednja skupina, stražnja skupina i medijalna skupina mišića. Prednju skupinu čine mišići ekstenzori, stražnju mišići fleksori, a medijalnu skupinu mišići aduktori zgloba koljena. Prednju skupinu čine dva mišića – četveroglavi bedreni mišić (*lat. musculus quadriceps femoris*) i krojački mišić (*lat. musculus sartorius*). Četveroglavi bedreni mišić (*lat. musculus quadriceps femoris*) glavni je ispružać koljenskoga zgloba kojega svojom kontrakcijom i tonusom učvršćuje. Krojački mišić (*lat. musculus sartorius*) u koljenskom zglobu izvodi pregibanje i unutarnju rotaciju. U stražnjoj skupini nalaze se dvoglavi bedreni mišić (*lat. musculus biceps femoris*) koji pregiba koljenski

zglob i rotira ga prema van, polutetivni mišić (*lat. musculus semitendinosus*) koji pregiba i rotira koljenski zglob prema unutra, i poluopnasti mišić (*lat. musculus semimembranosus*) koji pregiba i rotira koljenski zglob prema unutra. Medijalnu skupinu čini pet mišića, a to su: grebenski mišić (*lat. musculus pectineus*), dugački mišić primicač (*lat. musculus adductor longus*), kratki mišić primicač (*lat. musculus adductor brevis*), veliki mišić primicač (*lat. musculus adductor magnus*) i vitki mišić (*lat. musculus gracilis*). Svi su navedeni mišići primicači natkoljenice i glavna im je zadaća stabilizacija zdjelice pri stajanju i hodanju (3).

1.2. Oštećenja koljenskog zgloba

Frakture koljenskoga zgloba mogu biti izazvane bilo kojim oštećenjem kostiju koljena. Oštećenja koljena mogu se podijeliti u tri vrste frakture, a to su: frakture bez pomaka, slomljeni komadi kostiju koji ostaju u kontaktu jedan s drugim te frakture dijela kostiju gdje je većina kostiju netaknuta i u ispravnom je položaju. Pri pomaknutim frakturama kosti se lome i nisu pravilno poravnate. Frakture također mogu biti otvorene (označava ako je kost probila površinu kože) i zatvorene (označava ako kost nije probila površinu kože) (4).

Pri oštećenjima ligamenata koljena, koljenski zglob može postati vrlo nestabilan i ograničavati pokrete koljena. Dolazi do nemogućnosti zakretanja, okretanja i rotiranja noge. Najčešća oštećenja ligamenata nastaju tijekom sportskih aktivnosti i liječe se kirurškim metodama ako konzervativni načini nisu učinkoviti (4).

Burzitis koljenskoga zgloba upala je male vrećice koja je ispunjena tekućinom i nalazi se u blizini koljena te ograničava pokretljivost koljenskoga zgloba. Burze smanjuju trenje i ublažavaju pritisak između kostiju, tetiva i mišića koljenskoga zgloba. Najčešći burzitis koljena javlja se preko čašice koljena ili na unutarnjoj strani koljena. Liječi se kirurški i ubrizgavanjem lijeka (4).

Hondromalacija patele oštećenje je hijalinske ovojnice hrskavice zglobnih površina kostiju. Dolazi do omekšavanja, kidanja, pucanja i erozije hijaline hrskavice te zahvaća ekstenzorni mehanizam koljena. Hondromalacija patele poznata je i kao patelofemoralni sindrom ili trkačko koljeno. Liječi se konzervativno i kirurški (5).

Puknuće meniskusa jedna je od najučestalijih ozljeda koljena. Do navedene ozljede dolazi pri aktivnostima koje uzrokuju rotaciju koljena i tada, ako je težina tijela na koljenu, dolazi do puknuća meniskusa. Meniskusi su hrskavice koje djeluju kao jastuci između bedrene kosti i potkoljenice. Pri puknuću meniskusa dolazi do boli, otekline, ukočenosti te ograničavanja ekstenzije koljena. U lakšim je slučajevima liječenje meniskusa konzervativno (pomoću leda, odmora i lijekova), a u težim je slučajevima neophodan operativni zahvat (4).

Koljeno je ispunjeno sinovijalnom tekućinom koja smanjuje trenje između kostiju unutar koljena tijekom kretanja. Bakerova cista ili poplitealna cista tekućina je koja se nakuplja u stražnjem dijelu koljena. Uzrokuje ukočenost, bol i stezanje. Bol može postati jak pri fleksiji koljena i aktivnosti (4).

Osgood-Schlatterova bolest uzrokuje bol i oteklinu ispod zgloba koljena na mjestu gdje je tetiva ivera pričvršćena na vrh potkoljenice. Također može doći i do upale patelarne tetive koja se proteže preko čašice koljena. Najčešće se javlja kod mladih sportaša koji se bave sportovima u kojima ima puno skakanja i trčanja (4).

Artritis se definira kao akutna ili kronična upala zgloba. Simptomi koji obilježavaju artritis su: bol, ukočenost, smanjen raspon pokreta i deformacija zglobova. Najčešći artritis je osteoartritis (OA) ili degenerativni artritis koji se ubraja u neupalne artritise. Upalni artritis može biti uzrokovan autoimunim procesima, upalom taloženja kristala ili infekcijama (6).

1.3. Osteoartritis koljena (OA)

Degenerativne promjene zglobne hrskavice, koje uzrokuju patološke promjene i na ostalim dijelovima zgloba (sinovijalna i fibrozna čahura, subhondralna kost) te se prije ili poslije očituju bolovima i oštećenom funkcijom zgloba, nazivaju se artrozom ili osteoartrozom. U anglosaksonskoj medicinskoj literaturi piše se o degenerativnom artritisu ili jednostavno osteoartritisu. Ne postoji direktna korelacija osteoartritisa s dobi, ali isti se pogoršava starenjem te utječe na zglobove koji su neprestano pod stresom i opterećenjem tijekom godina. Dijelovi tijela koje osteoartritis najčešće pogađa su koljena, kukovi, ruke te lumbalni dio kralježnice (7).

1.3.1. Etiologija

OA se klasificira kao primarni OA i sekundarni OA. Primarni je OA degeneracija zgloba bez vidljivoga temeljnoga razloga, a događa se zbog starosti i trošenja hrskavice. Sekundarni je OA posljedica abnormalne koncentracije sile u zglobu. Uzroci sekundarnog OA mogu biti posttraumatski, postkirurški, skolioza, rahitis, Wilsonova bolest, giht, pseudogiht, akromegalija, pogrešan položaj (*varus i valgus*), hemofilija i slično. Čimbenici rizika mogu biti promjenjivi i nepromjenjivi. Promjenjivi su: zglobna trauma, zanimanje, težina, slabost mišića ili neravnoteža te zdravlje, a nepromjenjivi su čimbenici spol (češće je kod žena nego kod muškaraca), dob i genetika (8).

1.3.2. Epidemiologija

OA koljena najčešći je dijagnosticirani tip artritisa. Učestalost se povećava rastom životne dobi i pretilosti. Prevalencija OA kod žena je veća nego kod muškaraca. Simptomatski OA prisutan je kod 13 % žena i 10 % muškaraca starijih od 60 godina, dok se prevalencija kod starijih od 70 godina penje na 40 % (8).

1.3.3. Liječenje

Liječenje OA koljena može biti konzervativno ili operativno. U konzervativnom liječenju mogu se koristiti hijaluronska kiselina, injekcije kortikosteroida, nesteroidni protuupalni lijekovi, gubitak težine, modifikacija aktivnosti, steznik za koljeno te edukacija pacijenta. Kod operativnoga liječenja koristi se osteotomija, parcijalna endoproteza (PEP) i totalna endoproteza (TEP). Indikacije za osteotomiju su mladi i aktivni pacijenti koji nisu pretili i kojima je zahvaćen samo jedan dio koljena, pacijenti dobroga vaskularnog statusa, bol koji ometa svakodnevne aktivnosti i pacijenti koji mogu slijediti postoperativni protokol. Kontraindikacije za osteotomiju su: upalni artritis, pretili pacijenti, nestabilnosti ligamenta, patelofemoralni artritis, fleksija koljena manja od 90° te kontraktura fleksija veća od 15°. Indikacije za ugradnju PEP-a su stariji i relativno mršavi pacijenti, a kontraindikacije su: nedostatak prednjeg križnog ligamenta, upalni artritis, artritis u više dijelova koljena, patelofemoralni artritis, mladi pacijenti s većom aktivnošću, fleksijska kontraktura veća od 10°, *valgus* veći od 5° i *varus* veći od 10°. Indikacije za ugradnju TEP-a su neuspjele opcije

konzervativnog liječenja, simptomatski OA te oštećenja više dijelova koljena, a kontraindikacije su teška periferna vaskularna bolest, loša pokrivenost mekih tkiva, aktivna infekcija u tijelu, nesposobnost ekstenzorskog mehanizma te pacijentova slaba motivacija i nerealna očekivanja (8).

1.3.4. Postoperativna i rehabilitacijska njega

Nakon ugradnje endoproteze koljena potrebno je vratiti opseg pokreta i mišićnu kontrolu operiranog koljena. Prvi dan nakon operacije pacijent započinje s vježbama u krevetu koje uključuje trening prijenosa i kretanje u krevetu. Hod je dopušten uz fizioterapeuta i uz hodalicu. Prije odlaska iz bolnice pacijent se mora sigurno kretati pomoću pomagala po tlu i po stepenicama, prelaziti iz kreveta u stojeći položaj te iz stojećega u ležeći položaju. Potrebno je započeti s fizikalnom terapijom kako bi se pacijent što prije vratio svakodnevnim aktivnostima (8).

2. PRIKAZ SLUČAJA

2.1. Informacije o pacijentu

Pacijent koji je sudjelovao u ovome prikazu slučaja ima 58 godina, muškoga je spola i bavi se poljoprivredom. Posljednjih 10 godina žali se na bolove u lijevom koljenu, a s vremenom je došlo do progresije bolova. Također, pacijent je primijetio deformaciju koljena u *varus*, odnosno rotaciju koljena prema van, jer se goljenična kost okreće prema unutra. Pacijent je do sada operirao ingvinalnu kilu, gastritis te navodi da ima autoimunu bolest jetre. Od lijekova koristi Thursofalk i Controloc, negira alergije na lijekove, a alergičan je na ubod pčele. U mladosti se bavio borilačkim sportom, džudom, i rukometom.

2.2. Klinički nalaz

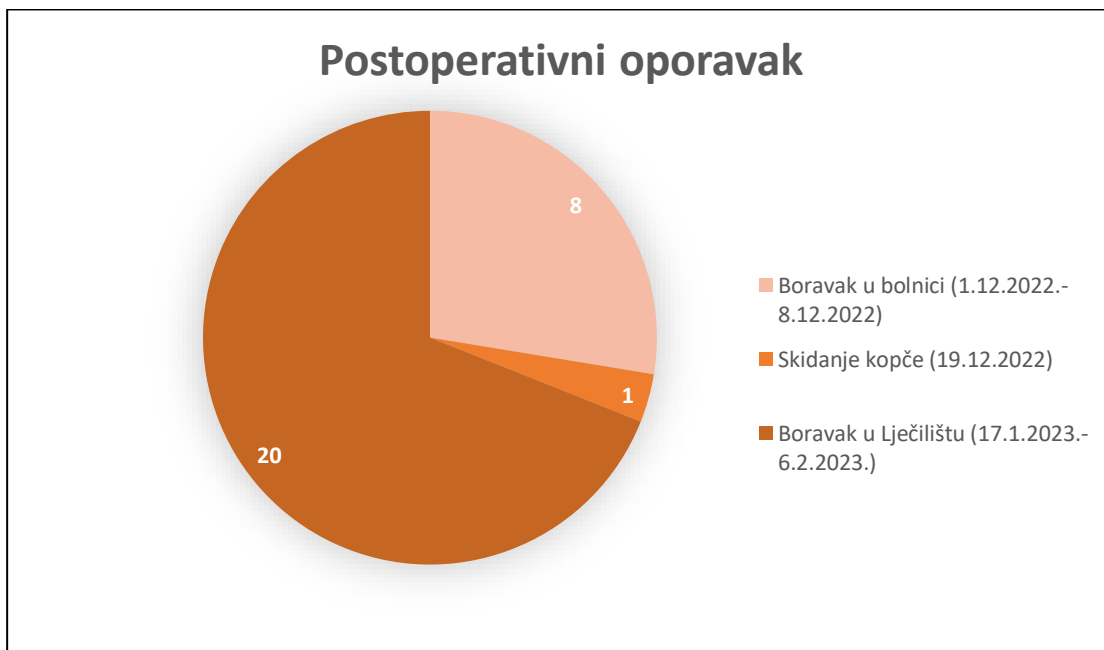
Pacijentu je pomoću kliničkih i radioloških nalaza verificirana uznapredovala artroza lijevog koljena. Dana 2. prosinca 2022. na Ortopediji OŽB Vinkovci učinjena je planirana operacija *alloarthroplastica genus I. sin cum* EPT model Zimmer Biomet NEXGEN PS. Potpuna endoproteza koljena sastoji se od četiriju dijelova, a to su femoralni dio (pričvršćuje se na bedrenu kost), tibijalni nosač (postavlja se u potkoljenu), patelarni dio (postavlja se na čašicu koljena) i polietilenski umetak (postavlja se između femoralnog i tibijalnog nosača, djeluje kao nova hrskavica u zglobo koljena) (9).

Postoperativni tijek protječe uredno. Provedena je tromboprofilaksa Martefarinom po protokolu te su 19. prosinca 2022. odstranjene kopče. Pacijentu je dozvoljen hod pomoću štaka te je upućen u toplice.

Po primitku u zdravstvenu ustanovu Lječilište Bizovačke toplice, datuma 17. siječnja 2023., procijenjen je lokomotorni status pacijenta. Postoperativni ožiljak lijevoga koljena uredno je saniran. Lijevo je koljeno zadebljano, toplije i palpatorno bezbolno. Uočena je hipotrofija, odnosno slabljenje lijeve natkoljencične muskulature, a pacijent je pokretan uz pomoć jedne podlaktične štake.

2.3. Vremenski tijek

Pacijent je primljen u bolnicu 1. prosinca 2022. i ondje je boravio do 8. prosinca 2022. U tom je periodu odrađena ugradnja totalne endoproteze koljena. Kopče su skinute 11 dana nakon operacije, dana 19. prosinca 2022., i to upućuje da je rana zarasla. Pacijent je zaprimljen u ustanovu Lječilište Bizovačke toplice i započinje rehabilitaciju dana 17. siječnja 2023., a istu završava dana 6. veljače 2023. U grafikonu 1. opisan je tijek postoperativnog oporavka.



Grafikon 1. Postoperativni oporavak

2.4. Dijagnostička procjena

Tijekom dijagnostičke procjene utvrđeno je da je pacijent samostalno pokretan uz pomoć jedne podlaktne štake. Metodama inspekcije i palpacije, gdje se pacijent nalazi u ležećem položaju, utvrđeno je otečeno koljeno, na dodir toplo, i bolnost. Također su korištene antropometrijske mjere i mjere sastava tijela. U tablici 1. prikazane su antropometrijske mjere, tjelesna visina i mjere cirkularnosti natkoljenice, koljena i potkoljenica, procijenjene su pomoću Langeovog antropometra i centimetarske vrpce, a u tablici 2. prikazane su mjere sastava tijela pomoću digitalne vage OMRON BF511 (Kyoto, Japan) s preciznošću od 100 g.

Tablica 1. Antropometrijske mjere

	LIJEVO	DESNO
15 cm iznad gornjeg ruba patele	48	48,5
preko sredine patele	43	40
15 cm ispod donjeg ruba patele	36	36
fleksija koljena (135°)	115°	125°
ekstenzija koljena (0°)	0°	0°

Tablica 2. Mjere sastava tijela

visina	187
težina	90,8 kg
postotak mišića	37,5 %
postotak masnoće	17,1 %
visceralna masnoća	9

3. FIZIOTERAPIJSKA INTERVENCIJA

Fizioterapijska intervencija provodila se od 17. siječnja 2023. do 6. veljače 2023. Plan fizioterapije i mjesto aplikacije sastojalo se od hidroterapije u rashlađenom bazenu, elektromagnetoterapije na koljena, krioterapije na lijevo koljeno, interferentne struje na desno koljeno, elektrostimulacije na četveroglavi bedreni mišić lijevog koljena te medicinske gimnastike.

3.1. Hidroterapija

Hidroterapija je metoda liječenja koja se koristi u medicini te se koristi u različitim oblicima i na različitim temperaturama vode. Vanjska ili unutarnja uporaba vode služi za promicanje zdravlja i liječenje različitih bolesti. Hidroterapija utječe na kardiovaskularni sustav, dišni sustav, živčani sustav, mišićno-koštani sustav, gastrointestinalni sustav, hormonalni sustav i ostalo (10). Uzgon vode smanjuje opterećenje na zglobove, kosti i mišiće, pospješuje cirkulaciju, smanjuje bolove i ukočenost zglobova. Hidroterapija vrlo je učinkovita u liječenju osoba s teškim simptomima OA (11).

Vježbe koje je pacijent odrađivao u bazenu dubine vode do struka uz pridržavanje za rub bazena su: podizanje na prste i na pete, pokret fleksije u koljenu, pokret abdukcije, pokret adukcije, pokret ekstenzije u kuku te sunožni čučnjevi (spustiti se do razine vode vrata). U sljedećem nizu vježbi pacijent se okreće na zdravi bok i zatim bolesnom nogom čini fleksiju u kuku, fleksiju u kuku i koljenu, a zatim ekstendira koljeno i vraća nogu u početnu poziciju. Na kraju slijedi hod na prstima, hod na petama, bočni hod u jednu i u drugu stranu, iskoraci prema naprijed.

3.2. Elektromagnetoterapija

Bolesti mišićno-koštanog sustava karakterizirane su bolnošću i ograničenošću pokreta, smanjuju sposobnost ljudi te utječu na mentalno stanje pacijenta. Najčešće bolesti i onesposobljenje mišićno-koštanog sustava su OA, bol u leđima i vratu, tendinopatija, fibromialgija i miofascijalna bol. Terapija magnetnim poljem utječe na cijeljenje kostiju,

3. FIZIOTERAPIJSKA INTERVENCIJA

liječenje OA, upalnih bolesti mišićno-koštanog sustava, smanjenje boli, pospješuje cijeljenje ulkusa i smanjenje spastičnosti. Također elektromagnetoterapija ima važnu primjenu pri akutnoj i kroničnoj boli mišićno-koštanog sustava uz korištenje određenih protokola s određenim intenzitetom (12).

Pacijentu je priključen elektromagnet intenziteta 48 mT/10 u trajanju od 30 minuta. Primijenjen je protokol za smanjenje boli. Oblik pulsa je pravokutan, maksimalan puls je 30 ms, a minimalan 11 ms. Aplikator je promjera 70 cm i postavlja se iznad koljena pacijenta koji se nalazi u supiniranom položaju na krevetu.

3.3 Elektrostimulacija

Elektrostimulacija je vrsta fizikalne terapije koja se primjenjuje u postizanju različitih kontrakcija. Cilj je ojačati mišiće, povećati cirkulaciju i smanjiti bolnost (13). Tijekom rehabilitacijskog postupka, primjenjivale su se dvije vrste elektrostimulacije – ruska stimulacija i interferentne struje.

Ruska stimulacija vrsta je elektrostimulacije koja se primjenjuje za mišićnu hipertrofiju i snagu, smanjuje mišićni spazam i edem. Elektrode se primjenjuju paralelno sa smjerom mišićnih vlakana (14).

Pacijentu je tijekom rehabilitacije primijenjena ruska stimulacija na lijevu natkoljnicu kako bi se ojačao četveroglavi bedreni mišić. Pacijent je u ležećem položaju, a ispod koljena je postavljen valjak. Na natkoljnicu su postavljene dvije elektrode, odnosno jedan vod, te su pričvršćene pomoću trake i postavljen je uteg kako bi elektrode imale jači učinak. Elektrostimulacija je primijenjena svaki dan tijekom rehabilitacijskoga boravka u trajanju od 10 minuta, intenziteta oko 37 mA i način je struje konstantan.

Interferentna je struja (IFS) vrsta elektroterapije koja se koristi za smanjenje boli i otekline te se primjenjuju kod kroničnih, posttraumatskih i postkirurških bolova. IFS djeluje slanjem male količine električne stimulacije na oštećena tkiva u tijelu te isporučuje isprekidane impulse za stimulaciju površinskih živaca (15).

3. FIZIOTERAPIJSKA INTERVENCIJA

IFS je primijenjen svaki dan tijekom rehabilitacijskog postupka u trajanju od 10 minuta na desno koljeno radi bolova. Primjenjivala se bipolarna metoda IFS-a, odnosno, jedan vod, intenziteta oko 41 mA.

3.4. Krioterapija

Krioterapija smanjuje upalu, grčeve, bol i vazokonstrikciju (suženje krvnih žila). Primjena krioterapije u obliku kriomasaže, odnosno masažom uz korištenje leda, primjenjuje se kružnim pokretima na lokalnom području. Nakon nekoliko minuta primjene krioterapije lokalno tkivo pocrveni, dolazi do vazodilatacije (širenje krvnih žila) i analgetskih učinaka. Korištenje kriomasaže duže od 10 minuta može oštetiti pozadinska tkiva, uzrokuje veću bol i kljenut (16).

Kriomasaža je primijenjena prije individualnih vježbi kako bi se smanjio spasticitet te nekoliko puta dnevno kako bi se smanjila oteklina i bolnost u lijevom koljenu.

3.5. Medicinska gimnastika

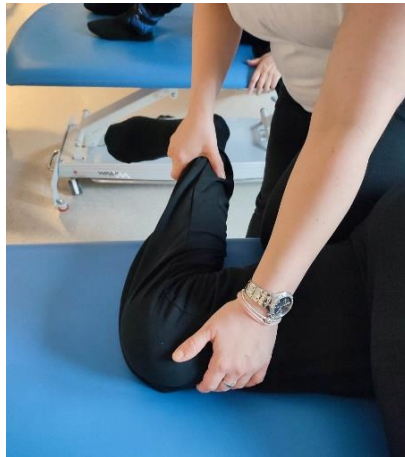Medicinska gimnastika primjenjivala se individualno tijekom rehabilitacijskog postupka. Vježbe su bile namijenjene povećanju opsega pokreta i snaženju mišića. Provodile su se putem pasivnog razgibavanja, izometričkih vježbi, dinamičkih vježbi i vježbi propriocepcije.

3.5.1. Pasivno razgibavanje

Pasivno razgibavanje koristi se kada pacijent nije u mogućnosti koristiti svoje mišiće te uz pomoć fizioterapeuta povećava opseg pokreta u zglobu. Vježbe su se koristile za povećanje opsega pokreta fleksije koljena te ekstenzije koljena (17).

Vježba 1. Pacijent se nalazi u bočnom položaju na bolesnoj strani. Ispod glave se nalazi jastuk, gornja ruka nalazi se preko medijalne linije za održavanje stabilnosti, a donja je ruka abducirana u ramenu i flektirana u laktu. Fizioterapeut fiksira područje natkoljenice tako da svoju ruku postavlja iznad područja koljena dok se druga ruka nalazi u distalnom dijelu potkoljenice te radi pokret fleksije koljena za povećanje opsega pokreta. Slika 1.

3. FIZIOTERAPIJSKA INTERVENCIJA



Slika 1. Pasivno razgibavanje – povećanje opsega pokreta fleksije koljena (fotografirao autor)

Vježba 2. Pacijent se nalazi u supiniranom položaju, ruke su uz tijelo i noge su ekstenzirane. Jedna ruka nalazi se iznad nožnog zgloba, a druga se ruka nalazi na stopalu i radi se pokret fleksije u kuku dok je koljeno ekstenzirano. Ako pacijent flektira koljeno, jedna ruka postavlja se u područje iznad koljena, a druga ruka nalazi se iznad nožnog zgloba i radi se pokret fleksije u kuku dok je koljeno ekstenzirano. Slika 2.



Slika 2. Pasivno razgibavanje – povećanje opsega pokreta ekstenzije koljena i fleksije kuka (fotografirao autor)

3.5.2. Izometričke vježbe

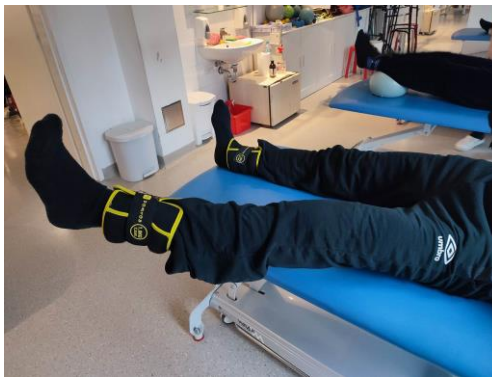Izometričke su vježbe kontrakcije određenog mišića ili skupine mišića. Tijekom izvođenja izometričkih vježbi ne dolazi do promjene duljine mišića. One pomažu pri održavanju snage, jačanju mišića te utječu na poboljšanje stabilizacije. Vježbe se izvode u jednom položaju i jačaju mišić u samo određenom položaju (18).

Vježba 1. Pacijent se nalazi u supiniranom položaju, ruke su uz tijelo, noge su ekstenzirane. Na obama nožnim zglobovima nalazi se uteg od 2 kg. Pacijent ekstenzira koljeno, zategne stopalo te flektira nogu u kuku 20 – 30 cm. Vježbu ponavlja 15 puta svakom nogom. Slika 3.



Slika 3. Izometričke vježbe – jačanje mišića natkoljenice (fotografirao autor)

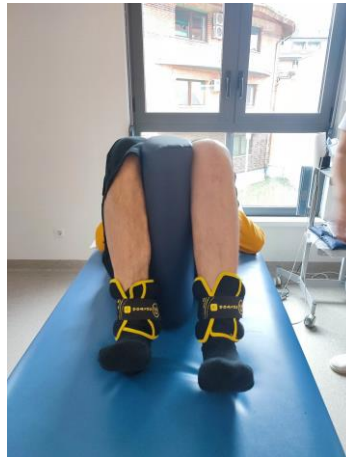Vježba 2. Pacijent se nalazi u supiniranom položaju, ruke su uz tijelo, noge su ekstenzirane. Na obama nožnim zglobovima nalazi se uteg od 2 kg. Pacijent ekstenzira koljeno, zategne stopalo te abducira nogu u kuku. Treba pripaziti da ne dođe do rotacije kuka. Pacijent ponavlja vježbu 15 puta svakom nogom. Slika 4.



Slika 4. Izometričke vježbe – jačanje mišića abduktora (fotografirao autor)

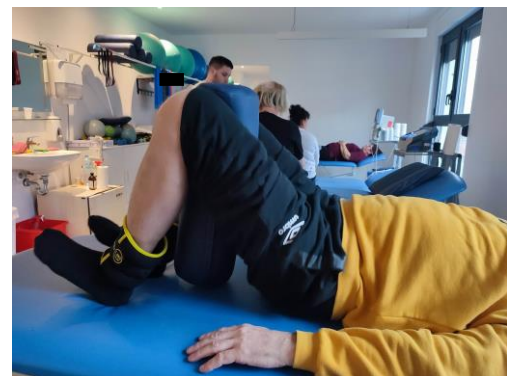3. FIZIOTERAPIJSKA INTERVENCIJA

Vježba 3. Pacijent se nalazi u supiniranom položaju, ruke su uz tijelo, noge su flektirane u kuku i koljenu. Između koljena nalazi se valjak. Pacijent je oslonjen petama na podlogu i pritišće valjak koljenima. Vježbu ponavlja 15 puta. Slika 5.



Slika 5. Izometričke vježbe – jačanje mišića aduktora (fotografirao autor)

Vježba 4. Pacijent se nalazi u supiniranom položaju, ruke su uz tijelo. Noge se flektirane u kuku i koljenu. Oslonac je na petama obiju nogu, između koljena se nalazi valjak. Cilj je vježbe da pacijent odigne stražnjicu od podloge, pritisne valjak pomoću obaju koljena i osloni se na stopala, zadrži nekoliko sekundi i spusti stražnjicu na podlogu. Vježbu ponavlja 15 puta. Slika 6.



Slika 6. Izometričke vježbe – jačanje mišića ekstenzora kuka (fotografirao autor)

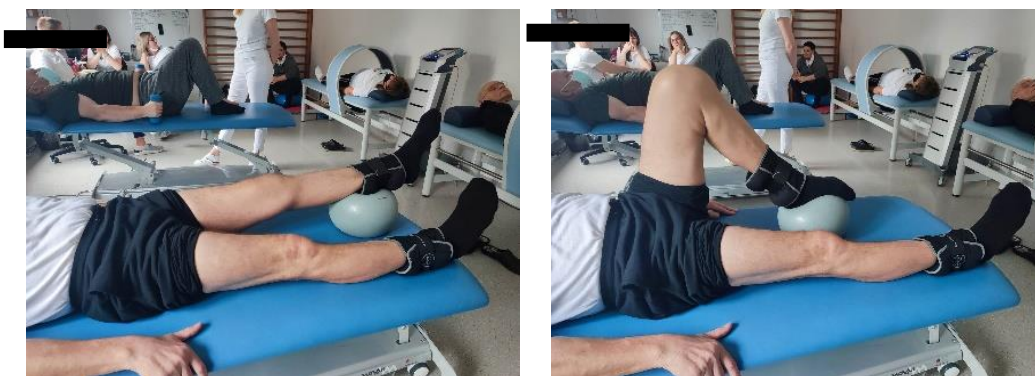3.5.3. Dinamičke vježbe

Dinamičke vježbe nazivaju se još i izotoničke vježbe. Tijekom dinamičkih vježbi ne mijenja se napetost mišića, no mijenja se duljina mišića antagonista. Izotoničke vježbe sastoje se od

3. FIZIOTERAPIJSKA INTERVENCIJA

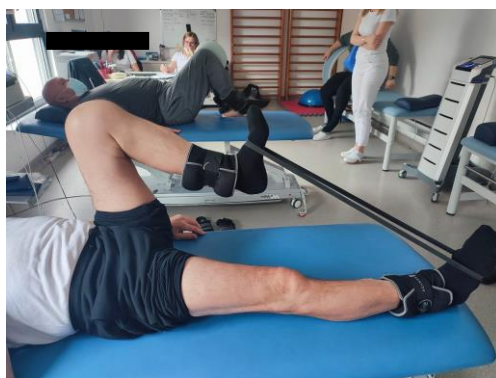dviju vrsta kontrakcija, a to su koncentrične kontrakcije i ekscentrične kontrakcije. U koncentričnoj kontrakciji sila mišića svladava otpor te se pri kontrakciji mišić smanjuje, dok je pri ekscentričnoj kontrakciji otpor veći od sile mišića i dolazi do produljenja mišića (19).

Vježba 1. Pacijent je u supiniranom položaju. Distalni dio potkoljenice oslonjen je na loptu, koljeno i kuk su ekstenzirani. Pacijent flektira koljeno i kuk te povlači loptu prema sebi i vraća je u početni položaj. Vježbu ponavlja 15 puta objema nogama. Slika 7.



Slika 7. Izotoničke vježbe – povećanje opsega pokreta (fotografirao autor)

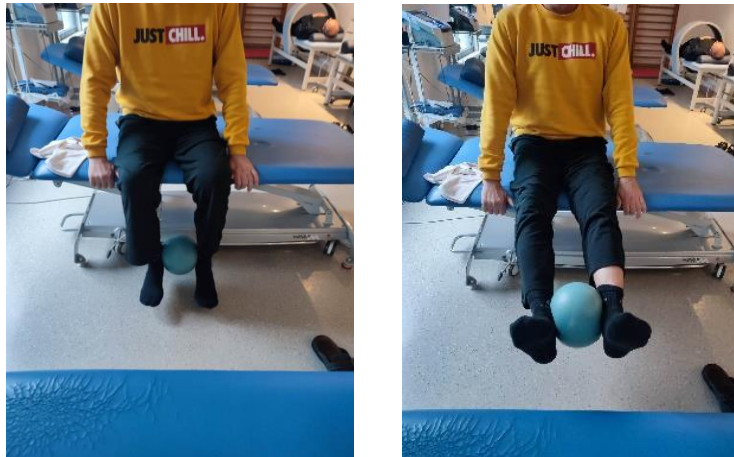
Vježba 2. Pacijent je u supiniranom položaju. Elastična traka nalazi se na srednjem dijelu obaju stopala. Koljena i kukovi su ekstenzirani. Pacijent flektira bolesnu nogu u kuku i koljenu, zadrži nekoliko sekundi te vrati nogu u početni položaj. Vježbu ponavlja svakom nogom 10-15 puta. Slika 8.



Slika 8. Izotoničke vježbe – jačanje mišića fleksora kuka (fotografirao autor)

Vježba 3. Pacijent je u sjedećem položaju. Koljena su pod 90°, između nožnih zglobova nalazi se lopta. Pacijent pritišće loptu pomoću obaju zglobova i ekstenkira koljena. Vježbu ponavlja 15 puta. Slika 9.

3. FIZIOTERAPIJSKA INTERVENCIJA



Slika 9. Izotoničke vježbe – jačanje mišića natkoljenice (fotografirao autor)

Vježba 4. Pacijent stoji okrenut prema ljestvama, ruke postavlja u visini kukova ili malo iznad kukova. Stopala su u širini kukova. Pacijent se spušta u čučanj uz pridržavanje za ljestve. Vježbu ponavlja 15 puta. Slika 10.




Slika 10. Izotoničke vježbe – jačanje mišića natkoljenice (fotografirao autor)

3.5.4. Vježbe propriocepcije

Vježbe propriocepcije stabiliziraju zglobove tijekom statičkih i dinamičkih funkcionalnih zadataka. Smanjena propriocepcija može dovesti do povećanog rizika od ozljeda te do nepokretnosti. Propriocepcija dovodi do poboljšanja položaja zglobova, stabilnosti zglobova, mobilnosti, manjega rizika od ozljeda jer dolazi do manje mišićne kompenzacije (20).


3. FIZIOTERAPIJSKA INTERVENCIJA

Vježba 1. Pacijent je u stojećem položaju, okrenut je prema bosu lopti. Bolesnu nogu naslanja na bosu loptu, prenosi težinu na bolesnu nogu te bolesnu nogu vraća u početnu poziciju. Vrlo je bitno pripaziti na stabilnost pacijenta. Fizioterapeut treba biti u blizini dok pacijent izvodi vježbu. Pacijent vježbu ponavlja 15 puta svakom nogom. Slika 11.



Slika 11. Vježbe propriocepcije – povećanje ravnoteže i stabilnosti (fotografirao autor)

Vježba 2. Pacijent je u stojećem položaju, okrenut bočno od bosu lopte. Bolesnu nogu podiže na bosu loptu, prenosi težinu na bolesnu nogu te zdravu nogu pridružuje bolesnoj nozi, a zatim bolesnu nogu spušta na podlogu i prenosi težinu te bolesnoj nozi pridružuje zdravu nogu. Vrlo je važno pripaziti na stabilnost pacijenta. Fizioterapeut treba biti u blizini dok pacijent izvodi vježbu. Pacijent vježbu ponavlja 15 puta svakom nogom. Slika 12.



Slika 12. Vježbe propriocepcije – povećanje ravnoteže i stabilnosti (fotografirao autor)

4. NADZORI I ISHODI REHABILITACIJE

Nakon provedene rehabilitacije, koristeći fizikalne procedure hidroterapije, elektromagnetoterapije, elektrostimulacije, krioterapije i medicinske gimnastike, pacijent ima vidljiva poboljšanja na antropometrijskim mjerenjima i mjerenju sastava tijela. Muskulatura je ojačana, opseg je pokreta povećan te je smanjena oteklina koljena. U tablici 3. prikazane su antropometrijske mjere, tjelesna visina i mjere cirkularnosti natkoljenice, koljena i potkoljenica procijenjene su pomoću Langeovog antropometra i centimetarske vrpce, a u tablici 4. prikazane su mjere sastava tijela pomoću digitalne vage OMRON BF511 (Kyoto, Japan) s preciznošću od 100 g. Također, pacijent osjeća subjektivno poboljšanje općeg stanja i tek se povremeno žali na bolnost tijekom većega opterećenja i dužega hodanja. Hodna je pruga produžena te pacijent navodi bolju stabilnost tijekom hoda.

Tablica 3. Antropometrijske mjere

	LIJEVO	DESNO
15 cm iznad gornjeg ruba patele	49	49,5
preko sredine patele	42	40
15 cm ispod donjeg ruba patele	36	36
fleksija koljena (135°)	125°	130°
ekstenzija koljena (0°)	0°	0°

Tablica 4. Mjere sastava tijela

visina	187
težina	87,1 kg
postotak mišića	38,7 %
postotak masnoće	14,9 %
visceralna masnoća	8

5. RASPRAVA I ZAKLJUČCI

Tijekom rehabilitacijskog postupka u trajanju od tri tjedna, uz korištenje fizikalnih terapija kao što su hidroterapija, elektromagnetoterapija, elektrostimulacija, krioterapija i medicinska gimnastika, vidljiva su poboljšanja fizičkoga stanja pacijenta te pozitivan subjektivni osjećaj pacijenta.

Boravkom i vježbanjem u bazenu pacijent je stekao bolju stabilnost i ravnotežu, a tijekom vježbanja bolovi su bili smanjeni i vježbanje je bilo olakšano zbog manjeg opterećenja na zglobove. Potrebno je pripaziti na toplinu vode zbog otekline u području koljena. Naime, ako je voda toplija, uglavnom dolazi do oticanja (11).

Utjecaj elektromagnetoterapije vrlo je bitan tijekom cijeljenja kostiju, liječenja OA i pri smanjenju bolnosti što utječe na mentalno i fizičko zdravlje pacijenta. Vrlo je važno pripaziti da je elektromagnetoterapija postavljena na zglob koljena te da pacijent nema metalno strano tijelo (12).

Primjenom elektrostimulacije cilj je bio ojačati muskulaturu pacijenta i smanjiti bolnost u području koljena. Primjenom dviju različitih struja, dobiven je analgetski učinak i stimulirajući učinak (14).

Terapija kriomasažom imala je vrlo važan učinak u smanjenju otekline u području koljena. Primjenom kriomasaže nekoliko puta dnevno oteklina je koljena smanjena i koljeno je bolesne noge na dodir iste temperature kao i koljeno zdrave noge (16).

Medicinska gimnastika vratila je pacijentu sposobnost samostalnosti, veće sigurnosti, ravnotežu i stabilnost. Mišići su natkoljenice ojačani i opseg natkoljenice obiju nogu veći je za jedan centimetar u odnosu na početak terapija. Oteklina je koljena smanjena te je opseg preko sredine patele smanjen za jedan centimetar, a zdrava je noga ostala nepromijenjena. Mišići potkoljenice obiju nogu ostali su nepromijenjeni. Fleksija lijevog koljena povećana je za 10°, što znači da je sada fleksija koljena 125°, dok je koljeno u potpunoj ekstenziji, u odnosu na početak kada je koljeno blago flektirano, 10°. Fleksija desne, odnosno zdrave noge,

5. RASPRAVA I ZAKLJUČCI

povećana je za 5° što znači da je fleksija koljena na kraju rehabilitacije 130°, a ekstenzija koljena ostala je nepromijenjena, odnosno 0°. Pacijent je smršavio 3,7 kg, a postotak mišićne mase povećan je za 1,2 %. Postotak masnoće smanjen je za 2,2 %, a visceralna masnoća je smanjena za 1.

Boravak u lječilištu protekao je uredno, bez poteškoća i dodatnih problema. Pacijent s pozitivnim ishodom završava rehabilitacijski proces u lječilištu, a da nakon izlaska iz lječilišta ne bi došlo do atrofije mišića, smanjenja opsega pokreta, gubitka sposobnosti i samostalnosti, potrebno je samostalno nastaviti vježbanje.

6. SAŽETAK

UVOD: U uvodu su opisani najčešći problemi u zglobu koljena te je ukratko opisana etiologija, epidemiologija, liječenje, postoperativna i rehabilitacijska njega osteoartrisa koljena.

PRIKAZ SLUČAJA: Nakon ugradnje totalne endoproteze koljena pacijent je svakodnevno primao fizikalne terapije u trajanju od tri tjedna. Vrste terapija koje su primijenjene tijekom rehabilitacijskog postupka su: hidroterapija, elektromagnetoterapija, elektrostimulacija, krioterapija i medicinska gimnastika. Provođenjem navedenih terapija pacijent se subjektivno osjeća bolje i ishod je terapija pozitivan.

RASPRAVA I ZAKLJUČCI: Nakon završetka rehabilitacijskoga procesa primjenom fizikalne terapije, vrlo je važno educirati i motivirati pacijenta za nastavak provođenja vježbi kako bi mogao obavljati aktivnosti svakodnevnog života.

KLJUČNE RIJEČI: fizikalna terapija; osteoartritis; rehabilitacija

6. SUMMARY

Physical therapy after total knee arthroplasty – case report

INTRODUCTION: The introduction describes the most common problems in the knee joint and briefly describes the etiology, epidemiology, treatment, and postoperative and rehabilitation care of knee osteoarthritis.

CASE REPORT: After the installation of a total knee endoprosthesis, the patient received physical therapy every day for three weeks. The types of therapies that were applied during the rehabilitation procedure were hydrotherapy, electromagnetic therapy, electrostimulation, cryotherapy, and medical gymnastics. After receiving these therapies, the patient subjectively feels better and the outcome of the therapies is positive.

DISCUSSION AND CONCLUSIONS: After completing the rehabilitation process using physical therapy, it is very important to educate and motivate the patients to continue performing exercises so that they can successfully perform the activities of daily living.

KEY WORDS: physical therapy; osteoarthritis; rehabilitation

7. LITERATURA

1. Institut für Qualität und Wirtschaftlichkeit im Gesundheitswesen. Informed health online. Cologne, Germany : Institute for Quality and Efficiency in Health Care; 2006
2. Rotim K. i sur. Anatomija. Zagreb. Zdravstveno veleučilište; 2017.
3. Ostojić LJ i sur. Anatomija čovjeka. Mostar. Sveučilište u Mostaru; 2013.
4. Samhan LF, Alfarra AH, Abu-Naser SS. An Expert System for Knee Problems Diagnosis. IJAISR. 2021; 59-66
5. Habusta SF, Coffey R, Ponnarasu S, et al. Chondromalacia Patella. StatPearls . Treasure Island; 2023.
6. Senthelal S, Li J, Ardeshirzadeh S, et al. Arthritis. StatPearls. Treasure Island; 2023.
7. Filipec M i sur. Fizioterapija boli. Zagreb. Hrvatski zbor fizioterapeuta; 2019.
8. Hsu H, Siwiec RM. Knee Osteoarthritis. StatPearls. Treasure Island; 2023.
9. Zimmer Biomet. Dostupno na stranici: <https://www.zimmerbiomet.eu/en/products-and-solutions/specialties/knee/nexgen-complete-knee-solution.html#10-Info>. Datum pristupa: 20.3.2023.
10. Mooventhan A, Nivethitha L. Scientific Evidence-Based Effects of Hydrotherapy on Various Systems of the Body. N Am J Med Sci. 2014 May; 6(5): 199–209
11. Ma, J., Chen, X., Xin, J. *et al.* Overall treatment effects of aquatic physical therapy in knee osteoarthritis: a systematic review and meta-analysis. J Orthop Surg Res 17, 2020; 190.

7. LITERATURA

12. Paolucci T, Pezzi L, Centra AM, Giannandrea N, Bellomo RG, Saggini R. Electromagnetic Field Therapy: A Rehabilitative Perspective in the Management of Musculoskeletal Pain – A Systematic Review. *J Pain Res.* 2020; 13: 1385–1400.
13. Inverarity L. How Electrical Stimulation Is Used in Physical Therapy. *Very Well Health.* 2022. Dostupno na stranici: <https://www.verywellhealth.com/electrical-stimulation-2696122>. Datum pristupa: 12.4.2023.
14. Khalora S. Russian Current-Physiological and Therapeutic effects. *Physiogrip.* Dostupno na stranici: <https://sarvanshikhalora.in/russian-current-physiological-and-therapeutic-effects/>. Datum pristupa: 15.4.2023.
15. INTERFERENTIAL THERAPY. *Physiotherapy Clinic Bapunagar Amaraiwadi Odhav Naroda Vastral*; 2021. Dostupno na stranici: <https://mobilephysiotherapyclinic.in/interferential-therapy-ift/>. Datum pristupa: 17.4.2023.
16. Tibbett J, Belisle S. CRYOTHERAPY: EFFECTIVENESS & APPLICATION IN MASSAGE THERAPY. *Massage Magazine*; 2021. Dostupno na stranici: <https://www.massagemag.com/cryotherapy-effectiveness-application-in-massage-therapy-131659/>. Datum pristupa: 17.4.2023.
17. Sears B. What Is Range of Motion. *Very Well Health*; 2023. Dostupno na stranici: <https://www.verywellhealth.com/overview-range-of-motion-2696650>. Datum pristupa: 18.4.2023.
18. Laskowski ER. Are isometric exercises a good way to build strength. *Healthy Lifestyle Fitness.* Dostupno na stranici: <https://www.mayoclinic.org/healthy-lifestyle/fitness/expert-answers/isometric-exercises/faq-20058186>. Datum pristupa: 18.4.2023.
19. Isotonic exercise. *Health Jade Team*; 2020. Dostupno na stranici: <https://healthjade.net/isotonic-exercise/>. Datum pristupa: 21.4.2023.

7. LITERATURA

20. Proprioceptive Exercise. Physio.Co. Uk. Dostupno na stranici: https://www-physio-co-uk.translate.google.com/treatments/physiotherapy/proprioceptive-exercise.php?_x_tr_sl=en&_x_tr_tl=hr&_x_tr_hl=hr&_x_tr_pto=sc. Datum prisutpa: 21.4.2023.